

# 康柏西普治疗湿性年龄相关性黄斑变性后黄斑区视网膜结构的变化

刘萍萍, 朱振流, 丁鲁娜, 王倩

引用: 刘萍萍, 朱振流, 丁鲁娜, 等. 康柏西普治疗湿性年龄相关性黄斑变性后黄斑区视网膜结构的变化. 国际眼科杂志 2020; 20(2):346-349

基金项目: 潍坊市科技发展计划项目 (No.2017YX052)

作者单位: (261000) 中国山东省潍坊市中医院眼科

作者简介: 刘萍萍, 毕业于潍坊医学院, 硕士, 副主任医师, 研究方向: 眼科相关研究。

通讯作者: 刘萍萍. lpp1pp7@163.com

收稿日期: 2019-08-10 修回日期: 2020-01-06

## 摘要

**目的:** 采用光学相干断层扫描(OCT)观察康柏西普治疗湿性年龄相关性黄斑变性(wARMD)后黄斑区视网膜结构的变化。

**方法:** 选取2018-05/10本院收治的wARMD患者21例23眼为研究对象, 均进行连续3mo、每月1次玻璃体内注射康柏西普治疗。末次注射后随访6mo, 观察最佳矫正视力(BCVA)和眼压的变化, 并采用OCT检查观察黄斑中心凹视网膜厚度(CFT)、黄斑中心凹旁视网膜厚度(PMT)和脉络膜新生血管(CNV)面积。

**结果:** 治疗后6mo, 本组患者治疗有效21眼(91%), 稳定2眼(9%)。治疗后1、3、6mo, 本组患者BCVA较治疗前明显改善, CFT、PMT和CNV面积较治疗前明显下降(均 $P < 0.05$ ), 而眼压无明显变化( $P > 0.05$ )。随访期间仅2眼(9%)出现短暂视物模糊、1眼(4%)眼压升高( $> 21\text{mmHg}$ )、1眼(4%)球结膜下出血, 均于末次注射康柏西普后7d内恢复。

**结论:** 康柏西普治疗wARMD能显著改善视力及黄斑区视网膜结构, 治疗效果佳, 且副作用少, 安全性高。

**关键词:** 光学相干断层扫描; 年龄相关性黄斑变性; 黄斑; 康柏西普

DOI:10.3980/j.issn.1672-5123.2020.2.37

## Changes of retinal structure in macular region after treatment with Conbercept for wet age-related macular degeneration

Ping-Ping Liu, Zhen-Liu Zhu, Lu-Na Ding, Qian Wang

**Foundation item:** Weifang Science and Technology Development Plan Project (No.2017YX052)

Department of Ophthalmology, Weifang Hospital of Traditional Chinese Medicine, Weifang 261000, Shandong Province, China

**Correspondence to:** Ping-Ping Liu. Department of Ophthalmology,

Weifang Hospital of Traditional Chinese Medicine, Weifang 261000, Shandong Province, China. lpp1pp7@163.com

Received:2019-08-10 Accepted:2020-01-06

## Abstract

• **AIM:** To observe the changes of retinal structure in macular region of wet age-related macular degeneration (wARMD) after treatment with conbercept by optical coherence tomography (OCT), and explore the effect of conbercept on wARMD.

• **METHODS:** From May 2018 to October 2018, 21 patients (23 eyes) with wARMD were studied. All patients were treated by intravitreal injection of conbercept monthly for 3mo. During the six-month follow-up period after the last injection, the changes of best corrected visual acuity (BCVA) and intraocular pressure were observed, in the meantime, the macular fovea retinal thickness (CFT), macular fovea pararetinal thickness (PMT), choroidal neovascularization (CNV) area and subretinal fibrosis also were observed by OCT.

• **RESULTS:** Six months after treatment, 21 eyes (91%) was effective, and 2 eyes (9%) was stable in all patients. 1mo, 3mo and 6mo after treatment, the BCVA of patients were significantly improved, the areas of CFT, PMT and CNV decreased significantly compared with those of before ( $P < 0.05$ ), while intraocular pressure did not change significantly before and after treatment ( $P > 0.05$ ). During the follow-up period, transient blurred vision occurred in 2 eyes (9%), intraocular pressure increased ( $> 21\text{mmHg}$ ) in 1 eye (4%) and subconjunctival hemorrhage in 1 eye (4%) of 23 eyes, and all recovered within 7d after the end of 3 conbercept treatments.

• **CONCLUSION:** The application of conbercept in the treatment of wARMD can significantly improve the patients' vision and retinal structure in macular region. And it also shows good therapeutic effect, less side effects and high safety.

• **KEYWORDS:** optical coherence tomography; age-related macular degeneration; macular; conbercept

**Citation:** Liu PP, Zhu ZL, Ding LN, et al. Changes of retinal structure in macular region after treatment with Conbercept for wet age-related macular degeneration. *Guoji Yanke Zazhi (Int Eye Sci)* 2020;20(2):346-349

## 0 引言

年龄相关性黄斑变性(age-related macular degeneration, ARMD)是世界卫生组织(WHO)现阶段三大

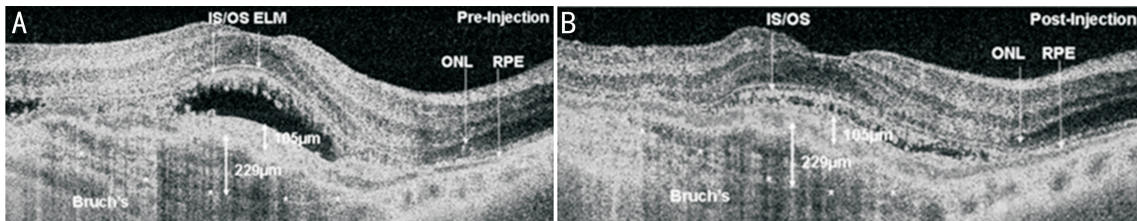


图1 同一患眼治疗前后 OCT 表现 A:治疗前视网膜内有积液;B:治疗 1mo 后视网膜内积液消退,且可见视网膜下有明显的纤维化;IS/OS:内外节交界处;ELM:外界膜;ONL:外核层;RPE:色素上皮层;Bruch's:布鲁赫膜。

防盲重点眼病之一。ARMD 是 50 岁以上人群主要致盲眼病之一,65 岁以上人群中约 2% 的患者单眼失明<sup>[1]</sup>。随着我国人口老龄化程度的加剧,ARMD 发病率有逐渐上升之势<sup>[2]</sup>。根据临床表现,可将 ARMD 分为干性和湿性,其中湿性 ARMD(wARMD)对视力的危害最大,临床上治疗方式包括糖皮质激素曲安奈德玻璃体内注射、抗血管内皮生长因子(vascular endothelial growth factor, VEGF)药物贝伐单抗、哌加他尼钠、雷珠单抗、阿柏西普眼用注射液等<sup>[3]</sup>。康柏西普为抗 VEGF 的融合蛋白,是中国首个获得 WHO 国际通用名的拥有自主知识产权的生物 I 类新药。康柏西普可以抑制病理性血管生成<sup>[4]</sup>。2013 年底,我国批准康柏西普眼用注射液用于治疗 wARMD。光学相干断层扫描(optical coherence tomography, OCT)可以高清显示视网膜横断面结构,有助于判断视网膜下液及视网膜增厚程度<sup>[5]</sup>,其在随访过程中可以精准定位视网膜同一点进行扫描,准确评估视网膜神经上皮层及色素上皮层对药物治疗的效应<sup>[6]</sup>。本研究采用 OCT 观察 wARMD 患者经康柏西普治疗后黄斑区视网膜结构的变化,旨在探讨 OCT 在康柏西普治疗 wARMD 中的应用优势。

## 1 对象和方法

**1.1 对象** 选取 2018-05/10 本院收治的 wARMD 患者 21 例 23 眼为研究对象,其中男 9 例 10 眼,女 12 例 13 眼;年龄 60~85(平均 75.36±11.59)岁。纳入标准:(1)经荧光素眼底血管造影检查确诊为 wARMD;(2)初次诊断为 wARMD;(3)按时完成随访。排除标准:(1)对造影剂过敏者;(2)合并黄斑裂孔、糖尿病视网膜病变者;(3)严重心肝肾功能不全者;(4)治疗依从性差;(5)治疗前视力<0.1。本研究获得伦理委员会审核批准,所有受试者均知情和同意。

## 1.2 方法

**1.2.1 治疗方法** 所有患者均在手术室无菌条件下行玻璃体内注射康柏西普(成都康弘生物科技有限公司,国药准字 S20130012)治疗。盐酸丙美卡因表面麻醉 3 次,稀释碘伏溶液于结膜囊内停留 30s,随后用无菌生理盐水冲洗结膜囊。距离角膜缘约 4mm 处睫状体平坦部垂直进针,玻璃体腔内注射康柏西普 0.5mg(0.05mL)。注射结束后用无菌棉签轻轻按压注射部位,如出现眼压增高、眼球胀痛和角膜水肿等情况,立刻行前房穿刺放液。术毕用妥布霉素地塞米松眼膏涂眼后无菌纱布遮盖,次日改为妥布霉素地塞米松滴眼液点眼,4 次/d,连续使用 1wk。玻璃体内注射康柏西普每月一次,连续注射 3mo。

**1.2.2 观察指标** 治疗前、治疗后(末次玻璃体内注射康柏西普后)1、3、6mo,所有患者均检测最佳矫正视力(BCVA)和眼压,并进行 OCT 检查。(1)BCVA:采用国际标准视力表检测,结果转换为最小分辨角对数(logarithm

表 1 治疗前后 BCVA 和眼压的变化

时间	眼数	BCVA(LogMAR)	眼压(mmHg)
治疗前	23	1.25±0.54	13.25±2.01
治疗后 1mo	23	0.93±0.43	13.01±3.62
治疗后 3mo	23	0.63±0.38	13.08±3.18
治疗后 6mo	23	0.52±0.26	13.15±2.98
<i>F</i>		11.86	2.27
<i>P</i>		<0.001	0.12

of the minimum angle of resolution, LogMAR) 视力进行统计分析。(2)眼压:采用 NT-2000 非接触式眼压计测量 3 次,取平均值。(3)OCT 检查:采用 RTVue XR Avanti 设备(扫描速度 7 万次/s,波长 840nm,帧度 30 帧/s)进行 OCT 检查,以黄斑中心凹为中心的 6mm×6mm 区域进行扫描,用 AngioVue 软件分析 OCT 图像,输出黄斑中心凹视网膜厚度(foveal macular thickness, CFT)、黄斑中心凹旁视网膜厚度(parafoveal macular thickness, PMT)、脉络膜新生血管(choroidal neovascularization, CNV)面积,并观察视网膜下纤维化(视网膜下区域显示有高反射信号物质)<sup>[7]</sup>情况。随访 6mo,观察不良反应及并发症发生情况。

治疗效果评定标准:(1)有效:患眼治疗后视力提高 2 行及以上;(2)稳定:患眼治疗后视力提高 2 行以内;(3)无效:患眼治疗后视力降低。

统计学分析:采用 SPSS 19.0 统计学软件进行数据分析。计量资料采用  $\bar{x} \pm s$  表示,多组数据的比较采用重复测量数据的方差分析。 $P < 0.05$  为差异有统计学意义。

## 2 结果

**2.1 治疗前后 BCVA 和眼压的变化** 治疗后 6mo,本组患者治疗有效 21 眼(91%),稳定 2 眼(9%)。治疗后 1、3、6mo,本组患者 BCVA 较治疗前明显改善( $P < 0.05$ ),而眼压无明显变化( $P > 0.05$ ),见表 1。

**2.2 治疗前后黄斑区视网膜结构的变化** 治疗前,本组患者出现视网膜下纤维化者占 26%(6/23),治疗后 1mo 提高至 39%(9/23),见图 1。治疗后 1、3、6mo,本组患者 CFT、PMT 和 CNV 面积较治疗前均明显下降( $P < 0.05$ ),且随治疗时间的延长,CFT、PMT 和 CNV 面积逐渐降低,见图 2、表 2。

**2.3 不良反应及并发症情况** 随访 6mo,本组患者治疗后 2 眼(9%)出现短暂视物模糊、1 眼(4%)眼压升高(>21mmHg)、1 眼(4%)球结膜下出血,均于末次注射康柏西普结束后 7d 内恢复。随访期间未见视网膜色素上皮撕裂、持续性眼压升高、玻璃体积血、眼内炎等与治疗相关的严重并发症及不良反应发生。

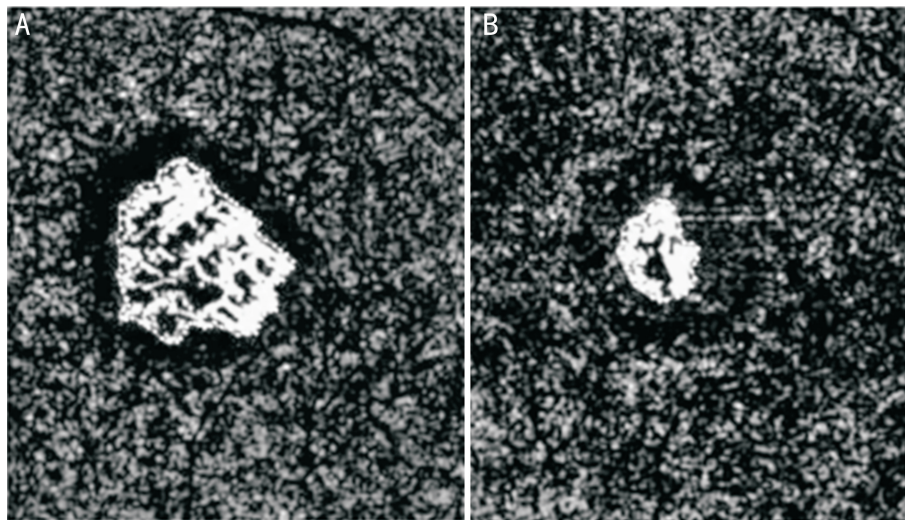


图2 同一眼治疗前后 CNV 面积变化 A:治疗前;B:治疗 6mo 后。

表2 治疗前后黄斑区视网膜结构的变化

时间	眼数	CFT(μm)	PMT(μm)	CNV 面积(mm <sup>2</sup> )	$\bar{x} \pm s$
治疗前	23	386.01±69.24	374.17±54.00	1.08±0.37	
治疗后 1mo	23	326.38±57.15	313.39±60.04	0.76±0.40	
治疗后 3mo	23	296.48±56.48	288.49±59.15	0.59±0.42	
治疗后 6mo	23	250.31±53.07	244.18±54.49	0.48±0.44	
F		5.92	7.15	8.95	
P		0.04	0.03	0.01	

### 3 讨论

近年来,随着抗 VEGF 药物的应用,wARMD 的治疗有效率显著提高。目前临床上使用的抗 VEGF 药物包括贝伐单抗、雷珠单抗、阿柏西普、康柏西普等<sup>[8]</sup>。康柏西普是我国拥有自主知识产权的抗 VEGF 药物,已成为治疗 wARMD 的一线药物。康柏西普可以抑制 CNV 生长,进而降低并控制视网膜水肿和渗出<sup>[9]</sup>。本研究发现,康柏西普治疗后本组患者 BCVA 明显改善。抗 VEGF 药物一般价格较为昂贵,因此早期和准确地评价治疗效果有助于增强患者治疗的信心,提高后续治疗的依从性。

OCT 是继计算机断层扫描(CT)和磁共振成像(MRI)技术之后的又一大技术突破,近年来逐渐用于眼科、口腔科和皮肤科相关疾病的临床诊断<sup>[10]</sup>。OCT 具有无创、快捷、简单、无副作用等优点,其诊断 wARMD 的灵敏度和特异度可达到 88% 和 90%,与眼底荧光血管造影的诊断一致性为 0.91<sup>[11]</sup>。既往已有研究证实,OCT 在抗 VEGF 治疗 wARMD 随访过程中具有重要意义。Mastropasqua 等<sup>[12]</sup>采用 OCT 对阿柏西普治疗 wARMD 的效果进行评价,发现阿柏西普治疗 2mo 后视网膜脉络膜表层血流密度减少,CNV 面积及中央视网膜厚度明显降低。本研究采用 OCT 观察 CFT 和 PMT,结果显示,康柏西普治疗 1mo 后 CFT 和 PMT 明显下降,与蔡萌等<sup>[13]</sup>研究结果类似。该研究采用 OCT 对雷珠单抗治疗 wARMD 的效果进行评价,发现治疗后黄斑中心视网膜厚度明显降低,并且 CNV 密度降低。脉络膜血管供给黄斑区主要营养,可影响黄斑区疾病的发生发展。康柏西普为全人源化氨基酸序列重组融合蛋白,组织亲和力较高,可以穿透视网膜,使血管内皮细胞的生

长、迁移和血管新生受到抑制<sup>[14-15]</sup>。本研究发现,本组患者 CNV 面积由治疗前 1.08±0.37mm<sup>2</sup>下降至治疗后 6mo 0.48±0.44mm<sup>2</sup>。既往研究发现,OCT 评估抗 VEGF 治疗中血管丛动态变化的价值较高,利于对 wARMD 患者进行诊断、疗效评价及随访观察<sup>[16]</sup>。

我们发现,康柏西普治疗前,本组患者出现视网膜下纤维化占 26%,治疗后 1mo 提高至 39%,说明康柏西普可能不会促进视网膜下纤维化的进展,但尚需进一步研究。有学者指出,抗 VEGF 药物可能促进纤维化进展,特别对于每周注射两次药物的患者。但是既往也有结论相反的研究,Bloch 等认为早期注射雷珠单抗可以预防视网膜下纤维化的形成,分析不同研究结果的差异可能与患者病程有关,另外对于伴有 CNV 和视网膜增厚的患者需要特别注意纤维化的发生<sup>[17]</sup>。此外,本研究具有一定的局限性:(1)样本量较少;(2)仅观察了患者治疗后 6mo 的情况,随访时间相对较短,因此不能评估随着治疗时间延长,视网膜血管是否发生变化,视力是否逆转;(3)本研究未设置对照组。

综上所述,康柏西普治疗 wARMD 的效果显著,而 OCT 可以无创性评估康柏西普治疗前后黄斑区视网膜结构的变化,给临床工作提供了方便。值得注意的是,接受康柏西普治疗的 wARMD 患者可能会发生视网膜下纤维化,影响治疗效果,因此治疗前需要对患者病情进行评估。

#### 参考文献

1 Nguyen CL, Oh LJ, Wong E, et al. Anti-vascular endothelial growth factor for neovascular age-related macular degeneration: a meta-analysis of randomized controlled trials. *BMC Ophthalmol* 2018; 18(1): 130-138

- 2 李之忠. 年龄相关性黄斑变性流行病学研究进展. 海南医学 2018; 29(11): 100-102
- 3 Arslan J, Baird PN. Changing vision; a review of pharmacogenetic studies for treatment response in age-related macular degeneration patients. *Pharmacogenomics* 2018; 19(5): 435-461
- 4 Nguyen TT, Guymer R. Conbercept (KH-902) for the treatment of neovascular age-related macular degeneration. *Expert Rev Clin Pharmacol* 2015; 8(5): 541-548
- 5 Ang M, Baskaran M, Werkmeister RM, et al. Anterior segment optical coherence tomography. *Prog Retin Eye Res* 2018; 66: 132-156
- 6 Ang M, Tan ACS, Cheung CMG, et al. Optical coherence tomography angiography: a review of current and future clinical applications. *Graefes Arch Clin Exp Ophthalmol* 2018; 256(2): 237-245
- 7 Miere A, Semoun O, Cohen SY, et al. Optical coherence tomography angiography features of subretinal fibrosis in age-related macular degeneration. *Retina* 2015; 35(11): 2275-2284
- 8 Pedrosa AC, Sousa T, Pinheiro - Costa J, et al. Treatment of neovascular age-related macular degeneration with anti-VEGF agents: predictive factors of long-term visual outcomes. *J Ophthalmol* 2017; 2017: 4263017
- 9 Chen Y, Hua R. Therapeutic efficacy of conbercept for inflammatory choroidal neovascularization. *J Ocul Pharmacol Ther* 2018; 34(3): 235-236
- 10 Olsen J, Holmes J, Jemec GB. Advances in optical coherence tomography in dermatology—a review. *J Biomed Opt* 2018; 23(4): 1-10
- 11 Nikolopoulou E, Lorusso M, Micelli Ferrari L, et al. Optical coherence tomography angiography versus dye angiography in age-related macular degeneration; sensitivity and specificity analysis. *Biomed Res Int* 2018; 2018: 6724818
- 12 Mastropasqua L, Toto L, Borrelli E, et al. Optical coherence tomography angiography assessment of vascular effects occurring after aflibercept intravitreal injections in treatment-naive patients with wet age-related macular degeneration. *Retina* 2017; 37(2): 247-256
- 13 蔡萌, 田野, 王雅丽, 等. OCTA 在玻璃体腔注射雷珠单抗治疗病理近视脉络膜新生血管中的应用. 国际眼科杂志 2017; 17(10): 1945-1948
- 14 Peng Y, Zhang X, Li M, et al. Short-term efficacy of intravitreal conbercept in treatment-naive patients with polypoidal choroidal vasculopathy. *Drug Des Devel Ther* 2018; 12(1): 339-345
- 15 Cui J, Sun D, Lu H, et al. Comparison of effectiveness and safety between conbercept and ranibizumab for treatment of neovascular age-related macular degeneration. A retrospective case-controlled non-inferiority multiple center study. *Eye (Lond)* 2018; 32(2): 391-399
- 16 Yang W, Tan Y, Li C, et al. Observation of curative effect of intravitreal injection of conbercept in wet age-related macular degeneration; Optical coherence tomography analysis after injection. *Microsc Res Tech* 2018; 81(4): 384-388
- 17 Chen YN, Devenyi RG, Brent MH, et al. Age-related macular degeneration: is polypoidal choroidal vasculopathy recognized and treated? *Can J Ophthalmol* 2017; 52(5): 475-479