

富血小板纤维蛋白移植在翼状胬肉切除术中的应用

赵秋雅, 邢怡桥, 杜磊, 曾思雨

引用: 赵秋雅, 邢怡桥, 杜磊, 等. 富血小板纤维蛋白移植在翼状胬肉切除术中的应用. 国际眼科杂志 2020;20(3):576-579

作者单位: (430060) 中国湖北省武汉市, 武汉大学人民医院眼科中心

作者简介: 赵秋雅, 在读硕士研究生, 研究方向: 玻璃体视网膜相关疾病。

通讯作者: 邢怡桥, 毕业于德国菲利浦大学, 医学博士, 教授, 主任医师, 博士研究生导师, 研究方向: 玻璃体切割术治疗复杂性视网膜脱离、黄斑部疾病及白内障诊治. yiqiao_xing57@whu.edu.cn

收稿日期: 2019-09-24 修回日期: 2020-02-17

摘要

目的: 比较富血小板纤维蛋白(PRF)移植和自体角膜缘干细胞移植应用于翼状胬肉切除术的效果。

方法: 将62例翼状胬肉随机分为第1组(32眼)和第2组(30眼), 翼状胬肉切除后, 第1组用自体角膜缘干细胞作为移植物, 第2组用PRF作为移植物覆盖裸露巩膜。PRF通过术前抽取患者自身静脉血后离心和压制制得。术后随访6mo, 评估手术时间、并发症和复发率, 并进行组间比较。

结果: 第1组和第2组的平均手术时间分别为 27.3 ± 4.3 、 22.0 ± 4.0 min, 两组有差异 ($t = 4.990, P < 0.01$)。术后第1组未出现肉芽肿, 第2组出现肉芽肿1眼, 两组无差异 ($P = 0.484$)。第1组和第2组术后均复发1眼, 两组无差异 ($P = 1.000$)。第1组和第2组术前眼压分别为 14.69 ± 2.44 、 14.96 ± 2.93 mmHg, 两组无差异 ($t = 0.399, P = 0.691$)。第1组和第2组术后眼压分别为 14.68 ± 1.65 、 15.11 ± 2.12 mmHg, 两组无差异 ($t = 0.888, P = 0.378$)。PRF移植组术后PRF膜溶解时间为 3.5 ± 0.8 d。

结论: PRF移植应用于翼状胬肉切除术安全有效, 操作更加简单省时, 是一种有临床应用前景的方法。

关键词: 富血小板纤维蛋白; 翼状胬肉; 自体角膜缘干细胞结膜移植

DOI: 10.3980/j.issn.1672-5123.2020.3.40

Application of platelet-rich fibrin grafts in pterygium excision

Qiu-Ya Zhao, Yi-Qiao Xing, Lei Du, Si-Yu Zeng

Eye Center, Renmin Hospital of Wuhan University, Wuhan 430060, Hubei Province, China

Correspondence to: Yi-Qiao Xing, Eye Center, Renmin Hospital of Wuhan University, Wuhan 430060, Hubei Province, China. yiqiao_xing57@whu.edu.cn

Received: 2019-09-24 Accepted: 2020-02-17

Abstract

• **AIM:** To compare the effect of platelet-rich fibrin (PRF) grafts and conjunctival-limbal autografts in pterygium excision.

• **METHODS:** Totally 62 cases (62 eyes) of primary pterygium were randomly divided into group 1 (32 eyes) and group 2 (30 eyes). After pterygium excision, conjunctival-limbal autografts was performed in group 1 and PRF grafts was performed in group 2. PRF was prepared by centrifugation and compression of venous blood from patients before the surgery. The follow-up period was 6mo. The surgery time, complications and recurrence rate were evaluated and compared between the two groups.

• **RESULTS:** The operation time of group 1 and group 2 were 27.3 ± 4.3 min and 22.0 ± 4.0 min respectively. There was significant difference between the two groups ($t = 4.990, P < 0.01$). Conjunctival granuloma developed only in one eye in group 2 after the surgery, and there was no significant difference between group 1 and group 2 ($P = 0.484$). Pterygium recurred in one eye in group 1 and in one eye in group 2. There was also no significant difference in recurrence rate between group 1 and group 2 ($P = 1.000$). There was no significant difference in intraocular pressure between group 1 with 14.69 ± 2.44 mmHg and group 2 with 14.96 ± 2.93 mmHg before the surgery ($t = 0.399, P = 0.691$). As well, there was no significant difference in intraocular pressure between group 1 with 14.68 ± 1.65 mmHg and group 2 with 15.11 ± 2.12 mmHg after the surgery ($t = 0.888, P = 0.378$). The dissolution time of PRF membrane in PRF grafts group was 3.5 ± 0.8 d.

• **CONCLUSION:** The use of PRF in pterygium surgery is safe, effective, easier and timesaving. It's a promising method for clinical application.

• **KEYWORDS:** platelet-rich fibrin; pterygium; conjunctival-limbal autografts

Citation: Zhao QY, Xing YQ, Du L, et al. Application of platelet-rich fibrin grafts in pterygium excision. *Guoji Yanke Zazhi (Int Eye Sci)* 2020;20(3):576-579

0 引言

翼状胬肉是一种常见的眼部疾病, 是结膜下纤维血管组织异常增生的结果^[1], 其发病与遗传、环境、感染和免疫等因素有关^[2]。该疾病不仅会影响外观, 还会引起角膜屈光状态改变导致视觉障碍, 另外还有眼球活动受限和刺激症状等^[3-4]。其治疗以手术为主, 常见手术方式为翼状胬肉切除伴自体角膜缘干细胞结膜移植术和翼状胬肉切除伴羊膜移植术等^[5]。富血小板纤维蛋白 (platelet-rich

fibrin, PRF) 是第二代血小板浓缩物, 是一种富含白细胞和血小板的纤维蛋白生物材料, PRF 是没有任何添加物的离心血液^[6], 其中含有许多细胞因子和生长因子^[7]。PRF 膜可作为机械支持物, 为细胞增殖、分化和迁移提供支架, 有利于组织再生^[8]。目前, PRF 已经用于口腔外科、耳鼻喉科、整形外科等学科^[9], 因此有理由相信 PRF 也可以作为一种自体生物材料用于翼状胬肉切除术后眼表重建。

1 对象和方法

1.1 对象 本研究为前瞻性研究, 收集 2018-05/2019-01 间就诊的原发性翼状胬肉患者 62 例 62 眼。纳入标准: (1) 鼻侧原发性翼状胬肉浸润角膜 2~5mm 大小; (2) 明显或反复发作的异物感及刺激感或有明显的视力下降者。排除标准: (1) 眼表或眼睑感染; (2) 翼状胬肉的既往手术史; (3) 患有可能对手术部位愈合有影响的全身疾病; (4) 近期使用过抗凝或抗血小板药物。将患者随机分为两组: 第 1 组 32 例, 接受原发性翼状胬肉切除, 然后用自体角膜缘干细胞封闭裸露巩膜; 第 2 组 30 例, 接受原发性翼状胬肉切除, 然后用 PRF 移植物闭合裸露巩膜。两组间年龄、性别比较, 差异均无统计学意义 ($t = -1.084, P = 0.283; \chi^2 = 0.230, P = 0.632$, 表 1)。本研究遵循《赫尔辛基宣言》, 通过了本院伦理委员会批准, 所有患者均签署了知情同意书。

1.2 方法

1.2.1 PRF 的制备 患者进入手术室前, 从肘前静脉取血样, 将样品收集在没有抗凝剂的 5mL 塑料试管中, 随后立即使用台式离心机 (SCIOGEXDMO412) 将血液以 3000r/min 离心 10min, 如图 1 所示, 纤维蛋白凝块浓缩在离心管底部的红细胞和顶部的无细胞血浆之间, 去除无细胞血浆, 用镊子将血纤维蛋白凝块与红细胞机械分离, 将其转移至定制的 PRF 膜盒中轻轻压缩排出剩余液体即可得到 PRF 膜^[6]。制备完成立即缝合。

1.2.2 手术方法 患者术前用抗生素滴眼液滴术眼 1d, 所有手术均由一名熟练的眼科医生在手术显微镜下操作完成。盐酸丙美卡因滴眼液表面麻醉, 利多卡因结膜下局部浸润麻醉。自角膜缘后 2mm 剪开翼状胬肉表面结膜, 向内分离至泪阜部, 分离翼状胬肉并剪除, 用月形刀剥离角膜上残余的翼状胬肉组织, 确保角膜上无血管或纤维组织残留。

第 1 组中取术眼颞上方与暴露巩膜面大小相当的自体角膜缘干细胞移植片, 将其转移到裸露的巩膜上, 保证移植结膜瓣的角膜缘对着角膜, 用 10-0 的尼龙线间断缝合 3~7 针, 将结膜瓣固定到周围结膜上, 取结膜瓣处间断缝合 2 针, 用周围的球结膜遮盖住巩膜。

第 2 组中, 翼状胬肉切除之后, 将现场制备的 PRF 修剪至与裸露巩膜面相应的大小, 放置于巩膜上, 用 10-0 的尼龙线间断缝合 3~7 针将其固定到周围结膜上, 确保 PRF 植片与结膜刚好对合。

记录两组手术的手术时间和术中并发症如过度出血、移植物撕裂、巩膜损伤、移植物丢失等并进行比较。

1.2.3 术后处理 术毕术眼结膜囊内涂妥布霉素地塞米松眼膏并包扎。术后第 1d 拆开点药, 妥布霉素地塞米松滴眼液和重组人表皮生长因子 3 次/d, 点药 2wk, 术后 1wk 拆线。术后 1、3、5d, 1wk, 1、6mo 时复查, 检查项目包括眼

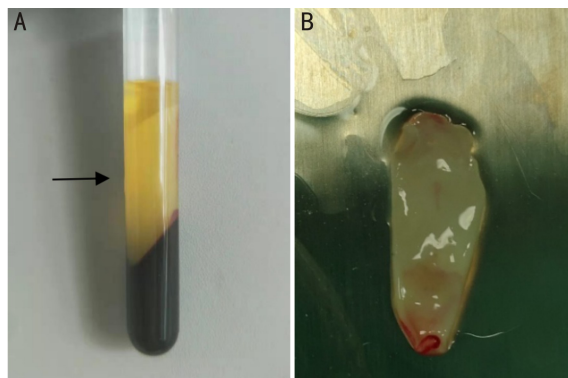


图 1 PRF 的制备 A: 采集的新鲜全血立即离心, 箭头所指中间部分为 PRF; B: 将 PRF 用 PRF 膜盒压制得到 PRF 膜。

表 1 患者基本资料

组别	组别	年龄 ($\bar{x} \pm s$, 岁)	性别 (男:女, 例)
第 1 组	32	57.4 ± 6.7	19:13
第 2 组	30	59.1 ± 5.8	16:14
<i>P</i>		0.283	0.632

注: 第 1 组: 用自体角膜缘干细胞作为移植物; 第 2 组: 用 PRF 作为移植物覆盖裸露巩膜。

压、裂隙灯检查等。角膜上皮修复, 表面光滑透明, 无纤维血管生长者视为治愈, 否则为复发。

统计学分析: 采用 SPSS25.0 软件进行统计分析。计数资料表示为数字或者百分比, 采用卡方检验或 Fisher 精确检验对两组间进行差异性比较, 计量资料以均数 ± 标准差表示, 采用独立样本 *t* 检验对两组间进行差异性比较。以 $P < 0.05$ 为差异有统计学意义。

2 结果

图 2 显示了 PRF 移植组及自体角膜缘干细胞移植术前及术后的眼前段照相。两组平均手术时间比较, 差异具有统计学意义 ($t = 4.990, P < 0.01$)。两组均未出现大量出血、移植物撕裂、移植物丢失等并发症。术后结膜充血水肿第 1 组较第 2 组明显。术后第 1 组术后出现肉芽肿 0 眼, 第 2 组出现肉芽肿 1 眼, 两组间比较差异无统计学意义 ($P = 0.484$)。随访 6mo, 第 1 组复发 1 眼, 第 2 组复发 1 眼, 两组间比较差异无统计学意义 ($P = 1.000$)。两组术前眼压及术后眼压差异均无统计学意义 ($t = 0.399, P = 0.691; t = 0.888, P = 0.378$)。PRF 移植组术后 PRF 膜溶解时间为 $3.5 \pm 0.8d$, 见表 2。

3 讨论

目前, 翼状胬肉的治疗以手术为主, 虽然有多种手术方式, 包括翼状胬肉切除伴自体角膜缘干细胞结膜移植术、翼状胬肉切除联合羊膜移植术、翼状胬肉切除法、巩膜暴露法等, 并在术中辅助使用抗代谢药物如丝裂霉素等, 但术后翼状胬肉的复发仍然是一个问题^[5]。翼状胬肉的复发与翼状胬肉的类型和大小、患者年龄、手术方式、术后炎症反应等有关, 自体角膜缘干细胞结膜移植具有更低的复发率 (0~15%)^[10-11]。自体角膜缘干细胞结膜移植是目前最为广泛应用的手术方式, 但其缺点为需要稍长的手术时间, 且取自体结膜瓣破坏了结膜正常解剖结构。

PRF 是从患者自身的血中制备的纤维蛋白膜, 最初由法国 Choukroun 等开发用于口腔和颌面修复, 其中未添加

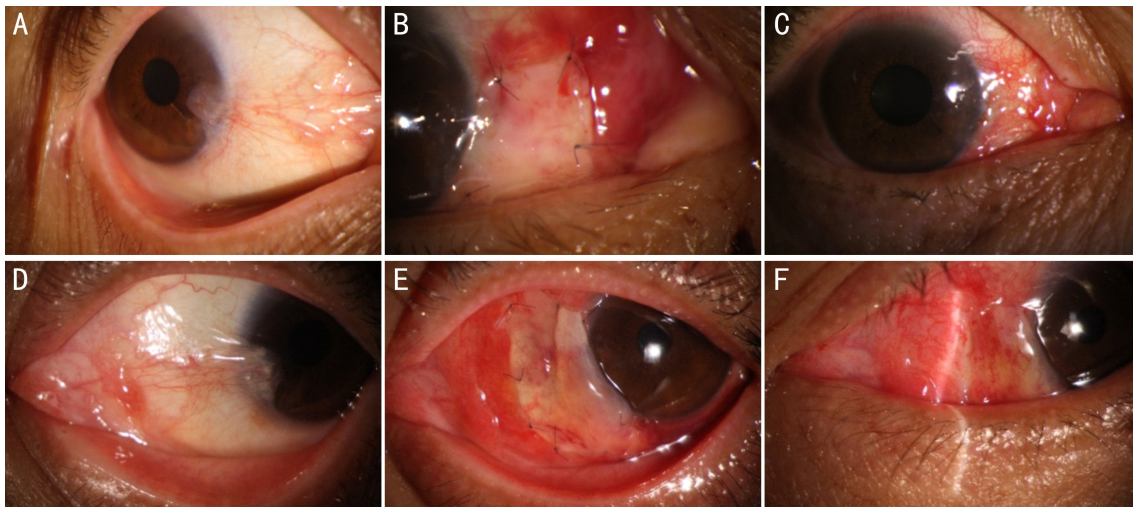


图2 PRF移植组及自体角膜缘干细胞移植组术前及术后的眼前段照相 A~C:PRF移植术前及术后眼前段照相;A:原发性鼻侧翼状胬肉,侵入角膜3mm;B:PRF膜用10-0尼龙线间断与结膜缝合;C:术后1wk拆线后,PRF完全溶解,结膜上皮修复,角膜缘平滑清晰。D~F:自体角膜缘干细胞移植术前及术后眼前段照相;D:原发性鼻侧翼状胬肉,侵入角膜2mm;E:自体角膜缘干细胞移植片用10-0尼龙线间断与结膜缝合;F:术后1wk拆线后,移植片与结膜吻合良好,结膜上皮修复,角膜缘未完全愈合,欠平滑清晰。

表2 两组主要观察结果

指标	第1组	第2组	P
手术时间($\bar{x} \pm s$, min)	27.3 \pm 4.3	22.0 \pm 4.0	<0.01
并发症(眼)	0	0	1.000
肉芽肿(眼)	0	1	0.484
6mo复发(眼)	1	1	1.000
术前眼压($\bar{x} \pm s$, mmHg)	14.69 \pm 2.44	14.96 \pm 2.93	0.691
术后眼压($\bar{x} \pm s$, mmHg)	14.68 \pm 1.65	15.11 \pm 2.12	0.378
PRF膜溶解时间($\bar{x} \pm s$, d)	-	3.5 \pm 0.8	-

注:第1组:用自体角膜缘干细胞作为移植植物;第2组:用PRF作为移植植物覆盖裸露巩膜。

任何抗凝血剂^[6]。PRF中含有的血小板可释放促进组织修复、血管生成的炎症和免疫因子,加速伤口愈合,血小板中还含有生物活性蛋白质,这些分泌蛋白与纤维蛋白网或细胞外基质的结合可以产生趋化梯度,有助于干细胞的募集,刺激细胞迁移和分化,促进组织修复^[6-8,12]。PRF具有致密的纤维蛋白网络,其中含有白细胞、细胞因子、结构糖蛋白以及生长因子,浓缩在PRF支架中的白细胞在生长因子释放、免疫调节、抗感染及伤口愈合的基质重塑中发挥重要作用^[8-9,13]。PRF为结膜和内皮细胞的迁移提供支架,有利于眼表的重建,与其他手术方式相比,有希望为翼状胬肉的手术提供一种新的选择。

本研究比较了翼状胬肉切除术伴PRF移植与自体角膜缘干细胞结膜移植的疗效、安全性。结果表明翼状胬肉切除术后PRF移植与自体角膜缘干细胞结膜移植术后并发症和复发率没有明显差异,而PRF移植比自体角膜缘干细胞结膜移植平均手术时间更短,术后炎症反应更轻,但是PRF膜于术后3d左右开始溶解,部分患者诉结膜囊分泌物增多,有不适感。

翼状胬肉切除术伴自体角膜缘干细胞结膜移植在术中取自体结膜需要额外的手术步骤及时间,而PRF膜在术前制备,制备简单,制备完成术中可以直接缝合,节省了手术时间。此外,另外取结膜瓣对结膜组织的破坏及手术时间的增加可能会导致更明显的术后炎症。而PRF中含有血小板和白细胞,可以分泌多种细胞因子,具有显著的

炎症和免疫调节作用^[7]。这也可能是PRF术后炎症更轻的原因之一。手术时间的缩短和术后炎症的减轻让患者有更舒适的体验。且术后炎症反应被认为翼状胬肉复发的因素之一,这个观念为PRF的使用降低术后复发率提供了理论支持。

PRF相比于自体结膜移植,不需要另外取结膜瓣,有助于保持结膜的正常解剖。在巨大胬肉中,取自体结膜瓣的位置,难以用周围结膜完全覆盖,可能出现术后巩膜暴露及肉芽肿增生,而PRF有效解决了这个问题,并且我们可以视需要制备相应大小的PRF膜,更加方便易行。

有研究表明翼状胬肉切除联合角膜缘干细胞结膜移植比联合羊膜移植术后复发率低且并发症少^[14],而本研究中PRF移植与自体角膜缘干细胞结膜移植术后疗效相似,有理由相信PRF移植比羊膜移植更具有优势。且PRF作为一种自体生物材料,理论上比起同种异体结膜移植或者羊膜移植也更加安全。因为PRF取自自体血液,术后理论上不会出现排斥反应,且可以避免一些病原体,如乙型肝炎病毒、人体免疫缺陷病毒等的传染风险。且PRF采用自体血制备,采集方便,制备简单。但是PRF是适合微生物生长的培养基,存在感染的风险,需要严格无菌操作,现场制备立即缝合,不能长期保存。

本研究中,PRF仅与自体结膜移植一种方法对比,相比于其他手术方式的优劣势仍有待研究。且本研究的病例均为原发性翼状胬肉,暂未对复发性翼状胬肉行相关研

究。另外,术后随访时间较短,需要更长时间的随访及效果观察。

总而言之,这项初步研究结果显示翼状胬肉手术中的 PRF 移植是一种新颖简单、易于应用,且复发率和并发症发生率低的方法。但仍需要进一步的前瞻性长期随访研究来比较 PRF 移植与其他翼状胬肉手术方式,以了解 PRF 移植应用于翼状胬肉切除术的优势。

参考文献

- 1 Bradley JC, Yang W, Bradley RH, *et al.* The science of pterygia. *Br J Ophthalmol* 2010;94(7):815-820
- 2 Di Girolamo N, Chui J, Coroneo MT, *et al.* Pathogenesis of pterygia: role of cytokines, growth factors, and matrix metalloproteinases. *Prog Retin Eye Res* 2004;23(2):195-228
- 3 Fonseca EC, Rocha EM, Arruda GV. Comparison among adjuvant treatments for primary pterygium: a network meta - analysis. *Br J Ophthalmol* 2018;102(6):748-756
- 4 Han YF, Liu Z, Wang B, *et al.* Semaphorin 7a participants in pterygium by regulating vascular endothelial growth factor. *Int J Ophthalmol* 2019;12(6):892-897
- 5 Hacıoğlu D, Erdöl H. Developments and current approaches in the treatment of pterygium. *Int Ophthalmol* 2017;37(4):1073-1081
- 6 Dohan DM, Choukroun J, Diss A, *et al.* Platelet-rich fibrin (PRF): a second-generation platelet concentrate. Part I: technological concepts and evolution. *Oral Surg Oral Med Oral Pathol Oral Radiol Endod* 2006;101(3):37-44

- 7 Dohan DM, Choukroun J, Diss A, *et al.* Platelet-rich fibrin (PRF): a second-generation platelet concentrate. Part III: leucocyte activation: a new feature for platelet concentrates? *Oral Surg Oral Med Oral Pathol Oral Radiol Endod* 2006;101(3):e51-55
- 8 He L, Lin Y, Hu X, *et al.* A comparative study of platelet-rich fibrin (PRF) and platelet-rich plasma (PRP) on the effect of proliferation and differentiation of rat osteoblasts *in vitro*. *Oral Surg Oral Med Oral Pathol Oral Radiol Endod* 2009;108(5):707-713
- 9 Miron RJ, Fujioka-Kobayashi M, Bishara M, *et al.* Platelet-Rich Fibrin and Soft Tissue Wound Healing: A Systematic Review. *Tissue Eng Part B Rev* 2017;23(1):83-99
- 10 Alpay A, Uğurbaş SH, Erdoğan B. Comparing techniques for pterygium surgery. *Clin Ophthalmol* 2009;3:69-74
- 11 Aidenloo NS, Motarjemizadeh Q, Heidarpanah M. Risk factors for pterygium recurrence after limbal - conjunctival autografting: a retrospective, single - centre investigation. *Jpn J Ophthalmol* 2018; 62(3):349-356
- 12 Badade PS, Mahale SA, Panjwani AA, *et al.* Antimicrobial effect of platelet-rich plasma and platelet-rich fibrin. *Indian J Dent Res* 2016;27(3):300-304
- 13 Dohan Ehrenfest DM, de Peppo GM, Doglioli P, *et al.* Slow release of growth factors and thrombospondin - 1 in Choukroun's platelet-rich fibrin (PRF): a gold standard to achieve for all surgical platelet concentrates technologies. *Growth Factors* 2009;27(1):63-69
- 14 张岩,孔令普,王翠,等. 不同术式治疗原发性翼状胬肉的临床效果分析. *国际眼科杂志* 2015;15(2):361-363