

前节 OCT 在内眼术后角膜后弹力层脱离诊治中的应用

翟红艳, 陆颖丽, 沈秀广

引用: 翟红艳, 陆颖丽, 沈秀广. 前节 OCT 在内眼术后角膜后弹力层脱离诊治中的应用. 国际眼科杂志 2020;20(4):733-735

作者单位: (236800) 中国安徽省亳州市人民医院眼科
作者简介: 翟红艳, 硕士研究生, 主治医师, 研究方向: 青光眼、白内障。

通讯作者: 翟红艳. ahzhy19860901@163.com

收稿日期: 2019-11-05 修回日期: 2020-03-16

摘要

目的:探讨前节 OCT(AS-OCT)在内眼术后角膜后弹力层脱离诊治中的临床应用价值。

方法:回顾性分析 2016-06/2019-04 我院眼科行内眼术后发生角膜水肿的患者 21 例 23 眼,均采用 AS-OCT 检查观察角膜水肿程度及角膜后弹力层脱离情况。对于轻度及以上角膜后弹力层脱离者应用前房注气法复位,余角膜水肿者予以药物保守治疗,随访观察角膜水肿及后弹力层贴附情况。

结果:本研究纳入患者 21 例 23 眼内眼术后均有不同程度角膜水肿,14 眼角膜后弹力层脱离,其中 11 眼轻度及以上角膜后弹力层脱离者以前房注气后 1d 复查 AS-OCT,10 眼后弹力层贴附良好,1 眼贴附欠佳,再次注气后贴附良好。随诊 1mo,所有患者角膜均恢复透明,视力恢复良好。

结论:AS-OCT 能够及时、准确诊断和评估角膜后弹力层脱离及其治疗效果。

关键词:眼前节 OCT;角膜水肿;角膜后弹力层脱离;内眼手术;前房注气

DOI:10.3980/j.issn.1672-5123.2020.4.36

Investigate the clinical application of anterior segment OCT in descemet's membrane detachment after intraocular surgery

Hong-Yan Zhai, Ying-Li Lu, Xiu-Guang Shen

Department of Ophthalmology, Bozhou People's Hospital, Bozhou 236800, Anhui Province, China

Correspondence to: Hong - Yan Zhai. Department of Ophthalmology, Bozhou People's Hospital, Bozhou 236800, Anhui Province, China. ahzhy19860901@163.com

Received:2019-11-05 Accepted:2020-03-16

Abstract

• **AIM:** To investigate the clinical application value of anterior segment OCT (AS - OCT) in diagnosis and treatment of descemet's membrane detachment (DMD)

after intraocular surgery.

• **METHODS:** Totally 23 eyes of 21 patients with corneal edema after intraocular surgery in our hospital from June 2016 to April 2019 were analyzed retrospectively. The degree of corneal edema and the descemet's membrane detachment (DMD) were observed by AS - OCT. The patients with mild or above descemet's membrane detachment were treated with anterior chamber gas tamponade, the patients with other corneal edema were treated with drug conservative treatment, and the corneal edema and adhesion of descemet's membrane were observed.

• **RESULTS:** In this study, 21 patients (23 eyes) had corneal edema of different degrees, 14 eyes with descemet's membrane detachment, 11 eyes with mild or above descemet's membrane detachment were re-examined by AS-OCT one day after anterior chamber gas tamponade. 10 eyes had good adhesion, 1 eye had poor adhesion, and the adhesion was good after anterior chamber gas tamponade again. After 1mo follow-up, the cornea of all the patients recovered to be transparent and their vision recovered well.

• **CONCLUSION:** AS - OCT can timely and accurately diagnose and evaluate descemet's membrane detachment and its therapeutic effect.

• **KEYWORDS:** anterior segment OCT; corneal edema; descemet's membrane detachment; intraocular surgery; anterior chamber gas tamponade

Citation: Zhai HY, Lu YL, Shen XG. Investigate the clinical application of anterior segment OCT in descemet's membrane detachment after intraocular surgery. *Guoji Yanke Zazhi(Int Eye Sci)* 2020;20(4):733-735

0 引言

角膜后弹力层脱离(descemet's membrane detachment, DMD)是内眼手术中一种较为严重的并发症。角膜后弹力层是角膜内皮细胞的基底膜,受外力的作用极易与临近角膜基质层发生分离,房水进入角膜基质内引起角膜水肿^[1]。小范围局限性的脱离对视力影响较小;大范围的脱离会造成角膜持续性水肿、失代偿而致大泡性角膜病变,甚至失明。后弹力层脱离常常伴有严重的角膜水肿,而难以通过常规裂隙灯显微镜发现,以致延误诊断和处理。因此对其准确诊断和及时治疗是恢复角膜功能的关键。前节 OCT(anterior segment OCT, AS-OCT)是运用光学原理对眼前节生物组织进行断层成像,具有高分辨率、非接触性等特点,目前在角膜厚度、前房角及角膜移植等方面的研究中已经被广泛应用^[2-3]。本研究选取 2016-06/2019-04 我院眼科内眼术后角膜水肿患者行 AS-OCT 检查,分析角膜水肿的原因,对于角膜后弹力层脱离导致的角膜水

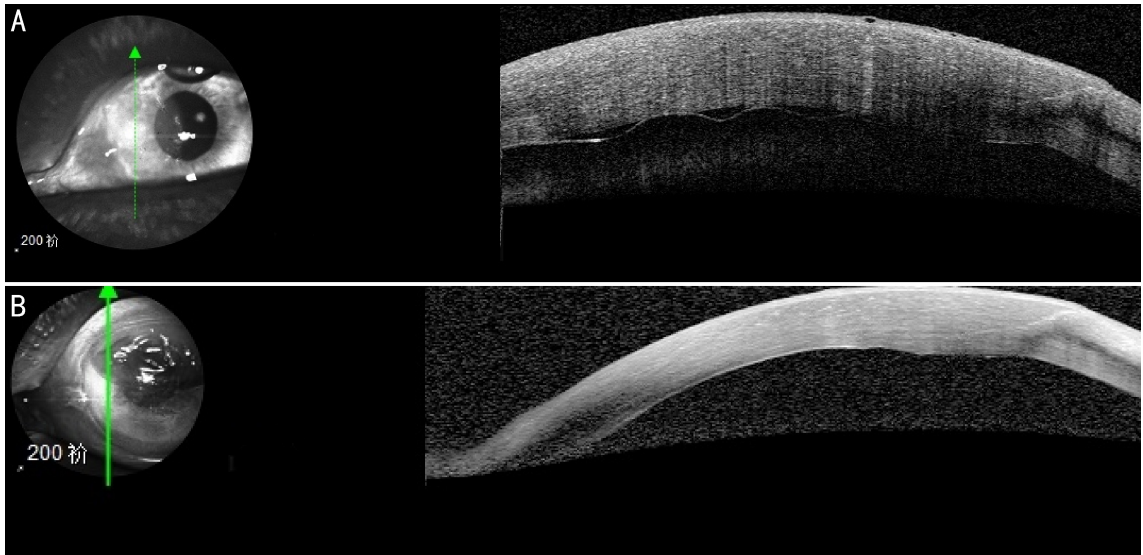


图1 同一患者治疗前后AS-OCT检查结果 A:白内障术后发生角膜后弹力层脱离,角膜水肿明显;B:前房注气术后1d,AS-OCT显示角膜后弹力层贴附良好,角膜水肿明显减轻。

肿患者予以积极治疗后,运用AS-OCT追踪观察治疗效果,探讨其在内眼术后角膜后弹力层脱离诊治中的临床应用价值。

1 对象和方法

1.1 对象

回顾性分析2016-06/2019-04我院眼科行内眼术后发生角膜水肿的患者21例23眼,其中男8例9眼,女13例14眼;年龄46~93岁,其中46~70岁者8例9眼,71~93岁者13例14眼;行白内障超声乳化联合人工晶状体植入术者11例12眼,白内障小切口囊外摘除联合人工晶状体植入术者8例9眼,小梁切除术者2例2眼;视力为眼前手动~0.12。纳入标准:(1)年龄40岁以上;(2)行内眼手术者;(3)参照角膜水肿程度分级标准^[4],内眼术后角膜水肿2级及以上者。排除标准:(1)内眼术后高血压引起的角膜水肿;(2)既往有眼部外伤史;(3)患有严重心、脑、肺等严重疾患不能耐受手术者;(4)慢性泪囊炎等其他眼病患者。本研究通过医院伦理委员会审核批准。

1.2 方法

患者及其家属均对检查内容知情同意并自愿签署知情同意书。所有患者均采用AS-OCT角膜模式检查,嘱患者下颌置于下颌托上,额头靠紧额头托,双眼直视前方,被测眼对准探头,清楚聚焦后,手动按下采集按钮,采集并记录图像,观察角膜水肿程度及角膜后弹力层脱离情况。检查范围包括中央区角膜、手术切口及附近区域、角膜水肿区,同时可以根据患者情况选择扫描方式及扫描角度。若出现角膜后弹力层脱离,明确脱离范围,对于轻度及以上角膜后弹力层脱离^[5]患者应用前房注气法^[6]复位,在手术显微镜下用15°穿刺刀在角膜后弹力层脱离位置的对侧角膜缘做一斜行穿刺口,将消毒空气由此口注入前房,使气泡推压脱离的角膜后弹力层复位,维持前房充满空气泡,术毕指测眼压稍高于正常水平。注气术后1d行AS-OCT检查观察后弹力层复位情况,前房空气吸收仍未复位或复位欠佳者,以同样的方法再次行前房注气术。

角膜水肿程度分级标准:(1)0级:角膜透明无水肿;(2)1级:角膜局限性薄雾状水肿,角膜内皮面光滑,虹膜纹理尚清晰可见;(3)2级:角膜浅灰色水肿,角膜内皮面粗糙,虹膜纹理模糊;(4)3级:角膜弥漫性灰色水肿,角膜

内皮面呈龟裂状,虹膜纹理不清;(5)4级:角膜乳白色水肿,眼内结构视不清。

统计学分析:采用SPSS22.0统计软件进行统计学分析。计量资料采用 $\bar{x}\pm s$ 表示,两组间比较采用独立样本 t 检验。 $P<0.05$ 为差异有统计学意义。

2 结果

2.1 AS-OCT检查结果

AS-OCT检查结果显示,本研究纳入患者21例23眼内眼术后均有不同程度角膜水肿,其中角膜水肿2级16眼,3级7眼;14眼角膜后弹力层脱离,参考刘祖国等^[6]角膜后弹力层脱离的分级方法,其中局限性小脱离3眼,轻度脱离6眼,中度脱离4眼,重度脱离1眼,脱离部位均位于内眼手术切口侧,脱离时间均为内眼术后1~3d。分析不同年龄段患者角膜水肿程度及角膜后弹力层脱离情况发现,46~70岁患者中角膜水肿2级6眼(中央角膜厚度 $625.45\pm 28.45\mu\text{m}$),3级3眼(中央角膜厚度 $855.49\pm 21.53\mu\text{m}$),其中6眼发生角膜后弹力层脱离;71~93岁患者中角膜水肿2级10眼(中央角膜厚度 $715.81\pm 26.35\mu\text{m}$),3级4眼(中央角膜厚度 $1145.78\pm 25.31\mu\text{m}$),其中8眼发生角膜后弹力层脱离,且46~70岁患者中2级和3级角膜水肿患者术后中央角膜厚度均低于71~93岁中相同程度角膜水肿患者,差异有统计学意义($t=6.452, 19.535$,均 $P<0.001$)。

2.2 治疗后恢复情况

前房注射消毒空气术后1d,AS-OCT检查示(图1),轻度及以上角膜后弹力层脱离患者11眼中8眼角膜后弹力层贴附良好,水肿明显减轻,1wk后复查AS-OCT示脱离的后弹力层复位良好,角膜基本完全恢复透明;2眼角膜仍明显水肿,后弹力层复位良好,给予50%葡萄糖及角膜营养剂点眼,1wk后复查AS-OCT示角膜水肿明显减轻,角膜后弹力层贴附良好;1眼前房消毒空气泡大部分吸收,角膜仍水肿明显,后弹力层复位欠佳,再次行前房消毒空气注入术,次日复查AS-OCT见后弹力层贴附良好,角膜水肿明显减轻。本组患者中另有3眼角膜后弹力层脱离为局限性小脱离,9眼因角膜内皮损伤引起角膜水肿,均采用药物保守治疗,予以局部妥布霉素地塞米松滴眼液、普拉洛芬滴眼液、50%葡萄糖及重组牛碱性成纤维细胞生长因子眼用凝胶点眼。随访1mo,所

有患者角膜均完全恢复透明,矫正视力 0.15~0.8(平均 0.58)。

3 讨论

角膜后弹力层脱离是内眼手术较为严重的并发症之一,因角膜后弹力层与基质层黏附疏松,受外力的作用很容易与其分离,房水进入角膜基质内可引起角膜持续性水肿,若术后不能及时发现而延误治疗,常可导致角膜内皮功能失代偿等不可逆损伤^[7],严重影响患者的视功能。小范围局限性的脱离一般不需要特殊处理,角膜水肿会在 1~2wk 逐渐消退,对视力影响较小;大范围的脱离会造成角膜持续性水肿、失代偿而致大泡性角膜病变,甚至失明。内眼术后角膜后弹力层脱离的发生主要与角膜组织结构及手术操作不当有关,因后弹力层与前面基质层之间黏附较为疏松,外力作用下很容易使其分离;术中使用刀具不锋利,在穿刺角膜后弹力层组织时,也可以导致角膜后弹力层从基质层上撕脱,或者加大两者之间的缝隙,增加脱离的风险;术者操作技术不熟练,器械反复多次进出眼内,容易对角膜切口产生牵拉,这种牵拉力也可能造成疏松附着的后弹力层脱离^[8]。此外,术中注射黏弹剂或水的过程中因注射角度不对将液体注入层间,也会大大增加角膜后弹力层脱离的风险^[9]。本研究中 14 眼角膜后弹力层脱离均位于手术切口附近,这与潘裕锦等^[10]报道的结果一致。分析不同年龄段患者角膜水肿程度及角膜后弹力层脱离情况发现,内眼术后角膜水肿程度及角膜后弹力层脱离的发生与年龄无明显相关性,但低龄患者(46~70 岁)术后中央角膜厚度低于高龄患者(71~93 岁),分析可能与随着年龄的增长角膜内皮细胞数及功能下降有关。本组患者中,2 眼行小梁切除术的患者术后发生明显的角膜水肿,可能与高眼压状态突然被解除相关。临床中因角膜后弹力层脱离导致的角膜损伤大部分是可以避免的,因此及时诊治显得十分重要。

既往对内眼术后角膜后弹力层脱离的诊断多通过裂隙灯显微镜检查。对角膜水肿者先采用 50% 葡萄糖或 10% 氯化钠等高渗剂多次滴眼后在裂隙灯显微镜下仔细检查。但角膜后弹力层脱离范围较大或角膜内皮细胞损伤较重时会发生严重的角膜水肿,即便频滴高渗剂也不能使角膜水肿明显减轻,这时在裂隙灯显微镜下也不能确定是发生了角膜失代偿还是角膜后弹力层脱离^[11]。偶尔发现是角膜后弹力层脱离,也可能因角膜水肿严重而无法判断脱离范围,早期只能予以盲目处理,只有等角膜水肿逐渐减轻后再用裂隙灯显微检查,明确脱离范围及位置后才能做出复位处理。此法比较盲目,可能会延误治疗。本研究所有患眼单纯裂隙显微镜观察均未明确是否发生角膜后弹力层脱离。也有报道超声生物显微镜(UBM)可以对角膜进行检查^[12],不受角膜水肿的影响,但 UBM 需要眼表点麻醉剂,探头接触眼球,患者会产生恐惧心里,并且增加了术眼损伤及感染的风险。

近年来,随着 AS-OCT 设备的不断更新,因其操作方便,患者坐着即可检查,不需点表面麻醉剂,探头不接触眼

球,避免了对术眼的损伤及增加感染的可能,对术后早期角膜情况的观察显现出特有的优势,在内眼术后早期即可对角膜进行全面检查,而不受角膜水肿的影响,可鉴别出角膜水肿的原因是角膜内皮细胞损伤引起的角膜失代偿还是后弹力层脱离,同时可以应用不同的扫描方式及扫描角度确定角膜后弹力层脱离的位置及范围,治疗后可以及时追踪观察后弹力层贴附情况。本研究纳入的 21 例 23 眼内眼术后严重角膜水肿的患者均及时行 AS-OCT 检查,发现 14 眼角膜水肿是因角膜后弹力层脱离引起,对于轻度及以上脱离患者立即给予前房注入消毒空气复位,复位后 1d 即可应用 AS-OCT 检查后弹力层的复位效果,其中 10 眼后弹力层贴附良好,1 眼复位欠佳,再次予以前房注气,次日复查,见后弹力层贴附良好,角膜水肿明显减轻,1mo 后复查,无患者出现角膜内皮失代偿,角膜均恢复透明,视力恢复良好。

综上所述,AS-OCT 是诊断内眼术后角膜后弹力层脱离的最佳便捷手段,尤其在角膜严重水肿时既避免了延误诊治又为角膜后弹力层脱离的治疗赢得了时间,同时还能对治疗效果进行及时追踪。

参考文献

- 1 Khakshoor H, Eslampoor A, Rad SS, *et al.* Modified deep anterior lamellar keratoplasty for the treatment of advanced keratoconus with steep corneal curvature to help in eliminating the wrinkles in the Descemet's membrane. *Indian J Ophthalmol* 2014; 62(4): 392-395
- 2 Kim M, Park KH, Kim TW, *et al.* Anterior chamber configuration changes after cataract surgery in eyes with glaucoma. *Korean J Ophthalmol* 2012; 26(2): 97-103
- 3 Kang JJ, Allemann N, Vajaranant T, *et al.* Anterior segment optical coherence tomography for the quantitative evaluation of the anterior segment following Boston keratoprosthesis. *PLoS One* 2013; 8(8): e70673
- 4 谢立信,姚瞻,黄钰森,等. 超声乳化白内障吸除术后角膜内皮细胞损伤和修复的研究. *中华眼科杂志* 2004; 40(2): 90-93
- 5 刘祖国,利华明,彭加德,等. 白内障摘除术后角膜后弹力层脱离(附 11 例报道). *中国实用眼科杂志* 1990; 6:335-339
- 6 黄侠,袁军,赵志玲,等. 前房注气治疗白内障术后角膜后弹力层的脱离. *中华眼外伤职业病杂志* 2019; 41(11):822-825
- 7 姚克. 复杂病例白内障手术学. 北京:北京科学技术出版社 2004:193
- 8 Benatti CA, Tsao JZ, Afshari NA. Descemet membrane detachment during cataract surgery: Etiology and management. *Curr Opin Ophthalmol* 2017;28(1):35-41
- 9 曾晓莉,黄学文,赵凤琼. 内眼手术后角膜后弹力层脱离的临床分析. *国际眼科杂志* 2016; 16(5):952-954
- 10 潘裕锦,郭萍,黎明,等. AS-OCT 对白内障术后角膜后弹力层脱离的分型初探. *中华实用眼科杂志* 2017; 35(10):1008-1012
- 11 Morkin MI, Hussain RH, Young RC, *et al.* Unusually delayed presentation of persistent Descemet's membrane tear and detachment after cataract surgery. *Clin Ophthalmol* 2014; 8:1629-1632
- 12 单蒋成,张军辉,邱海雁. 白内障术后角膜后弹力层的临床观察. *国际眼科杂志* 2018; 18(11):2067-2069