

OCTA 观察早期 ARMD 患者黄斑区血流密度及形态结构的变化

赵 芹, 代 艳

引用: 赵芹, 代艳. OCTA 观察早期 ARMD 患者黄斑区血流密度及形态结构的变化. 国际眼科杂志 2020; 20(12): 2170-2174

作者单位: (621000) 中国四川省绵阳市中心医院眼科

作者简介: 赵芹, 在读硕士研究生, 研究方向: 眼底疾病、白内障、近视防控。

通讯作者: 代艳, 毕业于四川大学华西医学院, 博士, 主任医师, 研究方向: 眼底疾病、白内障、近视防控. daiyan197621@163.com

收稿日期: 2020-05-20 修回日期: 2020-10-30

摘要

目的: 应用光相干断层扫描血管成像 (OCTA) 观察早期年龄相关性黄斑变性 (ARMD) 患者黄斑区血流密度和形态学结构的改变。

方法: 本研究为病例回顾性研究, 纳入 2018-02 于我院眼科被初次明确诊断为单眼湿性年龄相关性黄斑变性 (wARMD) 且另一眼为早期 ARMD 患者的 35 例 35 眼, 并纳入与试验组年龄相匹配的健康眼 35 例。所有患者早期 ARMD 眼于初诊时及 2a 后均行 OCTA 检查, 观察黄斑区 3mm×3mm 范围内浅层、深层视网膜及脉络膜毛细血管层血流密度, 黄斑中心凹面积、周长及非圆指数, 及黄斑区全层、内层、外层视网膜和光感受器与 Bruch 膜之间 (ISOS-BRM) 厚度变化。

结果: 与正常人相比, 早期 ARMD 患者黄斑区 3mm×3mm 范围内浅层、深层视网膜及脉络膜毛细血管层血流密度降低 ($P < 0.05$), 黄斑区全层及内层视网膜厚度降低 ($P < 0.05$), 而 ISOS-BRM 厚度有增加的趋势 ($P = 0.37$), 黄斑中心凹无血管区面积、周长及非圆指数无明显变化 ($P > 0.05$); 初次诊断 2a 后早期 ARMD 患者深层视网膜及脉络膜毛细血管层血流密度较前进一步降低 ($P < 0.05$), 外层视网膜厚度较前增加 ($P = 0.02$), ISOS-BRM 厚度较前进一步有增加的表现 ($P = 0.18$), 黄斑中心凹无血管区面积、周长及非圆指数较前无明显变化 ($P > 0.05$)。此外初次诊断及 2a 后早期 ARMD 患者脉络膜毛细血管层血流密度与黄斑区视网膜浅层及深层血流密度均呈正相关 (初次诊断组: $r_{\text{浅层}} = 0.407$, $r_{\text{深层}} = 0.56$, 均 $P < 0.05$; 2a 后组: $r_{\text{浅层}} = 0.57$, $r_{\text{深层}} = 0.628$, 均 $P < 0.05$)。

结论: 早期 ARMD 患者黄斑区浅层、深层视网膜及脉络膜毛细血管层血流密度和内层视网膜厚度较正常人均降低, 这对 ARMD 的早期发现和及早干预具有临床参考意义。

关键词: 光相干断层扫描血管成像; 年龄相关性黄斑变性; 黄斑血流密度; 黄斑形态结构

DOI: 10.3980/j.issn.1672-5123.2020.12.32

Observation on changes of blood flow density and morphological structural in macular area of patients with early ARMD using OCT

Qin Zhao, Yan Dai

Department of Ophthalmology, Mianyang Central Hospital, Mianyang 621000, Sichuan Province, China

Correspondence to: Yan Dai. Department of Ophthalmology, Mianyang Central Hospital, Mianyang 621000, Sichuan Province, China. daiyan197621@163.com

Received: 2020-05-20 Accepted: 2020-10-30

Abstract

• **AIM:** To investigate variations in macular blood flow density and morphological structural in early age-related macular degeneration (ARMD) by using optical coherence tomography angiography (OCTA).

• **METHODS:** The retrospective review included 35 patients (35 eyes) which were first diagnosed with wet age-related macular degeneration (wARMD) in one eye and the fellow eye with early ARMD in our hospital at February 2018. A total of 35 (35 subjects) healthy eyes with matched age were enrolled in the control group. All the patients with early ARMD eyes were imaged by OCTA at two points: baseline and 2y later. To observe the change of the range of 3mm×3mm macular blood flow density of superficial retinal layer, deep retinal layer and choroidal capillaries layer, foveal avascular zone area, perimeter and acircularity index, and the macular thickness of the full layer, inner layer, outer layer retina and ISOS-BRM.

• **RESULTS:** The range of 3mm×3mm macular blood flow density of superficial retinal layer, deep retinal layer and choroidal capillaries layer in early ARMD patients were lower in early ARMD eyes than controls ($P < 0.05$), and the macular thickness of the full layer and inner layer were reduced ($P < 0.05$), while the thickness of ISOS-BRM increased ($P = 0.37$). There was no significant change in the area of macular foveal, perimeter and acircularity index ($P > 0.05$). Two years after the initial diagnosis, the blood flow density of deep retinal layer and choroidal capillaries layer in early ARMD patients further increased than before ($P = 0.02$), ISOS-BRM thickness increased further than before ($P = 0.18$). There was no significant change in the area of macular foveal, perimeter and acircularity index ($P > 0.05$). In addition, the blood flow

density of the choroidal capillary layer in early ARMD patients was positively correlated with the blood flow density in superficial retinal layer and deep retinal layer at baseline and two years after first definite diagnosis.

• **CONCLUSION:** Compared with the control group, the macular blood flow density of superficial retinal layer, deep retinal layer and choroidal capillary layer, and the thickness of inner layer retina in the patients with early ARMD decreased significantly, it is clinical reference significance for the early detection and intervention of ARMD.

• **KEYWORDS:** optical coherence tomography angiography; age-related macular degeneration; macular flow density; macular morphological structural

Citation: Zhao Q, Dai Y. Observation on changes of blood flow density and morphological structural in macular area of patients with early ARMD using OCT. *Guoji Yanke Zazhi (Int Eye Sci)* 2020;20(12):2170-2174

0 引言

年龄相关性黄斑变性 (age-related macular degeneration, ARMD) 是发生于黄斑区的慢性进展性疾病, 常表现为双眼同时或先后发病, 好发于中老年人, 也是发达国家致中心视力受损的首要疾病^[1]。近年来, 随着人口老龄化加剧, 尽管 ARMD 不是国人视力丧失的首要原因, 但 ARMD 的发病率却呈逐渐上升的趋势, 流行病学研究发现在中国发达城市 ARMD 发病率高达 15.5%^[2], 临床上早期 ARMD 的就诊率并不高, 因 ARMD 发病隐匿, 当发生严重视力下降就诊时往往已发展至晚期。既往对 ARMD 的诊断及分级主要基于眼底荧光造影, 但存在有创、耗时及可能发生严重副作用等缺点, 随着科技的发展, 由 OCT 技术衍变而来的光学相干血管成像技术 (optical coherence tomography angiography, OCTA) 是一种非接触性、分辨率高且扫描速度快的眼部成像系统, 能清晰地显示不同层次视网膜及脉络膜的血管形态和结构, 并具有量化血流密度等功能。本研究旨在通过 OCTA 对早期 ARMD 患者黄斑区血流密度及形态学进行观察, 并与初次诊断间隔 2a 后的各测量指标进行纵向对比, 为早期 ARMD 的发现和及早干预提供临床参考意义。

1 对象和方法

1.1 对象 收集 2018-02 于绵阳市中心医院初次明确诊断为单眼湿性年龄相关性黄斑变性 (wet age-related macular degeneration, wARMD) 且另一眼根据 2018 年英国专家共识《年龄相关性黄斑变性诊断与治疗规范》^[3] 被诊断为早期 ARMD 的患者 35 例 35 眼, 男 20 例, 女 15 例, 年龄 53~72 (平均 64.2±8.34) 岁, 本研究获得我院伦理委员会批准, 经患者同意后签署知情同意书, 并纳入与试验组年龄相匹配的健康对照组 35 例。

1.1.1 纳入标准 据 2018 年英国专家共识《年龄相关性黄斑变性诊断与治疗规范》^[3], 散瞳后经裂隙灯前置镜、OCT 及 FFA 检查后被诊断为单眼 wARMD、另一眼为早期 ARMD 的患者, 选取早期 ARMD 患眼作为入选病例。

1.1.2 排除标准 (1) 屈光介质严重混浊影响眼底检查者 (包括角膜瘢痕、严重白内障等); (2) 高度近视患者; (3)

患有糖尿病、原发性高血压、肝肾功能不全或严重心脑血管疾病及代谢性疾病者; (4) 患有黄斑前膜、黄斑裂孔、视神经炎及静脉阻塞等眼疾患者; (5) 既往被诊断为高血压症或青光眼者; (6) 曾行玻璃体腔内注药、眼底激光光凝及其他眼部手术者; (7) 难以配合检查及对诊断治疗及随访依从性差者; (8) 入选眼等效球镜度数在 +3.00~-6.00D 范围以外者。

1.2 方法

1.2.1 一般检查 记录患者一般情况, 包括年龄及性别。

1.2.2 OCTA 检查 所有患者早期 ARMD 眼于初诊时及 2a 后均行 OCTA 检查。使用美国 Optovue 光学相干断层扫描仪, 在散瞳后嘱患者注视设备内部固视光标, 以黄斑中心凹为中心完成 Angiography 3mm×3mm 扫描模式, 选择 density 选项内部算法自动生成以黄斑中心凹为中心 3mm×3mm 范围内浅层视网膜微血流密度 (内界膜与内丛状层后界面之间)、深层视网膜微血流密度 (内丛状层后界面与外丛状层后界面之间) 及脉络膜毛细血管层微血流密度 (RPE 与 Bruch 膜交界面下 30μm 厚度); 选择 thickness 选项可获得全层、内层、外层视网膜及光感受器与 Bruch 膜之间 (ISOS-BRM) 厚度值; 选择 FAZ 选项可获得黄斑中心凹无血管区 (foveal avascular zone, FAZ) 面积、周长及非圆指数 (AI)。

1.2.3 ARMD 分类标准 据 2018 年英国专家共识《年龄相关性黄斑变性诊断与治疗规范》^[3], 早期 ARMD 是指: 中等大小玻璃膜疣 (≥63μm 且 <125μm) 或色素异常; 大玻璃膜疣 (≥125μm) 或中度玻璃膜疣伴有色素异常或网状玻璃膜疣; 大玻璃膜疣 (≥125μm) 伴有色素异常或网状玻璃膜疣伴有色素异常或没有显著视力丧失的卵黄样病变 (最佳矫正视力优于 6/18) 或萎缩小于 175μm, 不涉及黄斑中心凹。

统计学分析: 采用 SPSS21.0 统计软件进行数据分析处理, 计量资料符合正态分布以均数±标准差表示, 采用独立样本 *t* 检验评估初次诊断组与正常人组各测量指标之间的差异, 而初次诊断组与 2a 后组各测量指标比较则采用配对样本 *t* 检验, 评估脉络膜毛细血管层血流密度与黄斑区浅层及深层视网膜血流密度相关性采用 Pearson 线性相关分析。P<0.05 表示差异具有统计学意义。

2 结果

2.1 初次诊断组与健康对照组各测量指标的比较 与正常人相比, 早期 ARMD 患者黄斑区 3mm×3mm 范围内浅层、深层视网膜及脉络膜毛细血管层血流密度均降低且差异具有统计学意义 ($t=2.25, P=0.03; t=2.53, P=0.018; t=3.02, P=0.006$), 黄斑区全层及内层视网膜厚度降低 ($t=2.29, P=0.03; t=2.38, P=0.02$), 而黄斑区 ISOS-BRM 与正常人相比虽无统计学差异, 但有增加的趋势 ($t=-1.13, P=0.37$), 黄斑区 FAZ 面积、周长、AI 及外层视网膜厚度则较正常人无明显变化 ($t=0.58, P=0.72; t=-0.13, P=0.89; t=-1.1, P=0.28; t=0.49, P=0.68$), 见表 1。

2.2 2a 后组与初次诊断组各测量指标的比较 2a 后早期 ARMD 患者黄斑区 3mm×3mm 范围内深层视网膜及脉络膜毛细血管层血流密度较前进一步降低且差异具有统计学意义 ($t=2.27, P=0.03; t=2.76, P=0.01$), 浅层视网膜血流密度较前相比虽无统计学差异但也呈降低的趋势 ($t=$

表1 初次诊断组与健康对照组各测量指标比较结果

组别	浅层视网膜	深层视网膜	脉络膜毛细血管	全层视网膜	内层视网膜	外层视网膜	ISOS-BRM	FAZ面积	FAZ周长	AI
	血流密度(%)	血流密度(%)	层血流密度(%)	厚度(μm)	厚度(μm)	厚度(μm)	厚度(μm)	(mm ²)	(μm)	
初次诊断组	40.72±3.89	45.21±2.46	0.57±0.04	237.28±13.06	42.5±4.1	61.78±2.37	205.18±10.31	0.28±0.09	2.21±0.37	1.18±0.13
健康对照组	43.94±3.64	48.28±3.8	0.62±0.03	253.14±22.25	46.21±4.11	60.09±1.62	203.81±12.56	0.27±0.13	2.19±0.33	1.13±0.04
<i>t</i>	2.25	2.53	3.02	2.29	2.38	0.49	-1.13	0.58	-0.13	-1.1
<i>P</i>	0.03	0.018	0.006	0.03	0.02	0.68	0.37	0.72	0.89	0.28

表2 初次诊断组与2a后组各测量指标比较结果

组别	浅层视网膜	深层视网膜	脉络膜毛细血管	全层视网膜	内层视网膜	外层视网膜	ISOS-BRM	FAZ面积	FAZ周长	AI
	血流密度(%)	血流密度(%)	层血流密度(%)	厚度(μm)	厚度(μm)	厚度(μm)	厚度(μm)	(mm ²)	(μm)	
初次诊断组	40.72±3.89	45.21±2.46	0.57±0.04	237.28±13.06	42.5±4.1	61.78±2.37	205.18±10.31	0.28±0.09	2.21±0.37	1.18±0.13
2a后组	39.62±3.64	43.47±1.47	0.52±0.05	235.37±15.47	41.3±2.56	64.35±1.29	207.32±9.39	0.3±0.92	2.23±0.59	1.19±0.27
<i>t</i>	0.8	2.27	2.76	-0.82	0.74	2.48	-1.21	0.46	-0.18	-0.84
<i>P</i>	0.43	0.03	0.01	0.56	0.52	0.02	0.18	0.64	0.9	0.46

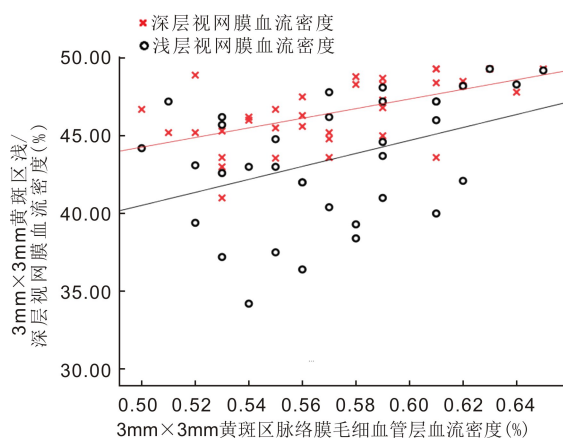


图1 初次诊断组脉络膜毛细血管层血流密度与黄斑区浅层及深层视网膜血流密度相关性分析。

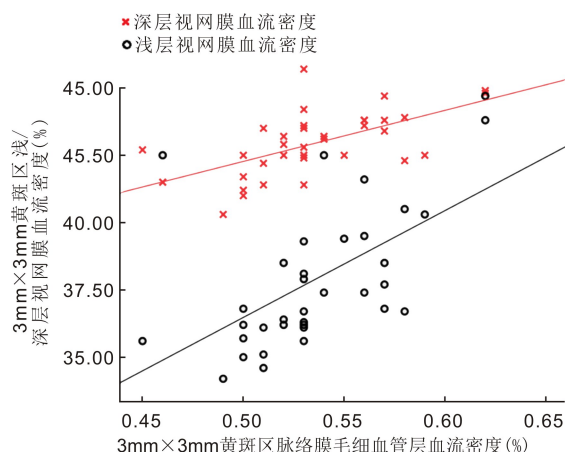


图2 2a后组脉络膜毛细血管层血流密度与黄斑区浅层及深层视网膜血流密度相关性分析。

0.8, $P=0.43$), 外层视网膜厚度较前增加且差异具有统计学意义($t=2.48, P=0.02$), 全层及内层视网膜厚度较前相比无明显变化($t=-0.82, P=0.56; t=0.74, P=0.52$), ISOS-BRM厚度较前比较虽无统计学差异, 但有增加的趋势($t=-1.21, P=0.18$), 黄斑区FAZ面积、周长及AI较前无明显变化($t=0.46, P=0.64; t=-0.18, P=0.9; t=-0.84, P=0.46$), 见表2。

2.3 脉络膜毛细血管层血流密度与黄斑区浅层及深层视网膜血流密度的关系 初次诊断组及2a后组早期ARMD患者脉络膜毛细血管层血流密度与黄斑区视网膜浅层及深层视网膜血流密度均呈正相关(初次诊断组: $r_{\text{浅层}}=0.407, P_{\text{浅层}}=0.015; r_{\text{深层}}=0.56, P_{\text{深层}}<0.001$; 2a后组: $r_{\text{浅层}}=0.57, P_{\text{浅层}}<0.001; r_{\text{深层}}=0.628, P_{\text{深层}}<0.001$), 见图1、2。

3 讨论

年龄相关性黄斑病变主要是发生于黄斑区的衰老性改变, 可致视功能进行性损害, 主要病理改变为视网膜色素上皮(retinal pigment epithelial, RPE)细胞吞噬消耗视细胞外节盘膜的能力下降, 未能充分消化的物质滞留在RPE基底细胞胞浆中形成脂褐质, 随着年龄的增加, 脂褐质逐渐增多并排出细胞外形成玻璃膜疣(drusen), 玻璃膜疣数量增加且合并增大可累及光感受器及脉络膜毛细血管, 由此继发相应病理改变。基于其病理改变, 既往对ARMD的研究多关注于外层视网膜及脉络膜^[4-6], 少有对内层视

网膜微血管密度及形态学改变进行的研究。本研究采用OCTA技术对黄斑区微血管密度及形态学改变进行观察, 与正常人相比, 早期ARMD患者黄斑区全层、内层视网膜厚度和黄斑区3mm×3mm范围内浅层、深层视网膜及脉络膜毛细血管层血流密度均降低且差异具有统计学意义, 而ISOS-BRM厚度则较正常人有增加的趋势。此外, 随着疾病的进展, 2a后再次对所有受检者行相同指标测量, 发现外层视网膜厚度较基线时增加, 黄斑区3mm×3mm范围内深层视网膜及脉络膜毛细血管层血流密度较前进一步降低, 浅层毛细血管血流密度较基线相比虽无统计学差异但有降低的表现, 同时ISOS-BRM厚度则较前有增加的趋势。这表明在早期ARMD中, 内层视网膜微循环及神经结构也受到一定的影响。

黄斑区内层视网膜主要包括神经节细胞内丛状层及内核层, 本研究发现与正常人相比早期ARMD患者内层视网膜厚度降低, 这与既往大量研究结果相似^[7-10]。对于早期ARMD患者内层视网膜厚度降低可能的原因有: 黄斑区浅层视网膜微血管异常导致内层视网膜缺血及灌注减少, 从而导致神经节细胞及其他神经结构发生变性坏死^[11-13], 但对早期ARMD患者黄斑区浅层视网膜微血管密度降低的具体发生机制还尚不清楚; 另一种解释即早期ARMD患者发生光感受器受损致突触变形, 使进入内层视网膜的传递神经元减少, 从而诱发内层视网膜变性^[14]。

Lamin 等^[15]发现早期 ARMD 患者较正常人相比外核层厚度降低,而在本研究中早期 ARMD 患者外层视网膜厚度较正常人无明显变化,这可能与黄斑变性患者外核层细胞核可在其附着纤维的收缩下移位至外丛状层有关^[16]。研究表明^[17],ARMD 患者视锥细胞远端轴突发生膨胀,且外核层细胞核在其附着纤维的收缩下移位至视杆及视锥细胞处,故在 ARMD 早期可表现出 ISOS-BRM 厚度增加,随着疾病的进展,玻璃膜疣逐渐堆积于视网膜色素上皮层与 Bruch 膜之间,使得外层视网膜厚度及 ISOS-BRM 厚度进一步增加。由此可见,黄斑区内层视网膜厚度降低对早期 ARMD 的发现具有重要临床参考意义,同时外层视网膜厚度增加可作为早期 ARMD 疾病进展的重要监测指标,当然这一结论仍需大样本进一步验证。

我们发现与正常人相比早期 ARMD 患者黄斑区浅层、深层视网膜及脉络膜毛细血管层血流密度均降低,这与既往研究结果相似,证明了 ARMD 早期血管改变不仅限于脉络膜层血流,视网膜血流尤其是浅层视网膜血流也会受到一定的影响^[13,18-19]。Toto 等^[13]对早期 ARMD 患者黄斑区视网膜血流密度进行观察,发现仅有浅层视网膜血流密度降低,而 Cicinelli 等^[18]却表明仅有深层视网膜血流密度降低,这可能与不同 OCTA 类型所带分析软件不同有关,因深层血管网络分析易受浅层血管中血细胞投射的伪影所影响;而本研究采用三维去投影技术,可将浅层血流投射伪影从深层血管上去除并同时保留深层血流的完整性及连续性,增加了深层视网膜血流密度结果的可靠性。研究表明老年患者视网膜血管与脉络膜血管若同时发生改变则更易发生 ARMD^[9],我们对早期 ARMD 患者的脉络膜毛细血管层血流密度与黄斑区浅层及深层视网膜血流密度的相关性研究可支持以上观点,随着疾病的进展,脉络膜毛细血管层血流密度与视网膜浅层及深层血流密度相关性增加,这说明 ARMD 早期病变即可影响内层视网膜微循环,并与脉络膜毛细血管层血流变化有着一定的联系。脉络膜毛细血管是维持视网膜色素上皮层和光感受器完整性的主要组成部分,然而,光感受器受视网膜和脉络膜双重血供,研究发现夜间光感受器所需氧供的 90%来源于脉络膜循环^[20],此外光感受器位于外核层中的视细胞处,是组成 Müller 细胞柱状单元的一部分^[21],而该单元的血供则主要来源于视网膜血管系统,因此,无论是视网膜还是脉络膜血管改变对维持神经视网膜的稳态都至关重要。此外既往研究表明视网膜及脉络膜血流减少将会导致视网膜色素上皮层、Bruch 膜及视网膜神经的慢性缺血缺氧^[12,22-23],且已在眼底自发荧光及多普勒血流成像中得到证实^[24-25],这表明除了脉络膜血流改变,视网膜血流受损也可导致 ARMD 的发生及进展,然而对于视网膜及脉络膜血管的共同改变是 ARMD 发生的危险因素还是 ARMD 所造成的结果,此还需进一步证明。

FAZ 是黄斑区毛细血管网在黄斑中心凹处形成的环形无血管区,是一高度特化区域,可提供最为敏锐的视觉功能。多项研究表明包括 ARMD 在内的多种疾病的视网膜病理改变与 FAZ 的面积或周长有关^[26-29],如青光眼^[29]中的视野缺损及糖尿病视网膜病变^[30]中的神经节细胞(ganglion cell layer,GCL)厚度改变均与 FAZ 参数相关。然而在本研究中,初次诊断时早期 ARMD 患者 FAZ

面积、周长及非圆指数与正常人相比无统计学差异,而随着疾病的进展,FAZ 面积及非圆指数均呈增大的趋势,但 OCTA 图像中并未出现拱环血管明显中断及毛细血管末端丢失的现象,这可能与血管弹性降低或玻璃膜疣数量增加、RPE 变性致视网膜水肿造成对拱环的机械牵拉有关,此外研究证明 FAZ 面积在人群中具有高度变异性^[31],且非圆指数可受到眼轴长度的影响^[32],故对于早期 ARMD 患者来说 FAZ 面积及周长对疾病发展的监测具有一定的意义,但对疾病的发生不具有特异性。

总的来说,本研究对 wARMD 患者早期 ARMD 眼黄斑区微血管密度及形态结构进行研究,发现早期 ARMD 眼浅层、深层视网膜及脉络膜毛细血管层微血管密度与正常人相比均降低,同时全层视网膜厚度及内层视网膜厚度也降低,而 ISOS-BRM 厚度有增加的趋势;随着疾病的进展,黄斑区深层及脉络膜毛细血管层血流密度及内层视网膜厚度均进一步降低,同时 ISOS-BRM 厚度进一步有增加的表现,此外外层视网膜厚度较前增加。这说明早期 ARMD 患者除了脉络膜血流受损,视网膜血流及神经结构也受到了一定的影响,尤其是内层视网膜,这对 ARMD 的早期发现和及早干预具有临床参考意义。

参考文献

- 1 Wang LP, Sun WT, Lei CL. Clinical outcomes with large macular holes using the tiled transplantation internal limiting membrane pedicle flap technique. *Int J Ophthalmol* 2019;12(2):246-251
- 2 Qi HJ, Li XX, Zhang JY. Efficacy and safety of ranibizumab for wet age-related macular degeneration in Chinese patients. *Int J Ophthalmol* 2017;10(1):91-97
- 3 Cook HL, Patel PJ, Tufail A. Age-related macular degeneration: diagnosis and management. *Br Med Bull* 2018;85:127-149
- 4 Wood A, Binns A, Margrain T, et al. Retinal and choroidal thickness in early age-related macular degeneration. *Am J Ophthalmol* 2011;152(6):1030-1038
- 5 Jonas JB, Forster TM, Steinmetz P, et al. Choroidal thickness in age-related macular degeneration. *Retina* 2014;34(6):1149-1155
- 6 Yiu G, Chiu SJ, Petrou PA, et al. Relationship of central choroidal thickness with age-related macular degeneration status. *Am J Ophthalmol* 2015;159(4):617-626
- 7 Zucchiatti I, Parodi MB, Pierro L, et al. Macular ganglion cell complex and retinal nerve fiber layer comparison in different stages of age-related macular degeneration. *Am J Ophthalmol* 2015;160(3):602-607
- 8 Muftuoglu IK, Ramkumar HL, Bartsch DU, et al. quantitative analysis of the inner retinal layer thicknesses in age-related macular degeneration using corrected optical coherence tomography segmentation. *Retina* 2018;38(8):1478-1484
- 9 Borrelli E, Abdelfattah NS, Uji A, et al. Postreceptor Neuronal Loss in Intermediate Age-related Macular Degeneration. *Am J Ophthalmol* 2017;181:1-11
- 10 Camacho P, Dutra-Medeiros M, Páris L. Ganglion Cell Complex in Early and Intermediate Age-Related Macular Degeneration; Evidence by SD-OCT Manual Segmentation. *Ophthalmologica* 2017;238(1-2):31-43
- 11 Villegas-Pérez MP, Lawrence JM, Vidal-Sanz M, et al. Ganglion cell loss in RCS rat retina: a result of compression of axons by contracting intraretinal vessels linked to the pigment epithelium. *J Comp Neurol* 1998;392(1):58-77

- 12 Feigl B, Brown B, Lovie - Kitchin J. Postreceptoral adaptation abnormalities in early age-related maculopathy. *Vis Neurosci* 2006;23(6):863-870
- 13 Toto L, Borrelli E, Mastropasqua R, *et al.* Association between outer retinal alterations and microvascular changes in intermediate stage age-related macular degeneration; an optical coherence tomography angiography study. *Br J Ophthalmol* 2017;101(6):774-779
- 14 Strettoi E, Porciatti V, Falsini B, *et al.* Morphological and functional abnormalities in the inner retina of the rd/rd mouse. *J Neurosci* 2002;22(13):5492-5504
- 15 Lamin A, Oakley JD, Dubis AM, *et al.* Changes in volume of various retinal layers over time in early and intermediate age-related macular degeneration. *Eye(Lond)* 2019;33(3):428-434
- 16 Gartner S. Aging and degeneration of the human macula I Outer nuclear layer and photoreceptors. *Br J Ophthalmol* 1981;65(1):23-28
- 17 Shelley EJ, Madigan MC, Natoli R, *et al.* Cone degeneration in aging and age-related macular degeneration. *Arch Ophthalmol* 2009;127(4):483-492
- 18 Cicinelli MV, Rabiolo A, Sacconi R, *et al.* Retinal vascular alterations in reticular pseudodrusen with and without outer retinal atrophy assessed by optical coherence tomography angiography. *Br J Ophthalmol* 2018;102(9):1192-1198
- 19 Lee B, Ahn J, Yun C, *et al.* Variation of Retinal and Choroidal Vasculatures in Patients With Age-Related Macular Degeneration. *Invest Ophthalmol Vis Sci* 2018;59(12):5246-5255
- 20 Linsenmeier RA, Braun RD. Oxygen distribution and consumption in the cat retina during normoxia and hypoxemia. *J Gene Physiol* 1992;99(2):177-197
- 21 Reichenbach A, Pritz - Hohmeier S. Normal and disturbed early development of the eye anlagen. *Prog Retin Eye Res* 1995;14(1):1-46
- 22 Schlingemann RO. Role of growth factors and the wound healing response in age-related macular degeneration. *Graefes Arch Clin Exp Ophthalmol* 2004;42(1):91-101
- 23 Grunwald JE, Metelitsina TI, Dupont JC, *et al.* Reduced foveolar choroidal blood flow in eyes with increasing ARMD severity. *Invest Ophthalmol Vis Sci* 2005;46(3):1033-1038
- 24 Friedman E, Krupsky S, Lane AM, *et al.* Ocular blood flow velocity in age-related macular degeneration. *Ophthalmology* 1995;102(4):640-646
- 25 Ciulla TA, Harris A, Chung HS, *et al.* Color Doppler imaging discloses reduced ocular blood flow velocities in nonexudative age-related macular degeneration. *Am J Ophthalmol* 1999;128(1):75-80
- 26 Takase N, Nozaki M, Kato A, *et al.* enlargement of foveal avascular zone in diabetic eyes evaluated by en face optical coherence tomography angiography. *Retina* 2015;35(11):2377-2383
- 27 Di G, Weihong Y, Xiao Z, *et al.* A morphological study of the foveal avascular zone in patients with diabetes mellitus using optical coherence tomography angiography. *Graefes Arch Clin Exp Ophthalmol* 2016;254(5):873-879
- 28 Freiberg FJ, Pfau M, Wons J, *et al.* Optical coherence tomography angiography of the foveal avascular zone in diabetic retinopathy. *Graefes Arch Clin Exp Ophthalmol* 2016;254(6):1051-1058
- 29 Kwon J, Choi J, Shin JW, *et al.* Glaucoma Diagnostic Capabilities of Foveal Avascular Zone Parameters Using Optical Coherence Tomography Angiography According to Visual Field Defect Location. *J Glaucoma* 2017;26(12):1120-1129
- 30 Kim K, Kim ES. Optical coherence tomography angiography analysis of foveal microvascular changes and inner retinal layer thinning in patients with diabetes. *Br J Ophthalmol* 2018;102(9):1226-1231
- 31 Dubis AM, Hansen BR, Cooper RF, *et al.* Relationship between the foveal avascular zone and foveal pit morphology. *Invest Ophthalmol Vis Sci* 2012;53(3):1628-1636
- 32 Tan CS, Lim LW, Chow VS, *et al.* Optical Coherence Tomography Angiography Evaluation of the Parafoveal Vasculature and Its Relationship With Ocular Factors. *Invest Ophthalmol Vis Sci* 2016;57(9):OCT224-234