

HE 和 Giemsa 染色在儿童细菌性和过敏性结膜炎诊断中的比较

高娜¹, 侯磊², 郝雪莲¹, 亢泽峰³

引用:高娜,侯磊,郝雪莲,等. HE 和 Giemsa 染色在儿童细菌性和过敏性结膜炎诊断中的比较. 国际眼科杂志 2020;20(12):2178-2180

作者单位:¹(810000)中国青海省西宁市第二人民医院眼科;
²(810000)中国青海省西宁市第一人民医院眼科;³(100040)中国北京市,中国中医科学院眼科医院

作者简介:高娜,毕业于青海大学,硕士,副主任医师,副主任,研究方向:眼底病、白内障。

通讯作者:亢泽峰,博士,主任医师,教授,博士研究生导师,博士后合作导师,国务院特殊津贴专家,副院长,研究方向:眼底病、眼表疾病. zefeng2531@163.com

收稿日期:2020-04-21 修回日期:2020-11-11

摘要

目的:探讨苏木精-伊红染色法(HE)和吉姆萨(Giemsa)染色法在儿童细菌性和过敏性结膜炎中的诊断效果。

方法:选取2016-10/2019-10期间于我院眼科经结膜刮片检查诊断为结膜炎儿童患者422例作为研究对象,分别采用HE与Giemsa染色法进行结膜刮片染色,并根据染色结果诊断细菌性/过敏性结膜炎。观察两种染色结果对细菌性/过敏性结膜炎的阳性检出率及染色情况。

结果:HE染色诊断细菌性结膜炎阳性率(33.0%)和符合率(63.6%)显著低于Giemsa染色(90.7%和88.8%,均 $P < 0.001$),而过敏性结膜炎阳性率无明显差异(90.8% vs 87.2%, $P > 0.05$)。

结论:Giemsa染色法检查可准确诊断儿童细菌性结膜炎且方法简便,HE与Giemsa染色法均对过敏性结膜炎具有较好的诊断效果,可为提高临床诊断效率及早期治疗方案提供依据。

关键词:苏木精-伊红染色;吉姆萨染色;细菌性结膜炎;过敏性结膜炎;鉴别诊断

DOI:10.3980/j.issn.1672-5123.2020.12.34

Comparison of HE and Giemsa staining in diagnosis of bacterial and allergic conjunctivitis in children

Na Gao¹, Lei Hou², Xue - Lian Hao¹, Ze - Feng Kang³

¹Department of Ophthalmology, Second People's Hospital of Xining City, Xining 810000, Qinghai Province, China; ²Department of Ophthalmology, First People's Hospital of Xining City, Xining

810000, Qinghai Province, China; ³Eye Hospital of China Academy of Chinese Medical Sciences, Beijing 100040, China

Correspondence to:Ze-Feng Kang. Eye Hospital of China Academy of Chinese Medical Sciences, Beijing 100040, China. zefeng2531@163.com

Received:2020-04-21 Accepted:2020-11-11

Abstract

• **AIM:** To explore the diagnostic effect of hematoxylin-eosin staining (HE) and Giemsa staining in the diagnosis of bacterial and allergic conjunctivitis in children.

• **METHODS:** Totally 422 children with conjunctivitis diagnosed by conjunctivitis from the ophthalmology department of our hospital during 2016-10/2019-10 as the research objects. HE and Giemsa staining methods were used to stain the conjunctival scratches, and the staining results were used to diagnose bacterial/allergic conjunctivitis. Observe the positive detection rate of the two staining results for bacterial/allergic conjunctivitis and the staining situation.

• **RESULTS:** The positive rate (33.0%) and coincidence rate (63.6%) of HE staining for the diagnosis of bacterial conjunctivitis were significantly lower than Giemsa staining (90.7% and 88.8%, $P < 0.001$), while the positive rate of allergic conjunctivitis was not significantly different (90.8% vs 87.2%, $P > 0.05$).

• **CONCLUSION:** The Giemsa staining method can accurately diagnose bacterial conjunctivitis in children and the method is simple. Both HE and Giemsa staining methods have good diagnostic effects on allergic conjunctivitis, which can provide a basis for improving the clinical diagnosis efficiency and early treatment options.

• **KEYWORDS:** hematoxylin-eosin staining; Giemsa staining; bacterial conjunctivitis; allergic conjunctivitis; differential diagnosis

Citation:Gao N, Hou L, Hao XL, et al. Comparison of HE and Giemsa staining in diagnosis of bacterial and allergic conjunctivitis in children. *Guoji Yanke Zazhi (Int Eye Sci)* 2020;20(12):2178-2180

0 引言

细菌性与过敏性结膜炎均为临床常见疾病,严重时还可导致患者视力下降,并以结膜充血、水肿、滤泡等为主要症状^[1]。过敏性结膜炎主要是由于真菌或尘螨等引起的,其主要根据实验室检查与病理学检查等进行诊断及分型。

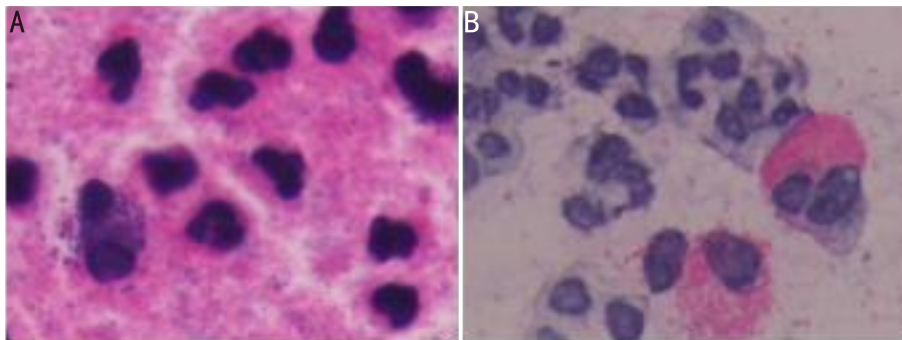


图1 HE染色方法在不同类型结膜炎中的体现($\times 400$) A:细菌性结膜炎;B:过敏性结膜炎。

研究显示,儿童急性细菌性结膜炎发生率呈上升趋势^[2]。细菌性结膜炎主要为感染性眼科疾病,其主要是由有害病原菌感染造成的,临床表现为眼灼热感、刺痒等,严重影响视功能^[3]。目前临床常将细菌性结膜炎患者误诊为过敏性结膜炎,因而需选择适当的方法区别诊断。临床病理学检查方法中苏木精-伊红染色法(hematoxylin-eosin staining, HE)应用广泛,其检查结果对临床用药及治疗方案的选择均具有重要意义,但操作过程较为复杂^[4]。另有研究显示,吉姆萨(Giemsa)染色法可用于检查眼部微生物感染性疾病,并可明显区分病原微生物与背景颜色,且操作简便^[5]。关于HE与Giemsa染色法诊断结膜炎的相关研究相对较少,因此本研究比较分析HE与Giemsa染色法对儿童细菌性及过敏性结膜炎的诊断价值,以期为提高临床诊断效率提供参考。

1 对象和方法

1.1 对象 收集2016-10/2019-10期间于我院眼科经结膜刮片检查诊断为结膜炎的儿童患者422例作为研究对象,其中男213例,女209例;年龄2~10(平均 5.25 ± 1.75)岁。纳入标准:(1)符合结膜炎相关诊断标准^[6];(2)双眼共同患病且伴有红肿流泪等症状;(3)眼部痒痛且异物感明显的儿童患者;(4)无结/角膜炎病史;(5)临床症状无季节性;(6)临床资料完整。排除标准:(1)患有湿疹、特异性皮炎等;(2)自身免疫性疾病患者;(3)泪液或泪道相关疾病患者;(4)既往有眼部用药或手术史的儿童患者;(5)既往配戴角膜接触镜者;(6)依从性较差者。本研究经医院伦理委员会批准,患儿监护人知情同意。

1.2 方法

1.2.1 采集标本 取两张清洁载玻片并做标记,于酒精灯火焰外焰进行高温消毒,晾凉备用。盐酸奥布卡因滴眼液对患者眼睑结膜进行表面麻醉,用消毒后的金属刮铲轻轻刮取患者上下睑结膜,刮取物以甲醛固定于消毒后的载玻片上,风干制片。

1.2.2 HE染色 将切片置于二甲苯中进行脱蜡处理并将其放入不同浓度乙醇中浸泡,采用苏木精将标本进行染色,10min后用蒸馏水清洗并将其放入伊红染液(0.1%~0.5%)中染色3min,之后在不同浓度梯度(100%、95%、85%、70%)乙醇溶液中进行脱水处理,蒸馏水清洗多余染液后加入中性树胶封固,置于光学显微镜下观察。染色过程中值得注意的问题:(1)使用Gill苏木精染液防止染液污染;(2)脱蜡时将切片放入透明剂中上下提放多次加快脱蜡;(3)脱水、浸蜡时最适温度为 65°C ;(4)染色过程中勿让切片处于干涸状态;(5)树胶浓度适宜。

1.2.3 Giemsa染色 备好的Giemsa原液中加入蒸馏水进

表1 两种染色方法诊断阳性率及符合率比较 例(%)

方法	细菌性结膜炎 (n=97)	过敏性结膜炎 (n=109)	符合率(%)
HE染色	32(33.0)	99(90.8)	63.6(131/206)
Giemsa染色	88(90.7)	95(87.2)	88.8(183/206)
χ^2	68.512	0.749	36.203
P	<0.001	0.387	<0.001

行稀释,乙酸与乙醇(比例为1:3)进行固定,去离子水冲洗,将其置于盐酸溶液(温度为 60°C)中水解8min,去离子水清洗后置于磷酸盐缓冲液(pH=6.8)中浸泡10min,之后吉姆萨染色2h(温度为 5°C),蒸馏水清洗标本后晾干,中性树胶封固并将其置于光学显微镜下观察。染色过程中值得注意的问题:(1)Giemsa稀释液只可使用一次即不可重复使用;(2)由于染色时间较长需浸染而非滴染;(3)观察Giemsa原液是否有效即表面有金色氧化膜;(4)Giemsa原液稀释后需用滤纸过滤;(5)染色后可根据染色情况采用正丁醇进行分化。

1.2.4 阳性判定标准 观察涂片检查结果,若涂片中发现细菌即可诊断为细菌性结膜炎^[3],涂片中发现嗜酸性粒细胞即可诊断为过敏性结膜炎^[7]。

统计学分析:采用统计学软件SPSS 18.0对数据进行分析。计数资料用n(%)表示,组间比较采用 χ^2 检验。 $P < 0.05$ 为差异具有统计学意义。

2 结果

经临床诊断,422例患儿中,病毒性结膜炎216例,细菌性结膜炎97例,过敏性结膜炎109例。HE染色诊断细菌性结膜炎诊断阳性率及符合率显著低于Giemsa染色($P < 0.001$),而过敏性结膜炎诊断阳性率比较差异无统计学意义($P > 0.05$),见表1。两种染色方法在不同类型结膜炎中的体现见图1、2,过敏性结膜炎HE染色中嗜酸性粒细胞边界不清,且胞浆内模糊不清;Giemsa染色中嗜酸性粒细胞边界清楚且胞浆内清晰可见。

3 讨论

儿童结膜炎是由于外界或机体自身因素引发结膜组织的炎性反应,严重时还可引起眼部相关并发症,同时严重损害视力,因而早期诊断对提高治疗效果具有重要意义^[8]。过敏性结膜炎的临床特征不具有特异性导致诊治过程中出现误诊、漏诊等情况,严重影响患者的身体健康及生活^[9-10]。病原菌感染引起的细菌性结膜炎与过敏性结膜炎的临床特征差异不明显,临床诊断时常将二者混淆导致治疗效果不佳^[11]。结膜炎的诱因与细胞学表现不尽

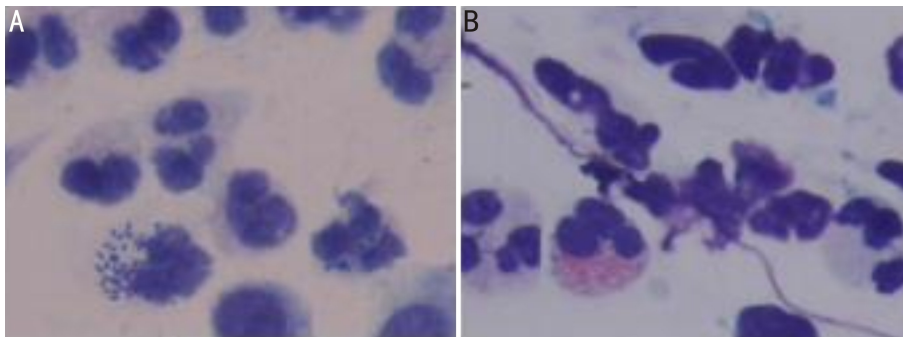


图2 Giemsa染色方法在不同类型结膜炎中的体现($\times 400$) A:细菌性结膜炎;B:过敏性结膜炎。

相同,而染色涂片检测对鉴别诊断细菌性结膜炎与过敏性结膜炎具有重要意义^[12]。因此,本研究分析 HE 与 Giemsa 两种染色方法对儿童细菌性/过敏性结膜炎的诊断结果,对临床诊断与合理选择治疗方案均具有重要意义。

HE 染色是生物学和医学领域细胞与组织学最广泛的染色方法,在病理实验室中为常规染色方法,在染色过程中应严格按照标本的类型采取一定准备措施以提高染色质量^[13]。HE 染色是临床广泛使用的一种诊断方法,其具有较高的诊断价值,但该方法操作过程中易受到药液挥发等因素影响造成染色效果不明显,因而应将送检标本进行妥善固定并确保组织及活体成分处于正常状态以免影响制片质量^[14-15]。此外,组织或活体成分及其形态等遭到破坏将直接影响检测质量,严格按照操作程序进行实验并避免不利因素,HE 染色结果的准确度将会显著提高^[16]。本研究中用苏木精将细胞核染成蓝色,伊红将细胞浆染成红色或粉红色,尤其嗜酸性粒细胞胞浆中充满嗜酸性颗粒被染成红色,二者形成鲜明对比,在显微镜低倍镜下非常易于观察,但对细菌染色则无特异性,说明应用 HE 染色方法诊断过敏性结膜炎是非常高效、敏感的。提示病理诊断技术可有效判断细菌性或过敏性结膜炎,其中 HE 染色技术占据重要地位,但仍需改进 HE 染色操作技术以便提高制片质量并进一步提高染色准确率从而提高病理诊断准确率。

Giemsa 染色法可用于观察分析染色体核型,研究显示染色体异常与机体生理病理过程密切相关^[17]。研究表明 Giemsa 染色法可清晰观察胃病患者幽门螺杆菌的分布情况,此方法取材直接并可直接获得结果,有利于临床诊断及治疗^[18]。相关研究发现将病理组织切片进行 Giemsa 染色有利于病理分型的划分并可清楚显示真菌感染部位,对提高临床治疗效果具有重要应用价值^[19-20]。Giemsa 染色法过程简单,染液容易配置,细菌被染成蓝到紫红色,细菌的形态可清晰呈现,细胞浆呈淡蓝色,遇嗜酸性颗粒可将其染成橘红色,但均必须于镜下观察,才能更加明确。本研究结果显示 HE 染色诊断细菌性结膜炎阳性率及符合率显著低于 Giemsa 染色,而过敏性结膜炎阳性率比较差异无统计学意义,提示 HE 与 Giemsa 染色法均可促使结膜炎标本中嗜酸性粒细胞显色,但 Giemsa 染色效果优于 HE 染色法。本研究结果揭示应用 Giemsa 染色方法诊断细菌性结膜炎是非常准确的,同时可以结合 HE 染色再次验证过敏性结膜炎,并可有助于临床及时对症用药从而提高治愈率。

综上所述,Giemsa 染色比 HE 染色对细菌性结膜炎诊

断效果好,且不易出现非特异性反应,同时有助于临床提高细菌性与过敏性结膜炎的诊断率,为提高儿童细菌性与过敏性结膜炎的治疗方案提供参考依据。

参考文献

- 1 杨森,唐建明,忽俊,等.疏风明目方超声雾化对过敏性结膜炎患者泪膜稳定性及泪液相关指标的影响.国际眼科杂志 2019; 19(6): 1068-1071
- 2 薛艳萍.盐酸左氧氟沙星滴眼液治疗细菌性结膜炎的临床效果分析.河南医学研究 2016; 25(12): 2162-2163
- 3 张荣霞,史素恩,孙鹏,等.加替沙星滴眼液治疗急性细菌性结膜炎的有效性和安全性.河北医科大学学报 2015; 36(8): 972-974
- 4 王茜,罗丹,李婷,等.ResolvinE1 对高危角膜移植免疫排斥反应的抑制作用.中华实验眼科杂志 2017; 35(3): 209-215
- 5 Yang Y, Yin X, Yi J, et al. MiR-146a overexpression effectively improves experimental allergic conjunctivitis through regulating CD4⁺ CD25⁺ T cells. *Biomed Pharmacother* 2017; 94: 937-943
- 6 余继锋,李莉,崔燕辉,等.学龄前儿童过敏性结膜炎临床症状分析.解放军医学院学报 2016; 37(3): 212-214
- 7 彭薇,李霞.过敏性结膜炎的诊疗进展.中国实用眼科杂志 2014; 32(10): 1147-1150
- 8 冯彦清,刘向玲.6~12岁学生季节性结膜炎的中西医结合疗效分析.中华中医药学刊 2016; 34(6): 1359-1364
- 9 曾妮.他克莫司联合奥洛他定治疗过敏性结膜炎的疗效观察.现代药物与临床 2018; 33(4): 942-945
- 10 李菲菲,缪晚虹.中西医对过敏性结膜炎的认识及治疗概况.现代中西医结合杂志 2019; 28(21): 2379-2383
- 11 张伦占.临床治疗细菌性结膜炎 124 例的经验总结.国际眼科杂志 2014; 14(10): 1908-1910
- 12 刘立春,刘素媛,张新杰.不同取材方法对细菌性结膜炎和过敏性结膜炎的诊断效果分析.重庆医学 2017; A03: 187-188
- 13 常峰.病理组织漂烘仪在快速冷冻切片染色中的应用.临床与实验病理学杂志 2016; 32(4): 468-469
- 14 覃朝燕,王婷婷,石昌杰,等.冰冻切片的 H&E 和 LFB 染色技术的优化及其在自身免疫疾病中的应用.中国细胞生物学报 2015; 37(8): 1129-1134
- 15 范小莉,胥维勇,杨群,等.HE 染色不良的分析与应对方法.临床与实验病理学杂志 2014; 30(7): 805-807
- 16 王朝军,董莉,谷培云,等.冰冻切片苏木精-伊红染色进行性快速染色法研究.中国药物与临床 2017; 17(3): 437-438
- 17 和月生.病理技术 HE 染色在病理诊断中的应用效果观察.中国现代药物应用 2018; 12(7): 70-71
- 18 廖紫琼,胡南,王玮,等.幽门螺杆菌与真菌感染在胃病患者中的病理诊断分析.中华医院感染学杂志 2016; 26(6): 1261-1263
- 19 贺正希,李斌,黄进,等. HP 感染与胃癌发生部位、分类及分期分析.中南医学科学杂志 2017; 45(3): 276-279
- 20 胡桂梅,叶国良,秦丽君. Stathmin 和 p27 在胃癌演变过程中的表达变化及与 Hp 感染的关系.浙江医学 2016; 38(17): 1393-1396