

病理性近视黄斑出血的 OCTA 影像特征

朱晓红, 赵 玥, 姚 进

引用: 朱晓红, 赵玥, 姚进. 病理性近视黄斑出血的 OCTA 影像特征. 国际眼科杂志 2022;22(4):673-676

作者单位: (210000) 中国江苏省南京市, 南京医科大学眼科医院
作者简介: 朱晓红, 女, 毕业于南京医科大学, 本科, 视光师, 研究方向: 眼视光、眼底病。

通讯作者: 姚进, 女, 毕业于南京医科大学, 医学博士, 主任医师, 博士研究生导师, 研究方向: 眼底病. dryaojin@126.com

收稿日期: 2021-09-06 修回日期: 2022-03-04

摘要

目的: 观察病理性近视黄斑出血的光学相干断层扫描血管成像 (OCTA) 影像特征。

方法: 收集南京医科大学眼科医院 2016-06/2020-12 确诊为病理性近视黄斑出血患者 100 例 108 眼的临床资料进行回顾性分析。所有患眼均行验光、眼轴、彩色眼底照相、频域光学相干断层扫描 (SD-OCT)、荧光素眼底血管造影 (FFA)、吲哚菁绿血管造影 (ICGA) 及 OCTA 检查。根据检查结果分为漆样裂纹性黄斑出血和脉络膜新生血管 (CNV) 性黄斑出血, 所有患者 OCTA 检查随访 3mo 以上。

结果: 漆样裂纹性黄斑出血 40 例 42 眼, OCTA 检查可见出血处脉络膜毛细血管反射被遮挡; 出血吸收后, 脉络膜毛细血管层血流图暴露出完整的漆样裂纹形态, 呈线状或星状, 联合 B-scan 图像可见色素上皮层 (RPE) 反射不连续、脉络膜变薄及后方声影。在所有漆样裂纹性黄斑出血吸收后, OCTA 随访模式发现原出血下方仅 2 眼 (4.8%) 未见漆样裂纹, 漆样裂纹呈线状有 28 眼 (66.7%), 呈星状有 12 眼 (28.6%)。随访过程中还发现有 8 例 8 眼 (19.0%) 再次复发漆样裂纹性黄斑出血, 4 例 4 眼 (9.5%) 患者继发 CNV 性黄斑出血。CNV 性黄斑出血 60 例 66 眼, OCTA 检查可见出血处脉络膜毛细血管反射被遮挡, 外层视网膜及脉络膜毛细血管层血流图可见出血周围 CNV 形态, 联合 B-scan 图像可见 CNV 突破 RPE 层, 内部血流信号丰富; 行玻璃体内注射抗血管内皮生长因子 (VEGF) 治疗后, CNV 病灶面积减小。在所有 CNV 性黄斑出血灶周围, OCTA 发现 48 眼 (72.7%) 周围可见漆样裂纹, 其中漆样裂纹呈线状有 28 眼 (42.4%), 漆样裂纹呈星状有 20 眼 (30.3%)。

结论: OCTA 在病理性近视黄斑出血的诊断中有重要意义, 快捷无创是其最大优势, 脉络膜毛细血管层血流图可清晰观察到出血灶、漆样裂纹及 CNV 的形态及位置, 随访模式能够帮助直观了解病情变化, 在一定程度上可以替代眼底血管造影直接判断分型, 及时帮助临床选择正确治疗方式。

关键词: 病理性近视; 黄斑出血; 漆样裂纹; 脉络膜新生血管; 光学相干断层扫描血管成像 (OCTA); 影像特征

DOI: 10.3980/j.issn.1672-5123.2022.4.30

Imaging features of OCTA in the macular hemorrhage of pathologic myopia

Xiao-Hong Zhu, Yue Zhao, Jin Yao

Nanjing Medical University Affiliated Eye Hospital, Nanjing 210000, Jiangsu Province, China

Correspondence to: Jin Yao. Nanjing Medical University Affiliated Eye Hospital, Nanjing 210000, Jiangsu Province, China. dryaojin@126.com

Received: 2021-09-06 Accepted: 2022-03-04

Abstract

• **AIM:** To observe the imaging features of optical coherence tomography angiography (OCTA) in the macular hemorrhage of pathologic myopia.

• **METHODS:** Designing a retrospective analysis collected clinical data of 100 patients (108 eyes) diagnosed as macular hemorrhage of pathological myopia in Nanjing Medical University Affiliated Eye Hospital from June 2016 to December 2020. All patients underwent refraction, eye axis, fundus photography, spectral-domain optical coherence tomography (SD-OCT), fundus fluorescein angiography (FFA), indocyanine green angiography (ICGA) and OCTA examination. All patients were divided into macular hemorrhage only with lacquer cracks and macular hemorrhage with choroidal neovascularization (CNV). All patients followed-up for more than 3mo by OCTA.

• **RESULTS:** There were 40 patients (42 eyes) diagnosed as macular hemorrhage only with lacquer cracks, OCTA showed bleed obscured by choroidal capillaries. After hemorrhage was being absorbed, lacquer cracks showed linear or stellate reflection completely in the choroidal capillary layer. B-scan image showed discontinuous retinal pigment epithelium (RPE), thinner choroid and an increased light. Penetration into deeper tissues. After all macular hemorrhage only with lacquer cracks were absorbed, follow-up mode of OCTA found that 2 eyes (4.8%) without lacquer cracks, 28 eyes (66.7%) were linear and 12 eyes (28.6%) were stellate under the original hemorrhage. Follow-up mode also showed that 8 eyes of 8 patients (19.0%) relapsed macular hemorrhage only with lacquer cracks, and 4 eyes of 4 patients (9.5%) suffered secondary macular hemorrhage with CNV. There were 60 patients (66 eyes) diagnosed as macular hemorrhage with CNV, OCTA showed bleed obscured choroidal capillaries, the outer retinal and choroidal capillary layer also showed the shape of CNV around hemorrhage. B-scan showed CNV broken through the RPE layer and blood flow signal in it. The area of CNV decreased after anti-vascular endothelial growth factor

(VEGF) intravitreal injection treatment. Around all macular hemorrhage with CNV, OCTA found that 48 eyes (72.7%) had lacquer cracks, 28 eyes (42.4%) were linear and 20 eyes (30.3%) were stellate.

• **CONCLUSION:** OCTA has a great significance in the diagnosis of macular hemorrhage of pathological myopia, fast and non-invasive is the biggest advantage. Choroidal capillary layer can clearly observe the shape and location of hemorrhage, lacquer cracks and CNV. The follow-up mode can intuitively comprehend the changes of disease. To some extent, it can replace fundus angiography to directly judge the classification, and time to treat in the clinic.

• **KEYWORDS:** pathological myopia; macular hemorrhage; lacquer crack; choroidal neovascularization; optical coherence tomography angiography (OCTA); imaging features

Citation: Zhu XH, Zhao Y, Yao J. Imaging features of OCTA in the macular hemorrhage of pathologic myopia. *Guoji Yanke Zazhi (Int Eye Sci)* 2022;22(4):673-676

0 引言

高度近视在亚洲人群中的发病率显著高于其他人群,青年人发病率约为 2.0%~2.3%^[1],已成为我国的第二大致盲原因。病理性近视又称为进行性高度近视,临床上通常是指等效球镜度 $\leq -6.00D$ 并不断增加或眼轴不断过度增长 $\geq 26mm$,常引起黄斑区或周围的一系列病理损害。典型的眼底特征主要包括后巩膜葡萄肿、漆样裂纹、黄斑出血、脉络膜新生血管(CNV)、Fuchs斑、近视性牵拉性黄斑病变、黄斑区及周围局灶性或弥漫性的脉络膜视网膜萎缩等。其中,病理性近视黄斑出血又分为漆样裂纹性和CNV性^[2],两者均与漆样裂纹形成相关^[3-4],但各自出血机制、病情进展及治疗方案差异较大,因此Tokoro提出将“黄斑出血”作为病理性近视的一种独特亚型^[5]。随着光学相干断层扫描血管成像(optical coherence tomography angiography, OCTA)的广泛应用,无需造影剂且快捷无创,利用分频谱振幅去相干血管成像算法对视网膜和脉络膜各层微血管形态进行断层成像,多模式影像能够更清晰地观察到高度近视黄斑区视网膜和脉络膜血管异常改变。本文旨在总结病理性近视黄斑出血在OCTA中的影像特征,为病理性近视黄斑出血的疾病诊断和随访提供新的思路。

1 对象和方法

1.1 对象 回顾分析 2016-06/2020-12 在我院确诊为病理性近视黄斑出血患者 100 例 108 眼,其中漆样裂纹性黄斑出血 40 例 42 眼,男 19 例 19 眼,女 21 例 23 眼,平均年龄 29.24 ± 1.61 岁,等效球镜度 $-10.92 \pm 3.35D$,眼轴 $29.32 \pm 1.47mm$;CNV性黄斑出血 60 例 66 眼,男 26 例 28 眼,女 34 例 38 眼,平均年龄 47.56 ± 14.32 岁,等效球镜度 $-11.48 \pm 3.76D$,眼轴 $30.45 \pm 1.91mm$ 。本研究经过南京医科大学眼科医院伦理委员会审批并遵循《赫尔辛基宣言》,取得所有患者书面知情同意。

1.1.1 纳入标准 符合以下所有条件:(1)等效球镜度 $\leq -6D$ 或眼轴 $\geq 26mm$;(2)眼底检查可见黄斑中心凹或中心凹旁视网膜下出血;(3)可伴有病理性近视眼底改变如后

巩膜葡萄肿、豹纹状改变、病理性近视黄斑劈裂、局灶性脉络膜视网膜萎缩等。

1.1.2 排除标准 (1)因其他原因引起的黄斑中心凹或中心凹旁视网膜下出血,如外伤性黄斑出血、湿性年龄相关性黄斑变性等;(2)因屈光介质混浊严重、等效球镜度 $< -18.00D$ 、固视不佳等无法行OCTA检查;(3)OCTA图像质量 < 6 ;(4)近3mo接受过内眼手术、眼部激光治疗;(5)无法配合随访观察。

1.2 方法

1.2.1 检查方法 所有患者均行验光、眼轴、彩色眼底照相、SD-OCT、FFA、ICGA及OCTA检查。验光采用RT-600综合验光仪进行;眼轴检查采用IOL Master 700光学生物测量仪进行;彩色眼底照相采用眼底照相系统进行;频域光学相干断层扫描(spectral-domain optical coherence tomography, SD-OCT)、荧光素眼底血管造影(fundus fluorescein angiography, FFA)及吲哚菁绿血管造影(indocyanine green angiograph, ICGA)检查采用共焦激光眼底扫描系统进行;OCTA检查采用AngioVue系统进行。由同一位经验丰富操作者独立对患眼行黄斑区 $3mm \times 3mm$ 范围扫描,A扫描为70000次/秒,光源波长840nm,频宽45nm。每次A扫描包含 304×304 条B扫描线。单次OCTA图像采集包含1次水平扫描叠加1次垂直扫描,以去除眼球运动伪迹。操作中尽量避免抖动严重、泪膜不稳定等影响图像质量的客观因素,利用系统的自动矫正软件优化图像。系统自动处理图像后提供视网膜浅层毛细血管层、深层毛细血管层、外层视网膜及脉络膜毛细血管层的血流图以及对应的B-scan图像,多角度观察病理近视黄斑出血的OCTA影像特征,所有患者OCTA检查随访3mo以上。

1.2.2 研究方法 由两名医师对综合影像检查结果进行独立阅片,参照文献[6-7]对108只患眼进行分型,意见不一致时讨论并查阅资料后确定。将黄斑区中心凹或后极部片状视网膜下出血,在FFA/ICGA全程出血区呈遮蔽荧光,未见明显荧光渗漏,ICGA晚期见线状低荧光的诊断为漆样裂纹性黄斑出血;将黄斑区出血,周围伴小片状深灰色病灶,在FFA/ICGA中呈高荧光渗漏诊断为CNV性黄斑出血。

2 结果

在漆样裂纹性黄斑出血中,眼底检查可见黄斑区或周围片状视网膜下出血灶(图1A);FFA/ICGA可见造影全程出血呈遮蔽荧光(图1B、C),FFA中漆样裂纹呈细条状高荧光,当出血较多时不可见,ICGA中漆样裂纹呈细条状低荧光并至晚期时更为明显(图1C);OCTA可见出血处脉络膜毛细血管反射被遮挡(图1D),出血吸收后,脉络膜毛细血管层血流图可暴露出完整的漆样裂纹形态,呈线状或星状,联合B-scan图像可见色素上皮层(RPE)反射不连续、脉络膜变薄及后方声影,1mo后颞侧细小CNV形成并面积逐渐增大,经3次眼内注药治疗后CNV病灶稳定(图1E~H)。在所有漆样裂纹性黄斑出血吸收后,OCTA随访模式发现原出血下方仅2眼(4.8%)未见漆样裂纹,漆样裂纹呈线状有28眼(66.7%),呈星状有12眼(28.6%)。随访过程中还发现有8例8眼(19.0%)患者再次复发漆样裂纹性黄斑出血,4例4眼(9.5%)患者继发CNV性黄斑出血。

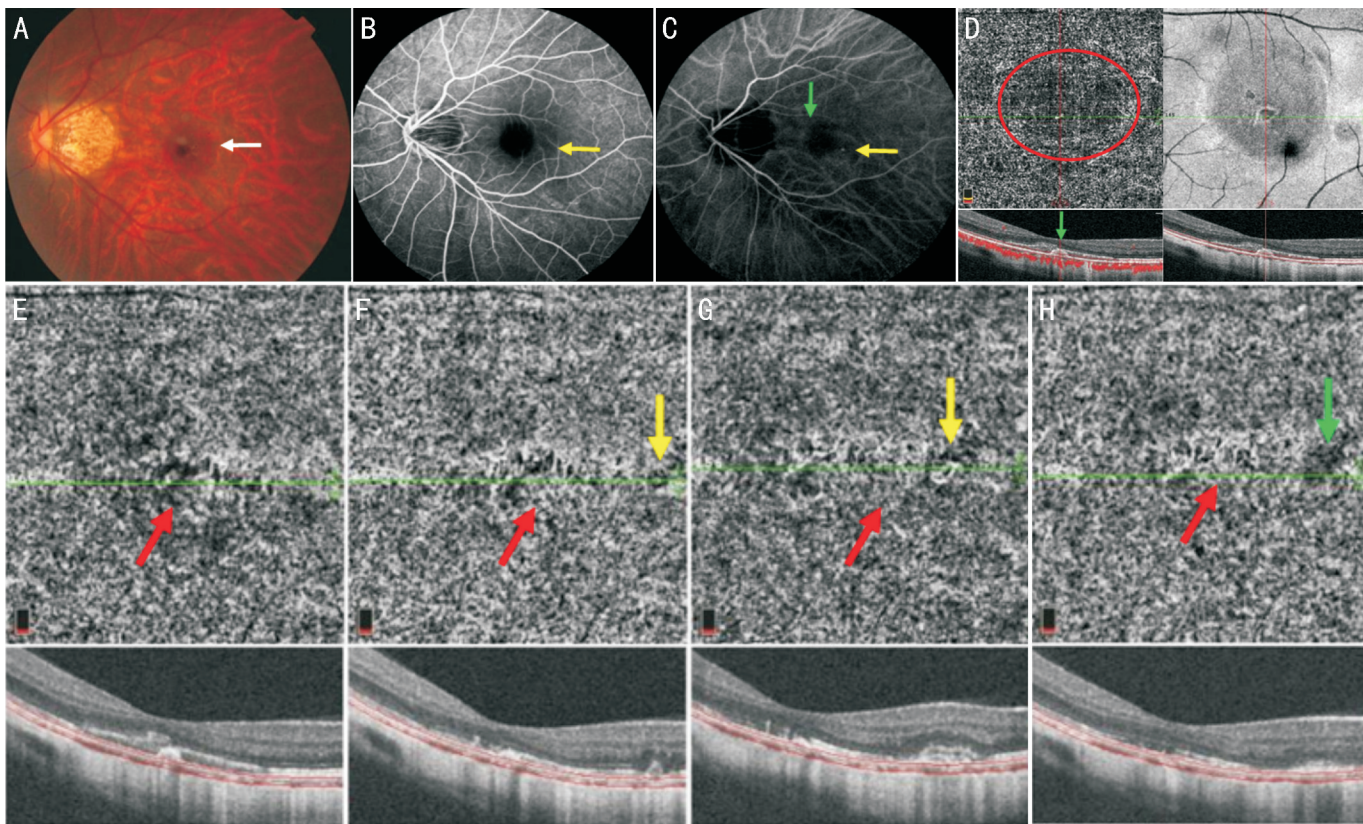


图1 漆样裂纹性黄斑出血并 CNV 性黄斑出血 A:眼底见高度近视豹纹状改变,黄斑中心凹小片灰黑色病灶(白箭);B,C:FFA/ICGA 示出血呈遮蔽荧光(黄箭);ICGA 见漆样裂纹呈细条状低荧光(绿箭);D:OCTA 示黄斑中心脉络膜毛细血管反射被出血遮挡(红圈),未见明显 CNV 形成;E:OCTA 随访模式血流图可见黄斑区出血逐渐吸收,暴露出完整的漆样裂纹形态(红箭);F:1mo 后黄斑中心凹颞侧细小 CNV 形成(黄箭);G:观察 1mo 未进行眼内注药治疗后,CNV 面积逐渐增大(黄箭);H:经 3 次眼内注药治疗后 CNV 病灶稳定且周围无明显水肿(绿箭),原出血灶下方漆样裂纹并无明显变化。

在 CNV 性黄斑出血中,眼底检查可见黄斑区小片状圆形出血,部分患眼可见出血下方的小片状深灰色病灶(图 2A);FFA/ICGA 可见活动性 CNV 呈高荧光渗漏(图 2B,C),ICGA 中漆样裂纹呈细条状低荧光并至晚期时更为明显(图 2C);OCTA 可见 CNV 性黄斑出血处脉络膜毛细血管反射被遮挡,外层视网膜及脉络膜毛细血管层血流图可见出血周围 CNV 形态,联合 B-scan 图像可见 CNV 已突破 RPE 层,内部血流信号丰富(图 2D),随访图可见 CNV 面积及周围积液、出血、漆样裂纹的变化(图 2E)。在所有 CNV 性黄斑出血灶周围,OCTA 发现 48 眼(72.7%)周围可见漆样裂纹,其中漆样裂纹呈线状有 28 眼(42.4%),漆样裂纹呈星状有 20 眼(30.3%)。

3 讨论

随着病理性近视眼轴不断增长,脉络膜进一步机械性扩张而导致 RPE-Bruch 膜脉络膜毛细血管复合层破裂,破裂处牵拉脉络膜毛细血管发生漆样裂纹性黄斑出血^[3,8-9]。漆样裂纹是病理性近视眼底病变进展中的一个转折阶段,与 CNV、Fuchs 斑被定义为近视性黄斑病变的“加”型病变^[10],其中漆样裂纹的产生代表血-视网膜屏障及脉络膜-视网膜屏障被破坏^[11],毛细血管内皮细胞能够通过漆样裂纹进入视网膜下形成 CNV^[12],而由 CNV 引起的黄斑出血会逐渐纤维瘢痕化最终形成 Fuchs 斑。

在漆样裂纹性黄斑出血的诊断中,FFA、ICGA 及 OCTA 均能观察到出血灶的大小及位置,ICGA 检查因染料分子与血浆蛋白结合率高,晚期对显示漆样裂纹较 FFA 具有一定的优越性^[13]。而 OCTA 由于可分层的优势,出血吸收后,能够在脉络膜毛细血管层血流图上显示出漆样

裂纹形态,较 ICGA 对病灶的显示更完整、形态更清晰。在本组研究的 42 眼中,有 2 眼未在 OCTA 中发现漆样裂纹,推测可能是由于很小的机械性牵拉造成 RPE-Bruch 膜-脉络膜毛细血管复合层破裂而引起出血。

在 CNV 性黄斑出血的诊断中,在判断 CNV 病灶的形成及其活动性方面,FFA 较 ICGA 更具有直观性,但受萎缩区巩膜染色及晚期荧光渗漏的影响,对 CNV 的细节显示欠清晰。OCTA 不受染料渗漏的影响,高分辨率能够更清晰地显示 CNV 形态,同时联合 B-scan 图像可以观察血流信号以及周围视网膜水肿及视网膜下积液的状态。目前已有的研究表明 OCTA 诊断 CNV 的敏感度为 50%~100%,特异度可达到 92%~100%^[14],在本组研究的 66 眼中,有 3 眼(4.5%)未能在 OCTA 中清晰显示 CNV 形态,其余均与 FFA 结果一致。考虑原因可能是由于 CNV 病灶形态较小、血流信号不明显、周围出血遮挡及大片萎缩灶等因素影响。

在本次研究中,所有 CNV 性黄斑出血的患眼中有 48 眼(72.7%)的 CNV 周围可见漆样裂纹,与 Ikuno 等^[15]曾报道大多数病理性近视 CNV 来自漆样裂纹或者漆样裂纹附近的区域相符。由于漆样裂纹与 RPE 层反射缺失后暴露出萎缩的脉络膜毛细血管网有关^[7],因此在 OCTA 脉络膜毛细血管层血流图中可清晰显示其不规则细短条状高反射的表现,同时对应 B-scan 图像能够与 CNV 相鉴别。OCTA 随访模式能够追踪漆样裂纹伸长、分支和桥接的进展变化^[16],但形态差异并不影响病理性近视 CNV 的大小或活性,只有当漆样裂纹变宽或进展为斑块状萎缩时,需高度警惕 CNV 的发生。在本组研究的 42 眼漆样裂纹性

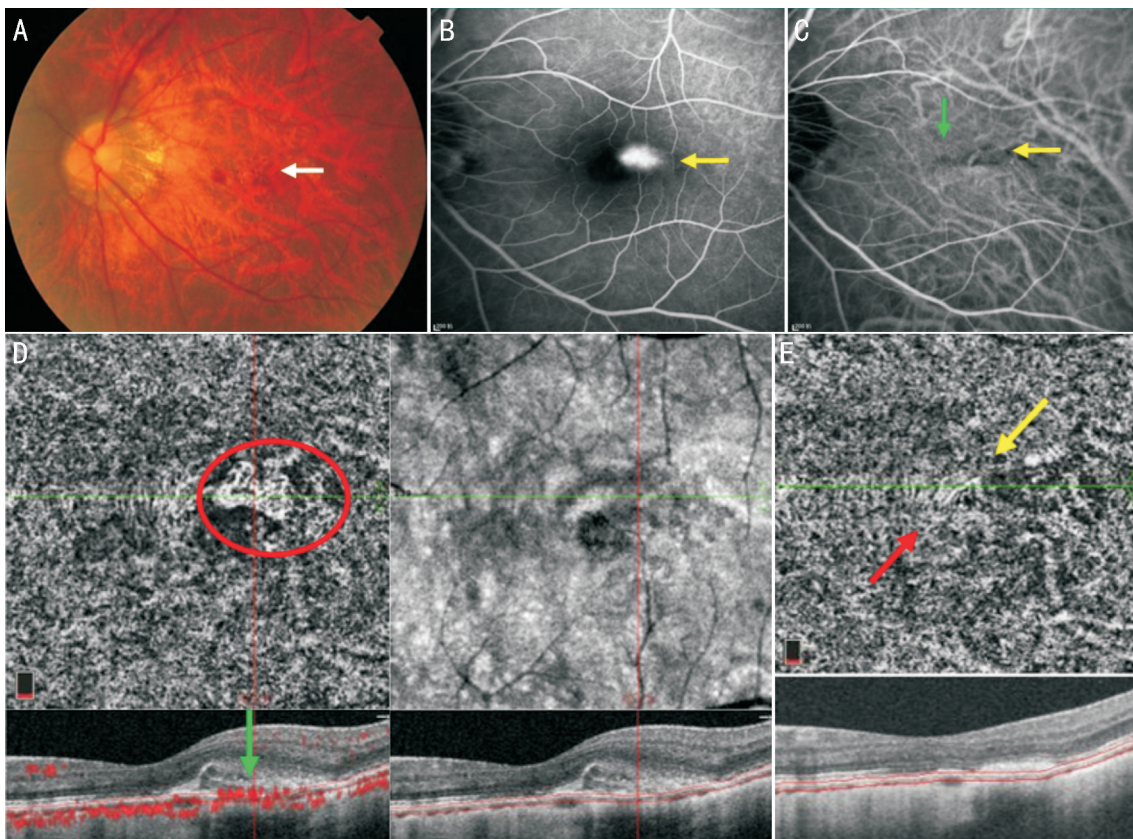


图2 CNV性黄斑出血 A:眼底见高度近视豹纹状改变,黄斑中心凹颞上方小片灰黑色病灶(白箭);B、C:FFA联合ICGA示CNV呈高荧光渗漏(黄箭),周围出血呈遮蔽荧光;ICGA见漆样裂纹呈细条状低荧光(绿箭);D:OCTA外层视网膜及脉络膜毛细血管层血流图可见清晰的CNV形态(红圈),联合B-scan图像可见CNV突破RPE层,内部血流信号丰富(绿箭);E:OCTA随访模式血流图可见经3次眼内注药治疗后CNV面积缩小(黄箭),病灶周围未见水肿,鼻侧漆样裂纹呈星状(红箭),形态未见明显变化。

黄斑出血患眼中,有4眼在2~24mo后发展为CNV性黄斑出血,且CNV均位于漆样裂纹附近,此时临床需及时改口服活血药物为抗VEGF治疗,以减轻患者视力的损害。

通过本研究我们发现,OCTA的最大优势是分层后能够更清晰地显示病灶的形态细节,结合血流B-scan图像可以提供更详细的病变信息,快速排除是否有CNV形成,在一定程度上可以替代眼底血管造影直接判断分型,提高诊断率。同时,随访模式可以有效观察治疗前后出血吸收、漆样裂纹及CNV的变化,为病理性近视黄斑出血的研究提供新的思路,能够帮助临床及时调整治疗方案。但同时OCTA也存在许多局限之处,OCTA对血流信号是静态成像,在判断CNV的活动性上仍不能完全替代FFA;由于成像范围最大为8mm×8mm,无法观察到病理性近视周边眼底的情况;同时OCTA对患者的固视度要求较高,对于固视差、屈光介质混浊的患者,往往会影响图像的清晰度;此外,本次研究随访时间较短,且因FFA及ICGA的有创性未在出血吸收后对患者进行再次检查,与OCTA随访结果进行对比,这些均有待今后更多样本的积累和更长时间的随访,以便进一步评估OCTA在病理性近视黄斑出血诊断和随访中的确切作用。

参考文献

- 1 瞿佳. 重视高度近视防控的专家共识(2017). 中华眼视光学与视觉科学杂志 2017;19(7):385-389
- 2 李海涛,文峰,吴德正,等. 漆样裂纹性高度近视黄斑出血的眼底特征及视力预后. 眼科研究 2003;21(6):622-624
- 3 瞿迎新,金明. 高度近视眼底改变的最新研究进展. 眼科新进展 2019;39(12):1197-1200
- 4 Avila MP, Weiter JJ, Jalkh AE, et al. Natural history of choroidal

- neovascularization in degenerative myopia. *Ophthalmology* 1984; 91(12):1573-1581
- 5 Tokoro T. Atlas of Posterior Fundus Changes in Pathologic Myopia. Tokyo: Springer Japan 1998
- 6 文峰,吴德正,吴乐正. 高度近视性黄斑出血的荧光素眼底血管造影和靛青绿血管造影分析. 中华眼科杂志 1998;34(4):27-29
- 7 华怡红,陈秋莹,周皓,等. 炫彩多色共焦眼底层析激光成像联合扫频光相干断层扫描成像对病理性近视漆样裂纹及牵拉条纹的诊断价值. 中华眼底病杂志 2019;35(5):435-440
- 8 任雨馨,赵博军. 病理性近视脉络膜新生血管的诊断与治疗. 山东大学耳鼻喉眼学报 2020;34(5):157-162
- 9 顾操,沈炜,孙伟峰,等. 理性近视不同机制黄斑出血的临床观察. 中国眼耳鼻喉科杂志 2019;19(6):414-417
- 10 Ohno - Matsui K, Kawasaki R, Jonas JB, et al. International photographic classification and grading system for myopic maculopathy. *Am J Ophthalmol* 2015;159(5):877-883
- 11 刘维锋,黄国富,刘莉莉. 近视性黄斑病变的进展模式及自然病程. 中华眼底病杂志 2018;34(5):508-511
- 12 罗金香,肖满意,段宜初. OCTA在评估高度近视眼底形态及血流变化中应用的研究进展. 中华眼视光学与视觉科学杂志 2020;22(10):789-795
- 13 朱子诚,王小中,柯根杰,等. 荧光素眼底血管造影联合同步吲哚青绿血管造影在高度近视性眼底病变观察的效果评估. 山东大学耳鼻喉眼学报 2015;29(5):65-68
- 14 王敏,周瑶. 正确认识OCT血管成像技术的临床应用价值. 中华实验眼科杂志 2016;34(12):1057-1060
- 15 Ikuno Y, Sayanagi K, Soga K, et al. Lacquer crack formation and choroidal neovascularization in pathologic myopia. *Retina* 2008;28(8):1124-1131
- 16 Xu X, Fang YX, Uramoto K, et al. Clinical features of lacquer cracks in eyes with pathologic myopia. *Retina* 2019;39(7):1265-1277