

阿柏西普和雷珠单抗联合 Ahmed 引流阀植入术治疗新生血管性青光眼

周朋义¹, 潘 萌¹, 许友美^{1,2}, 郭 菊¹, 刘珍慧¹, 杜利平¹, 金学民¹

引用: 周朋义, 潘萌, 许友美, 等. 阿柏西普和雷珠单抗联合 Ahmed 引流阀植入术治疗新生血管性青光眼. 国际眼科杂志 2022;22(6):997-1001

基金项目: 国家自然科学基金项目 (No. 81800832, 82171040, 81770914, 81970792); 河南省医学科技攻关项目 (No. 201602081); 河南省中青年卫生健康科技创新杰出青年人才培养项目 (No. YXKC2020026)

作者单位:¹(450052) 中国河南省郑州市, 郑州大学第一附属医院眼科;²(450052) 中国河南省郑州市, 郑州大学医学科学院

作者简介: 周朋义, 博士, 主治医师, 研究方向: 眼底病与眼外伤。

通讯作者: 金学民, 主任医师, 硕士研究生导师, 研究方向: 眼底病与眼外伤. jinxuemin@zzu.edu.cn

收稿日期: 2021-11-04 修回日期: 2022-05-13

摘要

目的: 观察玻璃体腔注射阿柏西普或雷珠单抗联合 Ahmed 引流阀 (AGV) 植入术治疗新生血管性青光眼 (NVG) 的临床疗效。

方法: 回顾性分析 2018-01/2020-08 至我院接受玻璃体腔注射阿柏西普或雷珠单抗联合 AGV 植入术治疗的 NVG 闭角型青光眼患者 33 例 33 眼的临床资料, 其中阿柏西普组 18 眼, 雷珠单抗组 15 眼。随访 6mo, 观察两组患者最佳矫正视力 (BCVA)、眼压、新生血管消退及复发、玻璃体腔注射次数及术后并发症等情况, 评估手术疗效。

结果: 两组玻璃体腔首次注药术前与注药术后 1wk 眼压、BCVA 均无差异 ($P>0.05$); AGV 植入术后 1wk, 1、3、6mo 眼压、BCVA 与玻璃体腔首次注药术前均有差异 ($P<0.01$), 但两组间各随访时间点眼压、BCVA 均无差异 ($P>0.05$)。随访期间, 阿柏西普组平均注药次数 (1.61 ± 0.98 次) 与雷珠单抗组 (1.80 ± 0.86 次) 无差异 ($P>0.05$), 且两组间新生血管复发率、术后早期及晚期并发症发生率及手术疗效均无差异 ($P>0.05$)。

结论: 玻璃体腔注射阿柏西普或雷珠单抗联合 AGV 植入术是治疗 NVG 的有效方法, 二者临床疗效基本一致。

关键词: 新生血管性青光眼; Ahmed 引流阀; 阿柏西普; 雷珠单抗; 抗血管内皮生长因子; 治疗

DOI: 10.3980/j.issn.1672-5123.2022.6.22

Clinical therapeutic effects of Aflibercept or Ranibizumab combined with Ahmed glaucoma valve implantation on neovascular glaucoma

Peng - Yi Zhou¹, Meng Pan¹, You - Mei Xu^{1,2}, Ju Guo¹, Zhen - Hui Liu¹, Li - Ping Du¹, Xue - Min Jin¹

Foundation items: National Natural Science Foundation of China

(No. 81800832, 82171040, 81770914, 81970792); Medical Science and Technology Research Program of Henan Province (No. 201602081); Health and Technology Innovation Talents Training Project of Health Commission of Henan Province (No. YXKC2020026)

¹Department of Ophthalmology, the First Affiliated Hospital of Zhengzhou University, Zhengzhou 450052, Henan Province, China;

²The Academy of Medical Sciences, Zhengzhou University, Zhengzhou 450052, Henan Province, China

Correspondence to: Xue - Min Jin. Department of Ophthalmology, the First Affiliated Hospital of Zhengzhou University, Zhengzhou 450052, Henan Province, China. jinxuemin@zzu.edu.cn

Received: 2021-11-04 Accepted: 2022-05-13

Abstract

• AIM: To observe the clinical therapeutic efficacy of Ahmed glaucoma valve (AGV) implantation with intravitreal injection of aflibercept or ranibizumab in patients with neovascular glaucoma (NVG).

• METHODS: A retrospective study. The clinical data of 33 cases (33 eyes) with NVG angle-closure glaucoma who were received intravitreal injection of aflibercept or ranibizumab with AGV implantation from January 2018 to August 2020 in our hospital were involved in this study. There were 18 eyes in the aflibercept group and 15 eyes in the ranibizumab group. All patients were followed-up for 6mo. The best - corrected visual acuity (BCVA), intraocular pressure, neovascularization, and postoperative complications were recorded and evaluated.

• RESULTS: Before the first intravitreal injection and 1wk after intravitreal injection, the differences of intraocular pressure and BCVA in two groups were not statistically significant ($P>0.05$); The changes of intraocular pressure and BCVA before the first intravitreal injection and after AGV implant 1wk, 1, 3, 6mo were statistically significant in two groups ($P<0.01$), but there were no statistically significant differences intraocular pressure and BCVA between the two groups at each follow-up time point ($P>0.05$). There were no significant differences in average number of injections between aflibercept group (1.61 ± 0.98) and ranibizumab group (1.80 ± 0.86) ($P>0.05$). The differences of neovascular recurrence rate, incidence of early and late complications and surgical success rates were not statistically significant ($P>0.05$).

• CONCLUSION: Intravitreal aflibercept or ranibizumab injection combined with AGV implantation is an effective treatment for NVG. The clinical efficacy of aflibercept and ranibizumab were similar.

• KEYWORDS: neovascular glaucoma; Ahmed glaucoma valve; Aflibercept; Ranibizumab; anti - vascular endothelial growth factor; treatment

Citation: Zhou PY, Pan M, Xu YM, *et al.* Clinical therapeutic effects of Aflibercept or Ranibizumab combined with Ahmed glaucoma valve implantation on neovascular glaucoma. *Guoji Yanke Zazhi (Int Eye Sci)* 2022;22(6):997-1001

0 引言

新生血管性青光眼(neovascular glaucoma, NVG)是由于各种原因引起虹膜表面和房角出现新生血管,纤维膜阻塞房角或牵拉引起房角关闭,导致虹膜与小梁网黏连,引起眼压急剧升高^[1]。NVG主要是由于视网膜缺血性疾病导致血管内皮生长因子(vascular endothelial growth factor, VEGF)分泌增多,诱发新生血管形成所致。NVG多严重影响患者视功能及生活质量^[2-3]。近年来,随着眼科药物的发展,抗VEGF药物如贝伐单抗、雷珠单抗、阿柏西普及康柏西普等可抑制新生血管形成,促进新生血管萎缩,减少青光眼手术并发症^[3]。青光眼引流阀(Ahmed glaucoma valve, AGV)常用于治疗各种原因引起的难治性青光眼^[4]。新生血管是增加前房出血及影响手术效果的重要因素,玻璃体腔注射抗VEGF药物联合AGV植入术治疗NVG的疗效已显示明显优势^[5],但对比阿柏西普和雷珠单抗联合AGV植入是否均可以有效降低手术并发症并提高手术成功率的研究尚少。本研究通过分析玻璃体腔注射阿柏西普或雷珠单抗联合AGV植入术前后最佳矫正视力、眼压及术后并发症等情况,探讨玻璃体腔注射阿柏西普或雷珠单抗联合AGV植入术治疗NVG的临床疗效。

1 对象和方法

1.1 对象 回顾性分析2018-01/2020-08至我院接受玻璃体腔注射阿柏西普或雷珠单抗联合AGV植入术治疗的NVG闭角型青光眼患者33例33眼的临床资料,根据玻璃体腔注射药物的种类分为阿柏西普组(18例18眼)和雷珠单抗组(15例15眼)。NVG分期标准^[1]:(1)青光眼前期:虹膜或前房角出现新生血管,此期眼压多可维持在正常范围;(2)开角型青光眼期:房角无关闭,可见新生血管进入小梁网,小梁网滤过功能受阻,眼压升高;(3)闭角型青光眼期:新生血管膜收缩致周边虹膜前黏连,前房角关闭,眼压急剧升高。纳入标准:(1)符合NVG闭角型青光眼诊断标准,裂隙灯及房角镜检查可见虹膜和房角均存在新生血管;(2)联合应用3种局部降眼压药物治疗眼压无法降至正常范围(眼压>21mmHg)(1mmHg=0.13kPa);(3)既往伴视网膜缺血性疾病;(4)于我院就诊之前未行全视网膜光凝治疗;(5)患眼仍存光感及以上视力;(6)屈光间质混浊无法行全视网膜光凝。排除标准:(1)存在虹膜新生血管但无高眼压表现及药物可控制眼压于正常范围内;(2)既往接受抗青光眼手术治疗;(3)既往行玻璃体腔注射曲安奈德、抗VEGF药物等治疗;(4)患眼无光感;(5)伴有高血压、脑卒中、心肌梗塞等严重全身疾病。本研究经郑州大学第一附属医院伦理委员会批准,遵循《赫尔辛基宣言》。所有患者均对治疗方案知情同意并签署知情同意书。

1.2 方法

1.2.1 玻璃体腔注药术 注射前地塞米松妥布霉素眼液点眼,每天3次。麻醉消毒后,1mL注射器吸取雷珠单抗(0.5mg/0.05mL)或阿柏西普(2mg/0.05mL),前房穿刺放液至眼压降至正常后,于角膜缘后约3.5~4mm颞上方进

针推药,术毕结膜囊涂地塞米松妥布霉素眼膏,遮盖术眼,术后若眼压持续升高,则给予降眼压治疗,必要时行前房穿刺放液术。

1.2.2 AGV植入术 于玻璃体腔首次注药1wk后行AGV植入术,球后麻醉,于颞上方分别做以穹窿部为基底的结膜瓣及以角巩缘为基底3mm×4mm的巩膜瓣,将冲洗针头插入AGV(型号FP-7)的引流管开口处,冲开弹性瓣膜,确认引流管通畅,剪引流管口呈30°;丝裂霉素(MMC)棉片(0.4mg/mL)放置于颞上方近赤道部筋膜囊下,3~5min后取出,用生理盐水冲洗手术区,将引流盘固定于颞上方巩膜面上,1mL注射器针头沿角膜缘行前房穿刺,注入少量羟甲基纤维素后将引流管沿角巩缘穿刺口平行于虹膜表面插入前房约1.5~2.0mm,将引流管中部固定于巩膜表面,缝合巩膜瓣及结膜瓣。

1.2.3 术后治疗策略 所有患者AGV植入术后根据屈光间质情况尽早行全视网膜光凝,根据新生血管消退情况,必要时再次注射阿柏西普或雷珠单抗。阿柏西普或雷珠单抗再次注射标准:(1)新生血管复发;(2)新生血管部分萎缩,未完全消退。若注射3次后新生血管无变化则不再注射,必要时联合白内障或玻璃体切除术。

1.2.4 观察指标 观察两组患者玻璃体腔首次注药术前、注药术后1wk及AGV植入术后1wk、1、3、6mo最佳矫正视力(BCVA)及眼压情况,BCVA结果换算为最小分辨角对数(LogMAR)视力进行统计分析,其中手动视力记录为3.0LogMAR,指数视力记录为2.0LogMAR。随访6mo,观察新生血管消退及复发、玻璃体腔注射次数及术后并发症等情况,评估手术疗效。

手术疗效评价标准:(1)完全成功:术后眼压6~21mmHg,不需药物干预;(2)条件成功:术后药物干预条件下,眼压6~21mmHg;(3)失败:1)术后药物干预条件下眼压>21mmHg,或需手术干预控制眼压;2)术后眼压<6mmHg,持续时间>3mo;3)术后出现视力无光感、眼内炎等严重眼部并发症;4)由于各种原因导致取出AGV。

统计学分析:采用SPSS 25.0软件进行统计分析。连续性变量以均数±标准差($\bar{x} \pm s$)表示,两组间比较采用独立样本 t 检验;重复测量数据采用重复测量数据的方差分析,组内不同时间点的比较采用LSD- t 检验。分类变量以频数及百分比表示,两组间比较采用Fisher确切概率法。等级资料的组间比较采用Mann-Whitney U 检验。 $P < 0.05$ 认为差异有统计学意义。

2 结果

2.1 一般资料情况 本研究纳入患者33例33眼,其中阿柏西普组18例18眼,雷珠单抗组15例15眼,两组间性别、年龄、患眼眼别、术前BCVA和眼压、原发病情况差异均无统计学意义($P > 0.05$,表1)。

2.2 注药次数及新生血管消退和复发情况 所有患者玻璃体腔注药术均顺利进行,无玻璃体积血、眼内炎等并发症出现。阿柏西普组玻璃体腔首次注药术后15眼在AGV植入术前虹膜新生血管消退,3眼虹膜新生血管持续存在;雷珠单抗组玻璃体腔首次注药术后13眼在AGV植入术前虹膜新生血管消退,2眼虹膜新生血管持续存在,两组差异无统计学意义($P = 1.000$,图1)。随访期间,阿柏西普组注药次数平均为 1.61 ± 0.98 次,雷珠单抗组注药次

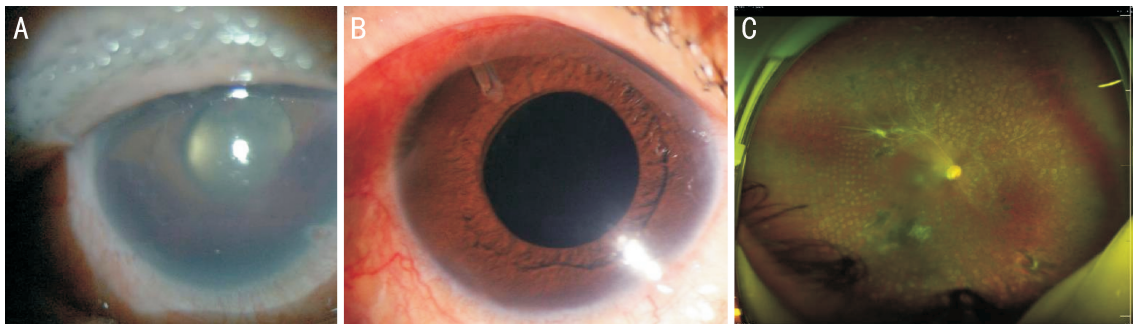


图1 NVG患者手术前后眼前段照相及全视网膜光凝术后眼底照相 A:术前角膜水肿,虹膜表面新生血管,前房积血;B:AGV植入术后颞上方可见引流管;C:全视网膜光凝术后眼底照相。

表1 两组患者一般资料比较

组别	例数/眼数	男/女 (例)	年龄 ($\bar{x}\pm s$,岁)	眼别 (左/右,眼)	BCVA ($\bar{x}\pm s$,LogMAR)	眼压 ($\bar{x}\pm s$,mmHg)	原发病 (PDR/CRVO,眼)
阿柏西普组	18/18	10/8	53.22±11.72	9/9	2.39±0.70	48.17±7.85	12/6
雷珠单抗组	15/15	7/8	54.73±12.71	6/9	2.47±0.64	49.33±6.44	11/4
<i>t</i> /Fisher	-	-	-0.355	-	-0.331	-0.461	-
<i>P</i>		0.732	0.725	0.729	0.743	0.648	0.722

注:PDR:增生性糖尿病视网膜病变(proliferative diabetic retinopathy,PDR);CRVO:视网膜中央静脉阻塞(central retinal vein occlusion,CRVO)。

数平均为 1.80 ± 0.86 次,差异无统计学意义($t = -0.582$, $P = 0.564$);阿柏西普组3眼新生血管复发(17%),雷珠单抗组7眼新生血管复发(47%),雷珠单抗组新生血管复发率较阿柏西普组高,但两组间差异无统计学意义($P = 0.13$)。

2.3 眼压情况 各个时间点两组间眼压比较具有时间差异性($F_{\text{时间}} = 366.264$, $P_{\text{时间}} < 0.01$; $F_{\text{组间}} = 0.245$, $P_{\text{组间}} = 0.624$; $F_{\text{时间}\times\text{组别}} = 0.223$, $P_{\text{时间}\times\text{组别}} = 0.825$,表2)。阿柏西普组和雷珠单抗组玻璃体腔首次注药术后1wk眼压与注药术前差异均无统计学意义($P = 1.000, 0.220$);AGV植入术后1wk,1,3,6mo眼压与玻璃体腔首次注药术前及注药术后1wk差异均有统计学意义($P < 0.01$)。

2.4 视力情况 各个时间点两组间BCVA比较具有时间差异性($F_{\text{时间}} = 36.601$, $P_{\text{时间}} < 0.001$; $F_{\text{组间}} = 0.291$, $P_{\text{组间}} = 0.594$; $F_{\text{时间}\times\text{组别}} = 0.128$, $P_{\text{时间}\times\text{组别}} = 0.898$,表3)。阿柏西普组玻璃体腔首次注药术后1wk BCVA与注药术前差异无统计学意义($P = 0.938$);AGV植入术后1wk,1,3,6mo BCVA与玻璃体腔首次注药术前及注药术后1wk差异均有统计学意义($P < 0.01$)。雷珠单抗组玻璃体腔首次注药术后1wk BCVA与注药术前差异无统计学意义($P = 1.000$);AGV植入术后1wk,1,3,6mo BCVA与玻璃体腔首次注药术前差异均有统计学意义($P < 0.01$);AGV植入术后1wk BCVA与玻璃体腔首次注药术后1wk差异无统计学意义($P = 0.055$),但AGV植入术后1,3,6mo BCVA与玻璃体腔首次注药术后1wk差异均有统计学意义($P = 0.017, 0.038, 0.008$)。

2.5 并发症情况 术后早期(术后3mo内),阿柏西普组1眼角膜内皮水肿,4眼浅前房,2眼前房积血;雷珠单抗组1眼角膜内皮水肿,3眼浅前房,6眼前房积血。术后晚期(术后3mo后),阿柏西普组2眼因眼压高行睫状体光凝术后眼压降至正常,1眼引流阀外纤维膜形成行手术治疗,3眼因眼压高应用降眼压药物后眼压降至正常;雷珠

单抗组1眼因眼压高行睫状体光凝术后眼压降至正常,2眼因引流阀外纤维膜形成行手术治疗,4眼因眼压高应用降眼压药物后眼压降至正常。两组间术后早期并发症发生率(39% vs 67%)和晚期并发症发生率(33% vs 47%)差异均无统计学意义($P = 0.521, 1.000$)。

2.6 手术成功率 末次随访时,阿柏西普组和雷珠单抗组手术完全成功率分别为67%(12/18)、53%(8/15),条件成功率分别为17%(3/18)、27%(4/15),失败率分别为17%(3/18)、20%(3/15),两组间手术效果差异无统计学意义($U = 118.5, P = 0.495$)。

2.7 原发病处理情况 阿柏西普组和雷珠单抗组分别有16,12眼于AGV植入术后行全视网膜光凝术,其中阿柏西普组和雷珠单抗组分别有2,3眼因玻璃体混浊及白内障于白内障联合玻璃体切除术后行全视网膜光凝术。

3 讨论

目前NVG已成为继发性青光眼主要原因之一,常发生于PDR、缺血性CRVO和眼部缺血性综合征的患者^[6]。AGV作为一种单向引流阀门,不仅可以有效降低眼压,且能有效防止房水过度引流,从而减少术后早期严重低眼压和浅前房的发生^[4]。抗VEGF药物作为目前眼底新生血管性疾病的一线用药,对抑制新生血管具有极其重要的作用,在虹膜、视网膜及脉络膜新生血管的治疗中均有较好的疗效^[3]。为降低AGV植入术后并发症,改善患者预后情况,常联合玻璃体腔注射抗VEGF药物以促进虹膜新生血管消退,降低前房积血发生率,为随后的全视网膜光凝提供时间和条件,从而提高AGV植入术治疗NVG的成功率^[1]。

常用的抗VEGF药物主要包括雷珠单抗、阿柏西普、康柏西普。既往研究表明,玻璃体腔注射抗VEGF药物治疗可消退虹膜新生血管,降低眼压^[6]。Inatani等^[7]研究证实玻璃体腔注射阿柏西普可以有效消退虹膜新生血管,降低NVG患者的眼压。动物实验表明,玻璃体腔注射抗

表2 两组患者眼压比较

组别	眼数	注药术前	注药术后 1wk	AGV 植入			
				术后 1wk	术后 1mo	术后 3mo	术后 6mo
阿柏西普组	18	48.17±7.85	47.50±7.38	12.44±5.15 ^{b,d}	15.61±4.64 ^{b,d}	14.78±4.14 ^{b,d}	15.06±3.86 ^{b,d}
雷珠单抗组	15	49.33±6.44	47.67±6.04	12.47±4.36 ^{b,d}	17.47±5.49 ^{b,d}	14.67±4.06 ^{b,d}	14.73±3.37 ^{b,d}

注:^b $P<0.01$ vs 注药术前;^d $P<0.01$ vs 注药术后 1wk。

表3 两组患者 BCVA 比较

组别	眼数	注药术前	注药术后 1wk	AGV 植入			
				术后 1wk	术后 1mo	术后 3mo	术后 6mo
阿柏西普组	18	2.39±0.70	2.23±0.70	1.71±0.74 ^{b,d}	1.73±0.63 ^{b,d}	1.75±0.62 ^{b,d}	1.81±0.68 ^{b,d}
雷珠单抗组	15	2.47±0.64	2.33±0.62	1.87±0.46 ^b	1.82±0.50 ^{b,c}	1.88±0.45 ^{b,c}	1.87±0.29 ^{b,d}

注:^b $P<0.01$ vs 注药术前;^c $P<0.05$,^d $P<0.01$ vs 注药术后 1wk。

VEGF 药物可以很快使虹膜表面的新生血管消失或萎缩,但随着药物的代谢周期,新生血管可复发^[8]。孙曹毓等^[9]对比康柏西普和雷珠单抗联合复合式小梁切除术治疗 NVG 的疗效,发现两种疗法新生血管消退率、眼压控制情况、视力改善情况差异均无统计学意义。本研究中,玻璃体腔首次注药 1wk 后,阿柏西普组 15 眼(83%)新生血管消退,雷珠单抗组 13 眼(87%)消退。AGV 植入术后 1wk, 1、3、6mo,两组患者眼压得到控制,BCVA 改善,但两组间各随访时间点眼压及 BCVA 差异均无统计学意义,表明两种药物均可有效使新生血管消退,并且取得较高的手术成功率。

关于玻璃体腔注射抗 VEGF 药物后行抗青光眼手术的时间,有研究认为对于 NVG 前期和开角型青光眼期均应先行抗 VEGF 药物球内注射,若眼压得到控制可暂不行手术治疗,但应积极完善全视网膜光凝治疗^[1]。对于 NVG 闭角型青光眼期应于玻璃体腔注药术后行抗青光眼手术,但间隔时间尚无定论,多数文献报道 3~7d。洪颖等^[10-11]提出三联序贯治疗 NVG,即采用玻璃体腔及前房注射抗 VEGF 药物,3~7d 后行抗青光眼手术(小梁切除术),术后 7~10d 开始全视网膜光凝术,该研究通过对患者注药前和小梁切除术前房水检查发现 VEGF 浓度由 2151.3ng/L 降至 655.4ng/L。韩晓冬等^[12]研究对 27 例 NVG 患者玻璃体腔注射雷珠单抗 5~7d 后,先行全视网膜光凝术,1~4d 后再行传统小梁切除术。但也有学者提出球内注射抗 VEGF 药物后应更早开展抗青光眼手术。Bai 等^[13]报道对于 NVG 闭角型青光眼期患者,采取前房注药可以更有效地使新生血管消退,前房注药 2d 后新生血管消退率达 81%,而玻璃体腔注药 2d 新生血管消退率为 40%,并且 2d 内行抗青光眼手术可更有效降低术后前房积血的风险。分析原因可能是由于通过前房注射可以直接到达虹膜和房角,作用于新生血管,并且抗 VEGF 药物在前房的局部浓度高于玻璃体腔注射。然而,由于房水循环和前房注药造成的药物渗漏,这种优势可能很快开始减弱,因此建议前房注药术后 2d 内行抗青光眼手术。Sevim 等^[14]研究发现,玻璃体腔抗 VEGF 治疗短期内眼压未明显降低,由于 NVG 晚期患者虹膜新生血管消退或萎缩后,新生血管形成的纤维血管膜收缩引起的房角黏连依然存在,或新生血管侵犯房角引起房角破坏不可逆等原因造成房水排出依旧受阻,故眼压未控制在正常水平。因此,眼内注药后根据虹膜新生血管的消退情况可适当提前进行

抗青光眼手术。本研究中玻璃体腔注药后患者眼压下降不明显,但应用抗 VEGF 药物后使新生血管迅速消退,为后续手术治疗提供了窗口期。既往研究表明玻璃体腔抗 VEGF 联合抗青光眼手术中,虽然玻璃体腔内注药不能控制眼压,但可降低术后出血的发生率,从而改善预后,提高手术成功率^[15-17]。本研究中两组均存在虹膜新生血管未完全消退患者,可能是由于虹膜新生血管较粗大,已形成完整的血管结构所致。

抗青光眼手术包括房水引流阀植入术、小梁切除术、EX-PRESS 青光眼微型引流器植入术、睫状体分泌功能减弱术等。牛童童等^[18]研究观察 102 例 NVG 患者玻璃体腔注射康柏西普后分别行 EX-PRESS 引流器植入术和小梁切除术,术后 12mo,EX-PRESS 组手术成功率(86.5%)优于小梁切除术组(70.0%)。Wang 等^[19]研究对 NVG 伴玻璃体积血患者行玻璃体切除术后再行 AGV 植入术,术后 12mo 眼压控制效果优于小梁切除术($P=0.01$),虽然 AGV 植入术绝对成功率(71.3%)高于小梁切除术(46.7%),但差异无统计学意义($P=0.11$)。本研究中,阿柏西普组和雷珠单抗组手术完全成功率分别为 67%(12 眼)、53%(8 眼),条件成功率分别为 17%(3 眼)、27%(4 眼),两组均有较高的完全成功率。本研究随访期间未发现玻璃体腔注射阿柏西普及雷珠单抗联合 AGV 植入术患者出现全身并发症,两组患者 AGV 植入术后眼压均可较好控制,BCVA 也有显著改善,术后早期、晚期并发症及手术成功率均无显著差异。由于 NVG 的发生为视网膜缺血性疾病引起,因此本研究在患者眼部条件允许的情况下均行全视网膜光凝,以降低 VEGF 等促血管生长因子的分泌。由于 NVG 患者多依从性较低,且多伴有全身并发症,随访难度大,故本研究样本量较少,缺乏前瞻性研究,可能存在一定的偏倚,研究结果有待进一步研究证实。

综上所述,本研究结果表明玻璃体腔注射抗 VEGF 药物联合 AGV 植入术是 NVG 的有效治疗方法,玻璃体腔注射阿柏西普和雷珠单抗联合 AGV 植入术临床疗效基本一致。

参考文献

- 中华医学会眼科学分会青光眼学组. 中国新生血管性青光眼诊疗专家共识(2019年). 中华眼科杂志 2019; 55(11): 814-817
- Simha A, Aziz K, Braganza A, et al. Anti-vascular endothelial growth factor for neovascular glaucoma. *Cochrane Database Syst Rev* 2020; 2: CD007920
- 夏沁韵, 陈震, 邢怡桥. 新生血管性青光眼治疗进展. 国际眼科杂

志 2020; 20(6): 987-989
4 侯艳宏. Ahmed 青光眼引流阀植入术治疗新生血管性青光眼的新进展. 中华实验眼科杂志 2017; 35(4): 368-371
5 Senthil S, Dada T, Das T, et al. Neovascular glaucoma - A review. *Indian J Ophthalmol* 2021; 69(3): 525-534
6 王志军, 孙川. 新生血管性青光眼的治疗经验与挑战. 中华眼底病杂志 2021; 37(6): 415-417
7 Inatani M, Higashide T, Matsushita K, et al. Efficacy and safety of intravitreal aflibercept injection in Japanese patients with neovascular glaucoma: outcomes from the VENERA study. *Adv Ther* 2021; 38(2): 1106-1115
8 Bakri SJ, Snyder MR, Reid JM, et al. Pharmacokinetics of intravitreal bevacizumab (Avastin). *Ophthalmology* 2007; 114(5): 855-859
9 孙曹毓, 刘驰, 周晶, 等. 抗 VEGF 联合复合式小梁切除术治疗新生血管性青光眼. 国际眼科杂志 2020; 20(9): 1583-1586
10 洪颖, 胡运韬, 张纯, 等. 新生血管性青光眼三联序贯治疗效果观察. 眼科新进展 2017; 37(4): 372-375
11 洪颖, 陈旭豪, 吴倩如, 等. 新生血管性青光眼闭角期患者房水内细胞因子的变化. 中华眼科杂志 2022; 58(1): 14-21
12 韩晓冬, 孟, 陈小瑾, 等. 玻璃体腔注射雷珠单抗联合全视网膜光凝术后行小梁切除术治疗新生血管性青光眼. 国际眼科杂志

2021; 21(12): 2026-2031
13 Bai L, Wang YF, Liu XD, et al. The optimization of an anti-VEGF therapeutic regimen for neovascular glaucoma. *Front Med (Lausanne)* 2021; 8: 766032
14 Sevim MS, Buttanri IB, Kugu S, et al. Effect of intravitreal bevacizumab injection before Ahmed glaucoma valve implantation in neovascular glaucoma. *Ophthalmologica* 2013; 229(2): 94-100
15 Katsanos A, Gorgoli K, Mikropoulos DG, et al. Assessing the role of ranibizumab in improving the outcome of glaucoma filtering surgery and neovascular glaucoma. *Expert Opin Biol Ther* 2018; 18(6): 719-724
16 Kwon J, Sung KR. Effect of preoperative intravitreal bevacizumab on the surgical outcome of neovascular glaucoma at different stages. *J Ophthalmol* 2017; 2017: 7672485
17 Xie Z, Liu H, du ML, et al. Efficacy of Ahmed glaucoma valve implantation on neovascular glaucoma. *Int J Med Sci* 2019; 16(10): 1371-1376
18 牛童童, 邓月, 刘毅, 等. 康柏西普联合不同手术方式对新生血管性青光眼疗效观察. 国际眼科杂志 2021; 21(11): 1865-1869
19 Wang MH, Li QM, Dong HT, et al. Ahmed valves vs trabeculectomy combined with Pans Plana vitrectomy for neovascular glaucoma with vitreous hemorrhage. *Eur J Ophthalmol* 2017; 27(6): 774-780

国际眼科杂志中文版 (IES) 近 5 年影响因子趋势图

