

OCT 参数作为雷珠单抗治疗视网膜中央静脉阻塞继发黄斑水肿疗效的预测指标

蒋正轩, 桂衍超, 管一鸣, 倪沁雨, 陶黎明

引用: 蒋正轩, 桂衍超, 管一鸣, 等. OCT 参数作为雷珠单抗治疗视网膜中央静脉阻塞继发黄斑水肿疗效的预测指标. 国际眼科杂志 2022;22(8):1339-1344

基金项目: 国家自然科学基金项目 (No.82070986, 82171043)

作者单位: (230601) 中国安徽省合肥市, 安徽医科大学第二附属医院眼科

作者简介: 蒋正轩, 毕业于安徽医科大学, 博士, 副主任医师, 副主任, 副教授, 研究方向: 眼底病。

通讯作者: 陶黎明, 毕业于中国科学技术大学, 博士, 主任医师, 主任, 教授, 博士研究生导师, 研究方向: 白内障、青光眼、斜弱视。lmtao9@163.com

收稿日期: 2022-04-06 修回日期: 2022-07-05

摘要

目的: 分析光学相干断层扫描 (OCT) 参数与中央静脉阻塞继发黄斑水肿 (CRVO-ME) 的关系, 并比较雷珠单抗联合激光光凝术与单纯雷珠单抗治疗 CRVO-ME 的临床疗效。

方法: 纳入 2020-01/12 我院眼科诊治的 CRVO-ME 患者 43 例 43 眼, 分为 A、B 两组, A 组患者采用雷珠单抗联合激光光凝术治疗, B 组患者采用单纯雷珠单抗治疗。分别于治疗前、治疗后 1、3、6、12mo 时进行 OCT 和荧光素血管造影 (FFA) 检查, 观察外层视网膜结构, 建立“SAVE”评分, 分析其与最佳矫正视力 (BCVA, LogMAR) 的关系。比较两组患者治疗前后 BCVA、黄斑中心凹厚度 (CMT)、眼压、平均药物注射次数。

结果: 治疗后 12mo, OCT 基线外界膜 (ELM) 完整组、基线椭圆体带 (EZ) 完整组治疗前后 BCVA 改善均显著大于断裂组 (0.47 ± 0.16 vs 0.21 ± 0.15 , $P = 0.013$; 0.44 ± 0.20 vs 0.25 ± 0.17 , $P = 0.008$)。基线 RPE 断裂组与 RPE 完整组之间 BCVA 变化无差异 ($P > 0.05$)。两组患者“S”和“A”评分为 1 分的数量在治疗后 12mo 均显著下降, 治疗前“V”和“E”评分为“0”的患者 BCVA 改善显著高于得分为“1”的患者 (均 $P < 0.05$)。治疗后 A、B 两组患者 BCVA、CMT 均较治疗前显著改善 ($P < 0.05$), 两组间 BCVA、CMT 及药物注射次数比较均无差异 ($P > 0.05$)。两组患者均未出现继发性青光眼、眼内炎等严重并发症。

结论: ELM、EZ 的基线状态、有无玻璃体-视网膜异常 (V) 及局灶性渗漏 (E) 可提示 CRVO-ME 结果。雷珠单抗治疗 CRVO-ME 具有显著的疗效和良好安全性, 雷珠单抗联合激光光凝未见更好的效果。

关键词: 视网膜中央静脉阻塞; 黄斑水肿; 光学相干断层扫描 (OCT); 疗效

DOI: 10.3980/j.issn.1672-5123.2022.8.19

OCT parameters as a predictor of the efficacy of Ranibizumab in the treatment of macular edema secondary to central retinal vein occlusion

Zheng-Xuan Jiang, Yan-Chao Gui, Yi-Ming Guan, Qin-Yu Ni, Li-Ming Tao

Foundation item: National Natural Science Foundation of China (No.82070986, 82171043)

Department of Ophthalmology, the Second Hospital of Anhui Medical University, Hefei 230601, Anhui Province, China

Correspondence to: Li-Ming Tao. Department of Ophthalmology, the Second Hospital of Anhui Medical University, Hefei 230601, Anhui Province, China. lmtao9@163.com

Received: 2022-04-06 Accepted: 2022-07-05

Abstract

• **AIM:** To analyze the correlation between optical coherence tomography (OCT) parameters and central retinal vein occlusion of macular edema secondary (CRVO-ME), and compare the clinical efficacy of ranibizumab combined with laser photocoagulation and ranibizumab alone in the treatment of CRVO-ME.

• **METHODS:** There were 43 case with 43 eyes of patients in CRVO-ME diagnosed in our hospital from January 2020 to December 2020 included in the present study and divided into two groups, namely A and B. Patients in group A were treated with ranibizumab combined with laser photocoagulation, while patients in group B were treated with ranibizumab alone. The structure of outer retina and “SAVE” scores were observed and estimated using OCT and fluorescein angiography (FFA) examination before and after the treatment at 1, 3, 6, 12mo, and then analyzed their correlation with best corrected visual acuity (BCVA, LogMAR). The BCVA, central macular thickness (CMT), intraocular pressure and average number of drug injections were also compared between the two groups before and after treatment.

• **RESULTS:** At 12mo after treatment, the BCVA in the OCT baseline external limiting membrane (ELM) intact group and baseline ellipsoid zone (EZ) intact group before and after treatment were significantly improved than those of the fracture group (0.47 ± 0.16 vs 0.21 ± 0.15 , $P = 0.013$; 0.44 ± 0.20 vs 0.25 ± 0.17 , $P = 0.008$). There was no statistically significant difference in BCVA changes

between baseline RPE fracture group and RPE intact group ($P>0.05$). The number of patients with “S” and “A” at 1 score decreased significantly at 12mo after treatment in both groups, the BCVA of patients with “V” and “E” at 0 score before treatment was significantly improved than those patients at 1 score (all $P<0.05$). The BCVA and CMT of patients after treatment in groups A and B were both significant improved compared with before treatment ($P<0.05$). There were no significant differences in the BCVA and CMT in the number of drug injections between the two groups ($P>0.05$). In addition, there were no severe complications such as secondary glaucoma and endophthalmitis in both groups.

• **CONCLUSION:** Baseline status of ELM and EZ, presence or absence of vitreoretinal abnormalities (V), and focal leakage (E) could suggest the treatment efficacy of CRVO-ME. Ranibizumab in the treatment of CRVO-ME demonstrates prominent efficacy and great safety, and there was no better effect was observed when combined with laser photocoagulation.

• **KEYWORDS:** central retina vein occlusion; macular edema; optical coherence tomography(OCT); efficacy

Citation: Jiang ZX, Gui YC, Guan YM, et al. OCT parameters as a predictor of the efficacy of Ranibizumab in the treatment of macular edema secondary to central retinal vein occlusion. *Guoji Yanke Zazhi (Int Eye Sci)* 2022;22(8):1339-1344

0 引言

视网膜静脉阻塞(retinal vein occlusion, RVO)包括视网膜中央静脉阻塞(central retinal vein occlusion, CRVO)及视网膜分支静脉阻塞,是常见的威胁视力的视网膜血管疾病,其主要危险因素为高血压、动脉硬化和糖尿病等^[1-2]。黄斑水肿(ME)是导致 CRVO 患者中心视力丧失的主要并发症,其由血管内皮生长因子(VEGF)导致血-视网膜屏障破坏所致。目前抗 VEGF 药物广泛用于眼病治疗,临床研究和 Meta 分析的结果支持其用于 CRVO 的一线治疗^[3-4]。然而,CRVO 患者可能会出现 ME 复发,且部分患者在接受治疗后效果较差^[5]。在抗 VEGF 药物获批前,视网膜激光光凝是 CRVO 继发 ME(CRVO-ME)的标准治疗方法。本研究主要分析光学相干断层扫描(OCT)成像参数与 CRVO-ME 预后的相关性,比较雷珠单抗联合激光光凝术与单纯雷珠单抗治疗 CRVO-ME 的临床疗效及安全性。

1 对象和方法

1.1 对象 选取 2020-01/12 我院眼科收治的 CRVO-ME 患者。纳入标准:(1)经裂隙灯显微镜、眼底照相、眼底血管荧光造影(FFA)和 OCT 检查并确诊为缺血型 CRVO-ME 的患者;(2)初次发病且病程 ≤ 3 mo。排除标准:(1)其他引起 ME 的眼部血管疾病(如视网膜分支静脉阻塞、高血压视网膜病变和糖尿病视网膜病变);(2)既往接受过视网膜激光光凝或抗 VEGF 药物治疗;(3)存在可能影响视力的其他眼部疾病。本研究经医院伦理委员会审批通过,患者及其家属对治疗方案知情同意,并签署知情同意书。

1.2 方法

1.2.1 眼科检查 患者在治疗前、治疗后 1、3、6、12mo 进行

标准眼科检查。检查包括测量最佳矫正视力(BCVA)、眼压(IOP)、裂隙灯生物显微镜、间接检眼镜、彩色眼底摄影、SD-OCT 及 FFA。BCVA 采用国际标准视力表测量 LogMAR 值进行统计分析。两组经验丰富的副主任医师对 SD-OCT 图像中的 ME、黄斑中心凹厚度(CMT)、视网膜外层的形态学特征进行评估和分析。视网膜外层的检查指标包括外界膜(external limiting membrane, ELM)、椭圆体带(ellipsoid zone, EZ)、视网膜色素上皮层(retinal pigment epithelium, RPE)。将 ELM、EZ、RPE 的状态分为完整和断裂状态。完整的 ELM、EZ、RPE 定义为一条连续的强反射线,当强反射线连续性缺失或不规则时,ELM、EZ、RPE 被定义为断裂。

1.2.2 治疗方法 按照其接受临床治疗的方式分为 A、B 两组。A 组患者采用雷珠单抗联合激光光凝术治疗,B 组患者采用单纯雷珠单抗治疗。采用“3+PRN”方案进行雷珠单抗治疗,即每个月进行一次玻璃体腔药物注射,连续注射 3mo,随后定期复查,如果出现以下情况,需再次进行玻璃体腔药物注射治疗:(1)出现新的或持续的囊性视网膜改变、视网膜下液或神经上皮脱离;(2)CMT 增加 $>50\mu\text{m}$;(3)存在新的黄斑出血、阻塞或视网膜新生血管。视网膜激光光凝术通常在雷珠单抗注射 2wk 后进行,或者推迟到致密的黄斑出血及严重的视网膜水肿减轻,激光的波长为 532nm,光斑能量为 200~300mW,曝光时间 0.2~0.3s,光斑直径为 100~200 μm ,形成 II~III 级光斑,光斑的间隔为 1 个光斑直径。

1.2.3 观察指标 患者从治疗前到治疗后 12mo 内各个随访时间点 BCVA(LogMAR)、CMT、眼压、平均药物注射次数以及术后并发症。治疗前到治疗后 12mo 内各个随访时间点外层视网膜结构的变化。依据 SD-OCT 图像通过“SAVE”评分来评估疗效^[6-7]。“S”为视网膜下液(评分:有=1分,无=0分);“A”为视网膜增厚的区域(评分:大于 1 个视盘直径=1分,小于 1 个视盘直径=0分);“V”为玻璃体-视网膜异常,即玻璃体视网膜牵引、萎缩或牵拉性黄斑裂孔(评分:有=1分,无=0分);“E”为病因(评分:局灶性渗漏=0分,非局灶性渗漏=1分)。

统计学分析:采用统计学软件 SPSS26.0 进行分析。符合正态分布的计量资料以均数 \pm 标准差($\bar{x}\pm s$)表示,采用独立样本 t 检验,两组数据多个时间点的差异比较采用重复测量数据的方差分析,若存在组间差异,采用独立样本 t 检验;若存在各组的时间差异,则采用 LSD- t 检验进行两两比较。计数资料以%表示,采用 χ^2 检验,理论频数 $T<1$ 时,则采用 Fisher 精确检验, $P<0.05$ 表示差异具有统计学意义。

2 结果

2.1 一般资料 本研究共纳入 CRVO-ME 患者 43 例 43 眼,其中 A 组患者 21 例 21 眼,B 组患者 22 例 22 眼。两组患者年龄、性别、BCVA、CMT、眼压、病程等比较,差异均无统计学意义($P>0.05$),见表 1。

2.2 治疗前后视网膜外层形态变化 治疗后 12mo,患者视网膜外层形态均有所改善,与治疗前相比差异均有统计学意义($P<0.05$)。治疗前和治疗 12mo 两组间视网膜外层形态差异均无统计学意义($P>0.05$),见表 2。治疗前后视网膜外层形态变化典型图片见图 1。

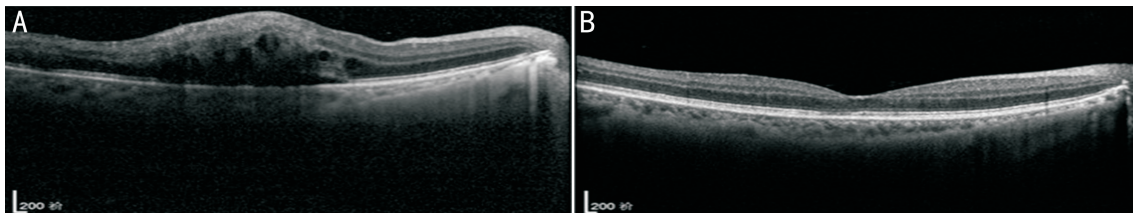


图1 CRVO-ME患者治疗前后SD-OCT图像 A:治疗前,黄斑囊样水肿,并伴有视网膜下积液和视网膜外层的破坏;B:治疗后12mo,水肿消退,视网膜外层结构重建,正常的中央凹解剖结构恢复。

表1 两组患者一般资料比较

组别	男/女(例)	年龄($\bar{x}\pm s$,岁)	病程($\bar{x}\pm s$,mo)	BCVA($\bar{x}\pm s$,LogMAR)	CMT($\bar{x}\pm s$, μm)	眼压($\bar{x}\pm s$,mmHg)
A组	15/6	61.76 \pm 10.48	1.89 \pm 0.76	0.89 \pm 0.53	651.33 \pm 162.057	14.05 \pm 1.96
B组	15/7	60.91 \pm 11.65	2.03 \pm 0.70	0.88 \pm 0.54	641.50 \pm 132.16	14.86 \pm 2.38
χ^2/t	0.054	0.252	-0.248	0.205	0.219	-1.225
<i>P</i>	0.817	0.802	0.806	0.839	0.828	0.228

注:A组:采用雷珠单抗联合激光光凝术;B组:采用单纯雷珠单抗治疗。

表2 两组患者治疗前和治疗后12mo视网膜外层形态比较

组别	ELM		EZ		RPE		眼(%)
	治疗前	治疗后12mo	治疗前	治疗后12mo	治疗前	治疗后12mo	
A组							
断裂	13(62)	5(24)	14(67)	6(29)	15(71)	8(38)	
完整	8(38)	16(76)	7(33)	15(71)	6(29)	13(62)	
χ^2	6.222		6.109		4.709		
<i>P</i>	0.013		0.013		0.030		
B组							
断裂	13(59)	6(27)	15(68)	8(36)	13(59)	5(23)	
完整	9(41)	16(73)	7(32)	14(64)	9(41)	17(77)	
χ^2	4.549		4.464		6.017		
<i>P</i>	0.033		0.035		0.014		

注:A组:采用雷珠单抗联合激光光凝术;B组:采用单纯雷珠单抗治疗。ELM:外界膜;EZ:椭圆体带;RPE:视网膜色素上皮层。

2.3 治疗前后 BCVA 变化与基线外层视网膜形态的关系

治疗前和治疗后12mo BCVA变化与基线外层视网膜形态的关系见图2。基线 ELM 断裂组 BCVA 变化为 0.21 ± 0.15 ,基线 ELM 完整组 BCVA 变化为 0.47 ± 0.16 ,差异有统计学意义($P=0.013$)。基线 EZ 断裂组 BCVA 变化为 0.25 ± 0.17 ,基线 EZ 完整组 BCVA 变化为 0.44 ± 0.20 ,差异有统计学意义($P=0.008$)。基线 RPE 断裂组 BCVA 变化为 0.33 ± 0.22 ,基线 RPE 完整组 BCVA 变化为 0.29 ± 0.15 ,差异无统计学意义($P>0.05$)。

2.4 治疗前后“SAVE”评分 我们依据 OCT 和 FFA 图像建立了“SAVE”评分(图3)。终末随访时,两组患者“V”和“E”评分为0分的数量较治疗前增多,但差异无统计学意义($P>0.05$),两组患者“S”和“A”评分为1分的数量在治疗后12mo均显著下降($P<0.05$,表3)。治疗前、治疗后12mo两组间“SAVE”各部分评分差异均无统计学意义($P>0.05$)。

2.5 治疗前后 BCVA 变化与基线“SAVE”评分的关系 通过“SAVE”评分分组,比较组间患者治疗前与治疗后12mo BCVA变化有无差异(图4)。无玻璃体-视网膜异常患者治疗前后 BCVA 变化为 0.36 ± 0.22 ,有玻璃体-视网膜异常患者治疗前后 BCVA 变化为 0.22 ± 0.07 ,差异具有统计

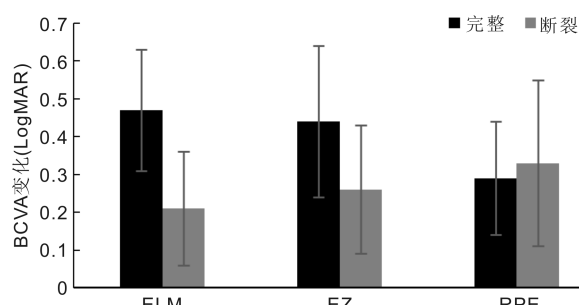


图2 CRVO-ME患者治疗前与治疗后12mo BCVA变化与基线外层视网膜形态的关系 ELM:外界膜;EZ:椭圆体带;RPE:视网膜色素上皮层。

学意义($P=0.005$)。局灶性渗漏患者治疗前后 BCVA 变化为 0.43 ± 0.16 ,非局灶性渗漏患者治疗前后 BCVA 变化为 0.21 ± 0.18 ,差异具有统计学意义($P<0.01$)。无视网膜下液患者治疗前后 BCVA 变化为 0.33 ± 0.22 ,有视网膜下液患者治疗前后 BCVA 变化为 0.26 ± 0.12 ,差异无统计学意义($P>0.05$)。视网膜增厚小于1个视盘直径患者治疗前后 BCVA 变化为 0.31 ± 0.19 ,视网膜增厚区域大于1个视盘直径患者治疗前后 BCVA 变化为 0.32 ± 0.21 ,差异无统计学意义($P>0.05$)。

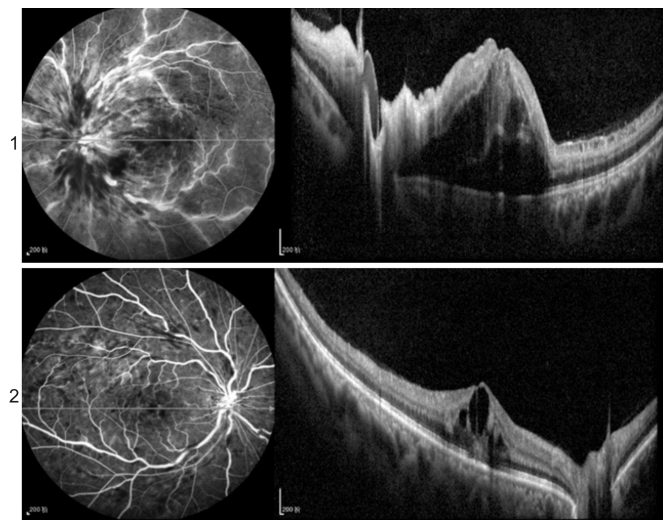


图3 基于OCT和FFA图像建立的“SAVE”评分 1:“SAVE”评分为 $S_1A_1V_0E_0$,S:有视网膜下积液(1分),A:视网膜增厚区域大于1个视盘直径(1分),V:无玻璃体-视网膜异常(0分),E:局灶性渗漏(0分);2:“SAVE”评分为 $S_0A_0V_0E_0$,S:无视网膜下积液(0分),A:视网膜增厚区域小于1个视盘直径(0分),V:无玻璃体-视网膜异常(0分),E:局灶性渗漏(0分)。

表3 两组患者治疗前和治疗后12mo“SAVE”评分

组别	S		A		V		E	
	0分	1分	0分	1分	0分	1分	0分	1分
A组								
治疗前	17	4	10	11	14	7	11	10
治疗后12mo	21	0	17	4	18	3	16	5
χ^2	-		5.081		2.100		2.593	
P	0.048		0.024		0.147		0.107	
B组								
治疗前	17	5	9	13	16	6	9	13
治疗后12mo	22	0	16	6	20	2	14	8
χ^2	-		4.539		-		2.277	
P	0.048		0.033		0.240		0.131	

注:A组:采用雷珠单抗联合激光光凝术;B组:采用单纯雷珠单抗治疗。S:视网膜下液;A:视网膜增厚的区域;V:玻璃体-视网膜异常;E:病因。-:采用Fisher精确检验。

2.6 两组患者治疗前后BCVA及眼压比较 治疗前后两组患者BCVA比较具有时间差异性,无组间及交互差异性($F_{时间} = 81.468, P_{时间} < 0.01; F_{组间} = 0.075, P_{组间} = 0.785; F_{时间 \times 组间} = 0.705, P_{时间 \times 组间} = 0.406$)。两组患者治疗后1、3mo BCVA均较前一个时间点明显改善(均 $P < 0.01$),两组患者治疗后6、12mo BCVA趋于稳定($P > 0.05$),见表4。治疗前后两组患者眼压比较无时间、组间及交互差异性($F_{时间} = 1.979, P_{时间} = 0.151; F_{组间} = 0.135, P_{组间} = 0.716; F_{时间 \times 组间} = 1.369, P_{时间 \times 组间} = 0.260$),见表5。

2.7 两组患者治疗前后CMT比较 治疗前后两组患者平均CMT比较具有时间差异性,无组间及交互差异性($F_{时间} = 178.837, P_{时间} < 0.01; F_{组间} = 0.190, P_{组间} = 0.665; F_{时间 \times 组间} = 0.239, P_{时间 \times 组间} = 0.916$)。两组患者治疗后1、3mo CMT均较前一个时间点明显改善(均 $P < 0.01$),两组患者治疗后6、12mo CMT趋于稳定($P > 0.05$),见表6。

2.8 两组患者平均药物注射次数及并发症比较 随访期

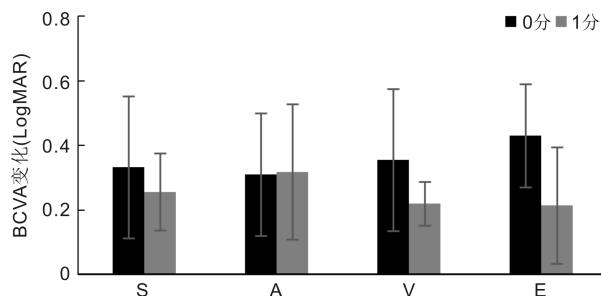


图4 CRVO-ME患者治疗前与治疗后12mo BCVA变化与基线“SAVE”评分的关系 S:视网膜下液;A:视网膜增厚的区域;V:玻璃体-视网膜异常;E:病因。

内,A组患者的平均药物注射次数为 4.05 ± 1.07 次,B组患者为 4.23 ± 1.02 次,差异无统计学意义($t = -0.563, P = 0.576$),见图5。A组患者有4眼发生结膜下出血,2眼发生一过性玻璃体轻度混浊;B组患者有5眼发生结膜下出血,2眼发生一过性玻璃体轻度混浊,1眼发生一过性眼压升高,两组并发症发生率差异无统计学意义($\chi^2 = 0.297, P = 0.586$)。两组患者均未出现继发性青光眼、眼内炎等严重并发症。

3 讨论

CRVO是眼科临床常见的视网膜血管疾病,ME和新生血管形成是其最常见的并发症。目前抗VEGF治疗是CRVO-ME一线治疗方案,通过抑制VEGF水平,显著减轻黄斑水肿,提高视力^[8]。然而,抗VEGF药物半衰期较短,需频繁注射药物,并给患者带来经济负担^[9],并且少数患者多次抗VEGF药物注射后仍未能有效提高视力。有研究认为,视网膜激光光凝能够激活视网膜色素上皮中的泵功能,将液体运出视网膜结构^[10],联合治疗可能具有较好的效果。

SD-OCT显示治疗前、后外层视网膜结构变化,在终末随访时两组患者外层视网膜解剖结构均较治疗前明显改善。通过分析外层视网膜的形态与治疗前、后BCVA变化的关系,发现ELM和EZ完整的患者比断裂的患者有更好的BCVA改善,而RPE状态未发现差异。因此,ELM和EZ的基线状态可以作为判断CRVO-ME视力预后的重要指标。视网膜解剖结构对CRVO-ME视力预后有一定的预测作用。研究表明,视网膜外层完整的患眼有较好的视力获益,而外层缺失的患眼视力获益较差^[11]。Kang等^[12]研究显示,BCVA的最佳预测因子是EZ完整性的程度,其次是ELM的完整性。这些结果与本研究的结果一致。然而,Yiu等^[13]研究表明ELM和EZ的基线状态与基线BCVA相关,但不是治疗后BCVA改善的相关因素。这种异质性可能与患者的基线水平、种族的差异,以及抗VEGF药物不同有关。“SAVE”评分是评价黄斑水肿的有效指标,其评价对治疗具有一定的指导作用^[6],有研究指出局灶性渗漏与视力预后显著相关^[7]。因此,本研究比较了“SAVE”与CRVO-ME患者治疗后BCVA的关系,两组患者治疗后视网膜下液和视网膜增厚均显著改善。本研究发现,有无玻璃体-视网膜异常及局灶性渗漏可作为CRVO-ME患者治疗后BCVA的预测指标,无玻璃体-视网膜异常和局灶性渗漏的患者在进行治疗后能够获得更好的BCVA。

表 4 两组患者治疗前后 BCVA 比较

($\bar{x} \pm s, \text{LogMAR}$)

组别	眼数	治疗前	治疗后 1mo	治疗后 3mo	治疗后 6mo	治疗后 12mo
A 组	21	0.82±0.28	0.64±0.33	0.45±0.27	0.44±0.33	0.45±0.34
B 组	22	0.80±0.32	0.67±0.35	0.50±0.34	0.47±0.33	0.50±0.35
P_1		-	<0.01	<0.01	0.810	0.631
P_2		-	0.002	<0.01	0.183	0.326

注:A 组:采用雷珠单抗联合激光光凝术;B 组:采用单纯雷珠单抗治疗。 P_1 :A 组内后一个时间点与前一时间点的比较; P_2 :B 组内后一个时间点与前一时间点的比较。

表 5 两组患者治疗前后眼压比较

($\bar{x} \pm s, \text{mmHg}$)

组别	眼数	治疗前	治疗后 1mo	治疗后 3mo	治疗后 6mo	治疗后 12mo
A 组	21	14.05±1.96	15.62±1.80	14.43±2.31	14.29±2.81	14.76±3.10
B 组	22	14.86±2.38	15.09±1.85	15.27±2.43	14.64±3.08	14.50±4.15

注:A 组:采用雷珠单抗联合激光光凝术;B 组:采用单纯雷珠单抗治疗。

表 6 两组患者治疗前后 CMT 比较

($\bar{x} \pm s, \mu\text{m}$)

组别	眼数	治疗前	治疗后 1mo	治疗后 3mo	治疗后 6mo	治疗后 12mo
A 组	21	651.33±162.06	379.05±125.72	279.29±71.78	265.95±59.55	274.05±61.60
B 组	22	641.50±132.16	399.18±120.89	294.91±65.29	279.05±62.81	281.27±52.00
P_1		-	<0.01	<0.01	0.113	0.431
P_2		-	<0.01	<0.01	0.054	0.846

注:A 组:采用雷珠单抗联合激光光凝术;B 组:采用单纯雷珠单抗治疗。 P_1 :A 组内后一个时间点与前一时间点的比较; P_2 :B 组内后一个时间点与前一时间点的比较。

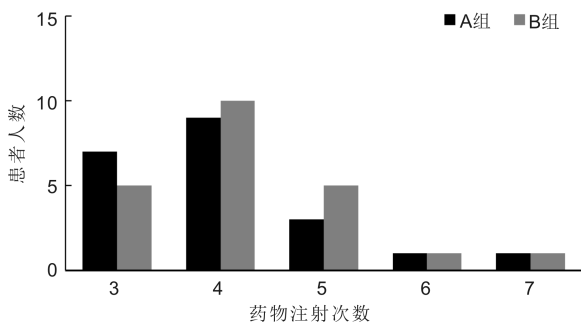


图 5 两组患者在随访期内药物注射次数。

在本研究中,两组患者在治疗后的各个时间点 BCVA 及 CMT 均较治疗前显著改善,而两组间 BCVA 及 CMT 无显著的差异。既往比较单纯药物与联合激光光凝治疗 RVO 的结果并不一致。与本研究结果一致,有学者研究^[14-15]认为雷珠单抗治疗 RVO 具有较好的长期疗效和安全性,相较于单纯雷珠单抗治疗,增加激光不会带来更好的功能改善。而在另外的一些研究^[16-17]中,联合治疗比单纯抗 VEGF 药物治疗表现出更明显的视力提升和 CMT 减少,药物注射次数也明显减少,并认为视网膜光凝能稳定并加强抗 VEGF 药物的治疗效果。造成结果不同的原因较多,包括不同的抗 VEGF 药物、治疗标准的不同以及患者群体的异质性。既往有研究认为两种疗法具有协同作用,激光光凝能够提高雷珠单抗疗效的稳定性^[18-19],但在本研究中,联合疗法没有减少雷珠单抗注射次数,推测可能与激光治疗后短期内眼内炎症因子增加有关,因此在进行激光光凝后需要多次雷珠单抗注射抑制这些炎症因子。抗 VEGF 药物治疗的常见术后并发症为眼压升高及注射部位结膜充血、出血^[20]。两组患者并发

症发生率无统计学差异,均未出现眼内炎等严重的眼部并发症。

综上所述,ELM、EZ 的基线状态、有无玻璃体-视网膜异常及局灶性渗漏可作为雷珠单抗治疗 CRVO-ME 疗效的预测指标。雷珠单抗治疗 CRVO-ME 具有显著的疗效和良好安全性,联合激光光凝未获得更好的改善。由于本研究为回顾性,且纳入样本量较少,所得结论仍需更大规模临床研究证实。

参考文献

- 1 Song PG, Xu YH, Zha MM, et al. Global epidemiology of retinal vein occlusion: a systematic review and meta-analysis of prevalence, incidence, and risk factors. *J Glob Health* 2019;9(1):010427
- 2 Ip M, Hendrick A. Retinal vein occlusion review. *Asia Pac J Ophthalmol (Phila)* 2018;7(1):40-45
- 3 Sangroongruangsri S, Ratanapakorn T, Wu O, et al. Comparative efficacy of bevacizumab, ranibizumab, and aflibercept for treatment of macular edema secondary to retinal vein occlusion: a systematic review and network meta-analysis. *Expert Rev Clin Pharmacol* 2018;11(9):903-916
- 4 Schmidt-Erfurth U, Garcia-Arumi J, Gerendas BS, et al. Guidelines for the management of retinal vein occlusion by the European society of Retina specialists (EURETINA). *Ophthalmologica* 2019;242(3):123-162
- 5 Murata T, Kondo M, Inoue M, et al. The randomized ZIPANGU trial of ranibizumab and adjunct laser for macular edema following branch retinal vein occlusion in treatment-naïve patients. *Sci Rep* 2021;11(1):551
- 6 Bolz M, Lammer J, Deak G, et al. SAVE: a grading protocol for clinically significant diabetic macular oedema based on optical coherence tomography and fluorescein angiography. *Br J Ophthalmol* 2014;98(12):1612-1617
- 7 Reznicek L, Bolz M, Garip A, et al. Evaluation of the new "SAVE"

protocol in diabetic macular edema over the course of anti-VEGF treatment. *Curr Eye Res* 2016;41(8):1082-1086

8 甘春芳, 盘如刚, 姚莎莎, 等. 康柏西普联合激光光凝治疗缺血型BRVO继发黄斑水肿的疗效观察. *国际眼科杂志* 2022;22(1):39-43

9 Rofagha S, Bhisitkul RB, Boyer DS, et al. Seven-year outcomes in ranibizumab-treated patients in ANCHOR, MARINA, and HORIZON; a multicenter cohort study (SEVEN-UP). *Ophthalmology* 2013;120(11):2292-2299

10 Lam FC, Chia SN, Lee RM. Macular grid laser photocoagulation for branch retinal vein occlusion. *Cochrane Database Syst Rev* 2015(5):CD008732

11 Battaglia Parodi M, Iacono P, Scaramuzzi M, et al. Outer retinal layer changes after dexamethasone implant for central retinal vein occlusion. *Retina* 2017;37(10):1888-1895

12 Kang HM, Chung EJ, Kim YM, et al. Spectral-domain optical coherence tomography (SD-OCT) patterns and response to intravitreal bevacizumab therapy in macular edema associated with branch retinal vein occlusion. *Graefes Arch Clin Exp Ophthalmol* 2013;251(2):501-508

13 Yiu G, Welch RJ, Wang YW, et al. Spectral-domain OCT predictors of visual outcomes after ranibizumab treatment for macular edema resulting from retinal vein occlusion. *Ophthalmol Retina* 2020;4(1):67-76

14 Tadayoni R, Waldstein SM, Boscia F, et al. Sustained benefits of

ranibizumab with or without laser in branch retinal vein occlusion: 24-month results of the BRIGHTER study. *Ophthalmology* 2017;124(12):1778-1787

15 雷祥, 崔红培, 李漫丽, 等. 雷珠单抗联合全视网膜激光凝治疗缺血型视网膜中央静脉阻塞的疗效观察. *眼科新进展* 2019;39(1):41-44

16 Donati S, Barosi P, Bianchi M, et al. Combined intravitreal bevacizumab and grid laser photocoagulation for macular edema secondary to branch retinal vein occlusion. *Eur J Ophthalmol* 2012;22(4):607-614

17 Nourinia R, Emamverdi M, Ramezani A, et al. Peripheral ischemic retinal photocoagulation in addition to intravitreal bevacizumab versus intravitreal bevacizumab alone for the treatment of macular edema secondary to central retinal vein occlusion: a randomized double-masked controlled clinical trial. *Retina* 2020;40(6):1110-1117

18 刘育榕, 刘丁熙, 纪莉莉, 等. 康柏西普联合全视网膜激光光凝治疗缺血型视网膜中央静脉阻塞的疗效. *国际眼科杂志* 2021;21(1):115-119

19 杨大勇, 李琳. 雷珠单抗联合激光光凝术治疗视网膜分支静脉阻塞(BRVO)继发黄斑水肿疗效观察. *眼科新进展* 2019;39(4):369-372

20 Vader MJC, Schauwvlieghe ASME, Verbraak FD, et al. Comparing the efficacy of bevacizumab and ranibizumab in patients with retinal vein occlusion. *Ophthalmol Retina* 2020;4(6):576-587