

# 改良四点固定人工晶状体悬吊植入术在无晶状体眼中的有效性及安全性观察

陈佳菲, 顾朝辉, 付燕, 李青

引用: 陈佳菲, 顾朝辉, 付燕, 等. 改良四点固定人工晶状体悬吊植入术在无晶状体眼中的有效性及安全性观察. 国际眼科杂志 2022;22(10):1757-1760

基金项目: 保定市科技计划项目 (No.2141ZF240)

作者单位: (071000) 中国河北省保定市第一中心医院眼二科

作者简介: 陈佳菲, 硕士研究生, 主治医师, 研究方向: 玻璃体视网膜疾病。

通讯作者: 陈佳菲. [cjf141016@163.com](mailto:cjf141016@163.com)

收稿日期: 2022-01-12 修回日期: 2022-08-23

## 摘要

目的: 观察改良四点固定人工晶状体悬吊植入术在无晶状体眼中的有效性及安全性。

方法: 前瞻性研究。选 2020-10/2021-05 于我院行改良四点固定人工晶状体悬吊植入术的无晶状体眼患者 32 例 32 眼, 平均年龄  $44.56 \pm 8.48$  岁。观察手术前后裸眼视力 (UCVA)、最佳矫正视力 (BCVA)、角膜散光、术中及术后并发症。

结果: 所有患者平均随访  $4.84 \pm 0.64$  mo, 术前 UCVA (LogMAR) 为  $1.25 \pm 0.42$ , 末次随访时为  $0.5 \pm 0.25$  ( $P < 0.001$ ); 术前 BCVA (LogMAR) 为  $0.41 \pm 0.19$ , 末次随访时为  $0.42 \pm 0.19$  ( $P > 0.05$ ); 术前角膜散光为  $1.17 \pm 0.64$  D, 末次随访时为  $1.20 \pm 0.59$  D ( $P > 0.05$ )。术中无并发症发生, 术后发生低眼压 2 眼、高眼压 1 眼、角膜水肿 2 眼, 无前房积血、玻璃体积血、黄斑囊样水肿、角膜内皮失代偿、人工晶状体倾斜或偏心、缝线外露等并发症。

结论: 改良四点固定人工晶状体悬吊植入术可显著提高无晶状体眼患者术后视力、未增加额外角膜散光、并发症少。

关键词: 四点固定; 人工晶状体悬吊植入术; 无晶状体眼

DOI: 10.3980/j.issn.1672-5123.2022.10.33

## Efficacy and safety of modified four-point fixed IOL suspension implantation in aphakic eyes

Jia-Fei Chen, Chao-Hui Gu, Yan Fu, Qing Li

Foundation item: Baoding Science and Technology Plan Project (No.2141ZF240)

Department of Ophthalmology, Baoding First Central Hospital, Baoding 071000, Hebei Province, China

Correspondence to: Jia-Fei Chen. Department of Ophthalmology, Baoding First Central Hospital, Baoding 071000, Hebei Province, China. [cjf141016@163.com](mailto:cjf141016@163.com)

Received: 2022-01-12 Accepted: 2022-08-23

## Abstract

• AIM: To observe the efficacy and safety of modified four-point fixed intraocular lens suspension implantation in aphakic eyes.

• METHODS: A prospective study. A total of 32 aphakic patients (32 eyes) with an average age of ( $44.56 \pm 8.48$ ) years who underwent modified four-point fixed intraocular lens suspension implantation in our hospital from October 2020 to May 2021 were selected. Uncorrected visual acuity (UCVA), best corrected visual acuity (BCVA), corneal astigmatism, intraoperative and postoperative complications were observed before and after operation.

• RESULTS: The mean follow-up of all patients was ( $4.84 \pm 0.64$ ) mo. The preoperative UCVA (LogMAR) was  $1.25 \pm 0.42$  and the last follow-up was  $0.5 \pm 0.25$  ( $P < 0.001$ ). The preoperative BCVA (LogMAR) was  $0.41 \pm 0.19$  and the last follow-up was  $0.42 \pm 0.19$ , ( $P > 0.05$ ). The preoperative corneal astigmatism was ( $1.17 \pm 0.64$ ) D and the last follow-up was ( $1.20 \pm 0.59$ ) D ( $P > 0.05$ ). There were no intraoperative complications, but 2 eyes had low intraocular pressure, 1 eye had high intraocular pressure and 2 eyes had corneal edema occurred after operation. There were no complications of hyphema, vitreous hemorrhage, macular cystoid edema, corneal endothelial decompensation, inclination or eccentricity of intraocular lens and exposure of suture.

• CONCLUSION: The modified four-point fixed intraocular lens suspension implantation can significantly improve the postoperative visual acuity of aphakic patients without additional corneal astigmatism, and with fewer complications.

• KEYWORDS: four-point fixation; intraocular lens suspension implantation; aphakic eye

Citation: Chen JF, Gu CH, Fu Y, et al. Efficacy and safety of modified four-point fixed IOL suspension implantation in aphakic eyes. *Guoji Yanke Zazhi (Int Eye Sci)* 2022;22(10):1757-1760

## 0 引言

外伤或晶状体脱位等原因导致 I 期人工晶状体不能植入时, 为提高患者视力可行 II 期植入人工晶状体, 当晶状体囊膜支撑不足时, 可选择的手术方式有前房人工晶状体植入、虹膜固定人工晶状体植入、巩膜固定人工晶状体植入<sup>[1]</sup>。大量研究显示巩膜固定人工晶状体植入已成为矫正囊膜支撑不足患者视力的成熟手术方式<sup>[2-3]</sup>。传统

两点固定手术方式存在术后最佳矫正视力(BCVA)不理想、术后角膜散光大、人工晶状体偏心或倾斜、移位、脱位等问题<sup>[4-5]</sup>。四点固定法理论上可降低人工晶状体倾斜和偏心的风险<sup>[6-7]</sup>,有学者应用两襻人工晶状体进行四点固定<sup>[8-9]</sup>,目前缺少应用四襻人工晶状体进行四点固定悬吊的研究。本研究对传统两点固定手术方法进行改良,应用四点固定法实施手术,对无晶状体眼患者术后有效性及安全性进行观察,现报道如下。

## 1 对象和方法

### 1.1 对象

前瞻性研究。选取2020-10/2021-05于保定市第一中心医院眼二科行改良四点固定人工晶状体悬吊植入术的无晶状体眼患者32例32眼。纳入标准:(1)晶状体囊膜支撑不足,导致囊袋内及睫状沟内不能植入人工晶状体;(2)术前验光预估术后BCVA可提高2行及以上;(3)至少随访3mo。排除标准:(1)心脑血管等疾病急性期不能耐受手术;(2)术后3mo内失访患者。所有患者术前签署知情同意书。本研究已通过医院伦理委员会审批。

### 1.2 方法

#### 1.2.1 术前准备

所有患者术前行裸眼视力(UCVA)、裂隙灯、眼压、眼底照相、验光测量BCVA及角膜散光度数、IOL Master测量人工晶状体度数(人工晶状体度数采用SRK-T公式计算),完善术前常规检验、排除手术禁忌,术前3d应用左氧氟沙星滴眼液点术眼每天4次,术前应用复方托吡卡胺滴眼液散瞳。

#### 1.2.2 手术方法

手术由同一有经验主任医师完成,人工晶状体选用四襻人工晶状体。术眼球后神经节阻滞麻醉,贴膜,开睑器开睑,聚维酮碘消毒结膜囊,生理盐水冲洗结膜囊,下方6:00位做睫状体平坦部穿刺口,置灌注。剪开上方球结膜,巩膜表面电凝止血,做以上穹窿为基底的巩膜瓣,角膜标记器标记2:00、4:00、8:00、10:00位(图1A)。使用一条8-0聚丙烯不可吸收缝线自8:00位角膜缘后1.5mm睫状沟处穿入,30G针头与之对接于上方巩膜瓣处引出缝线(图1B),另一条8-0聚丙烯缝线自4:00位角膜缘后1.5mm睫状沟处穿入,30G针头与之对接于上方巩膜瓣处引出缝线(图1C),两条缝线分别穿过人工晶状体两襻(图1D),30G针头自2:00位角膜缘后1.5mm睫状沟处引出4:00位穿入第2条缝线(图1E),30G针头自10:00位角膜缘后1.5mm睫状沟处引出8:00位穿入第1条缝线(图1F),将人工晶状体折叠后于上方巩膜隧道切口送入后房(图1G),调整人工晶状体位置至位正(图1H),2:00、4:00、8:00、10:00位缝线巩膜间“Z”字形穿行5次(图1I)。7-0可吸收缝线缝合巩膜及结膜切口,拔除灌注。妥布霉素地塞米松眼膏涂眼,包扎,术毕。

#### 1.2.3 术后处理

术后给予妥布霉素地塞米松滴眼液、双氯芬酸钠滴眼液、小牛血去蛋白提取物眼用凝胶点眼每天4次。术后至少随访3mo。比较手术前后UCVA、BCVA、角膜散光以及术中及术后并发症发生情况。

统计学分析:采用SPSS26.0软件进行统计学分析,计量资料采用 $\bar{x}\pm s$ 表示,手术前后比较采用配对 $t$ 检验, $P<0.05$ 为差异有统计学意义。

表1 手术前后视力及角膜散光比较  $\bar{x}\pm s$

时间	UCVA(LogMAR)	BCVA(LogMAR)	角膜散光(D)
术前	1.25±0.42	0.41±0.19	1.17±0.64
末次随访	0.5±0.25	0.42±0.19	1.20±0.59
$t$	15.123	-1.438	-0.442
$P$	<0.001	0.161	0.662

## 2 结果

### 2.1 术前一般资料

本研究共纳入患者32例32眼,其中男27例,女5例,年龄23~61(平均44.56±8.48)岁,术前眼压11~21(平均16.59±2.46)mmHg。因外伤I期未植入人工晶状体者29眼,因晶状体脱位高眼压未植入人工晶状体者3眼。

### 2.2 手术前后视力及角膜散光比较

所有患者均成功行改良四点固定人工晶状体悬吊植入术,术中无并发症发生,术后随访3.5~6.2(平均4.84±0.64)mo。末次随访时,UCVA与术前比较差异有统计学意义( $P<0.001$ ),BCVA、角膜散光与术前比较差异均无统计学意义( $P=0.161$ 、0.662),见表1。

### 2.3 术后并发症情况

术后1d发生低眼压2眼,1眼眼压6mmHg,检查显示下方巩膜穿刺口针孔渗漏,考虑与患者巩膜较薄有关,给予包扎双眼制动后1wk眼压升至正常(14mmHg)。1眼眼压7mmHg,检查伤口无渗漏,前房炎症反应较重,考虑为炎症引起睫状体休克,房水分泌少引起,给予妥布霉素地塞米松滴眼液频点及复方托吡卡胺滴眼液点眼散瞳减轻炎症反应,5d后眼压升至正常(16mmHg)。术后1d高眼压1眼(38mmHg),为术后反应所致,给予常规抗炎及散瞳、对症降眼压治疗,3d后眼压降至正常(19mmHg)。角膜水肿2眼,其中1眼为上述高眼压所致,另1眼眼压正常,角膜水肿2d后自行消失,考虑为术后反应。随访中无前房积血、玻璃体积血、黄斑囊样水肿、角膜内皮失代偿、人工晶状体倾斜或偏心、缝线外露并发症发生。

## 3 讨论

本研究显示外伤是导致患者I期未植入人工晶状体的主要原因(91%),此外为晶状体脱位继发青光眼(9%)。为矫正晶状体囊膜支撑不足无晶状体眼患者视力,提高视觉质量,目前临床上多应用两襻人工晶状体进行两点人工晶状体悬吊巩膜固定,虽疗效确切,但较多研究显示两点固定可能会导致人工晶状体倾斜或偏心<sup>[4-5]</sup>。Teichmann等<sup>[10]</sup>研究显示人工晶状体于体外无法避免倾斜效应。通过两点固定与囊袋内植入人工晶状体比较,发现人工晶状体的倾斜角度平均增加了2倍<sup>[11]</sup>。研究显示人工晶状体倾斜5°~15°即可引起无法矫正的高阶像差<sup>[12-13]</sup>。与两襻人工晶状体比较,四襻晶状体理论上更稳定,可降低倾斜和偏心的风险。目前缺少对四襻人工晶状体固定的研究。本研究对手术方式进行改良,应用四襻人工晶状体进行四点固定,手术效果确切,术后患者视力显著提高,且与术前相比,未增加额外角膜散光,术后未发现人工晶状体倾斜及偏心。

缝线断裂是巩膜固定型人工晶状体脱位的主要原因。此前10-0聚丙烯缝线最常被应用,有多项研究显示应用



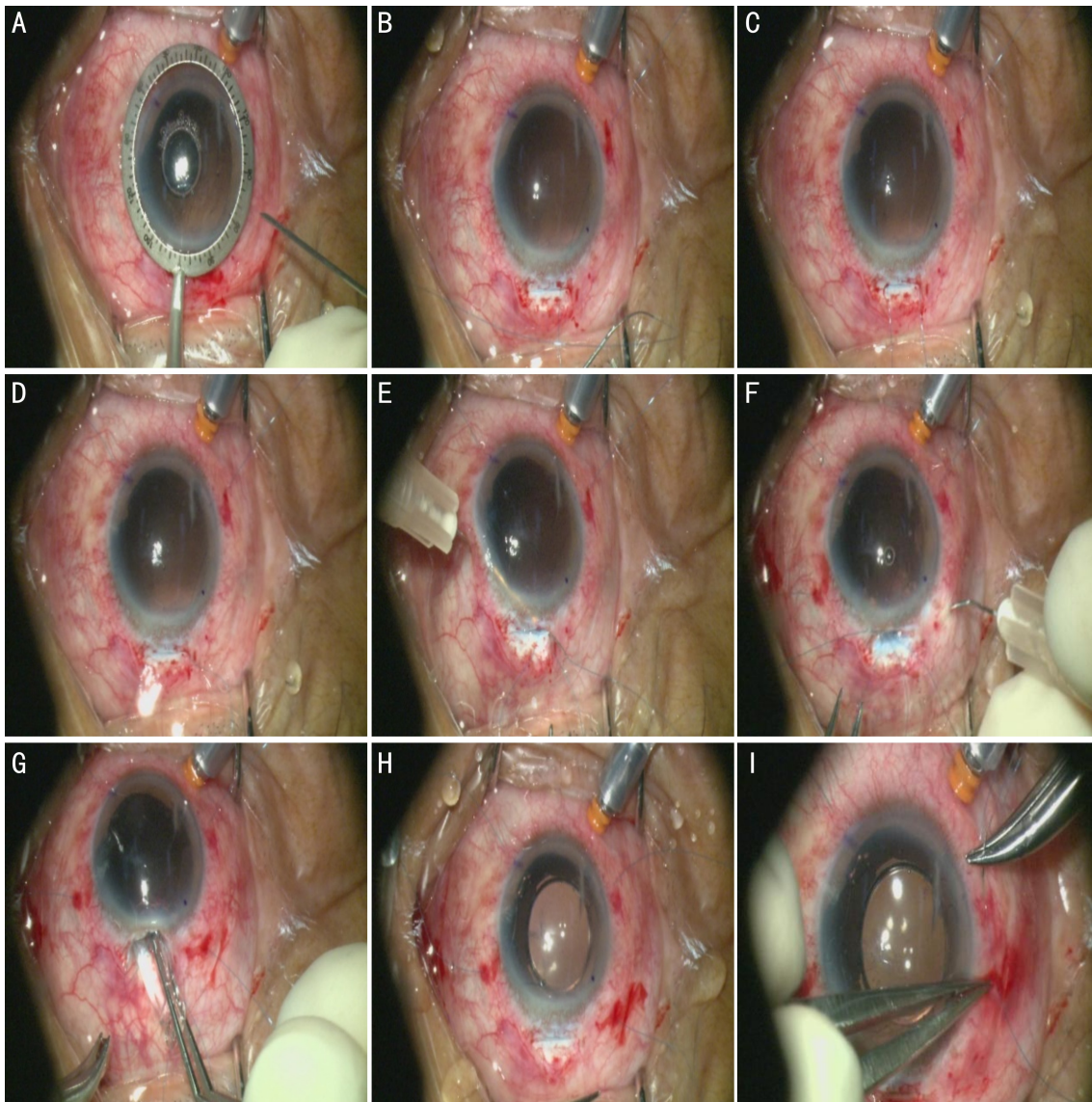


图1 手术步骤 A:角膜标记器标记2:00,4:00,8:00,10:00位;B:使用一条8-0聚丙烯不可吸收缝线自8:00位角膜缘后1.5mm睫状沟处穿入,30G针头与之对接于上方巩膜瓣处引出缝线;C:另一条8-0聚丙烯缝线自4:00位角膜缘后1.5mm睫状沟处穿入,30G针头与之对接于上方巩膜瓣处引出缝线;D:两条缝线分别穿过人工晶状体两襻;E:30G针头自2:00位角膜缘后1.5mm睫状沟处引出4:00位穿入2号缝线;F:30G针头自10:00位角膜缘后1.5mm睫状沟处引出8:00位穿入第1条缝线;G:将人工晶状体折叠后于上方巩膜隧道切口送入后房;H:调整人工晶状体位置至位正;I:2:00,4:00,8:00,10:00位缝线巩膜层间“Z”字形穿行5次。

10-0缝线进行巩膜固定时因缝线断裂可导致人工晶状体脱位<sup>[14-15]</sup>。术后15~54mo因缝线断裂而发生人工晶状体脱位的发生率约为3%<sup>[16]</sup>,术后5~8a发生率约为2%<sup>[17]</sup>,儿童中缝线断裂发生率更高,平均5.6a因缝线断裂而发生人工晶状体脱位的发生率为15%<sup>[14]</sup>,目前部分研究显示8-0聚丙烯缝线具有高抗拉及低降解率优势<sup>[18-19]</sup>,以往报道应用26~27G针头引线<sup>[3,8]</sup>,本研究应用8-0聚丙烯缝线固定并使用30G针头引线,具有更小巩膜穿刺口,术后低眼压发生率仅为3%,我们认为术后伤口闭合更佳。此外,缝线线结可能提供外源性细菌入侵眼内的途径,从而导致眼内炎<sup>[20-22]</sup>。为此,有学者制作三角形巩膜瓣,将线结埋藏于巩膜瓣下,存在问题是需制作巩膜瓣,若后续需青光眼手术有影响<sup>[4,16,23]</sup>。有研究显示巩膜层间Z字穿行5次即可固定<sup>[24-25]</sup>,本研究采用此方式,术后未发现缝线暴露。人工晶状体悬吊术中并发症主要与手术技术相关,术后并发症除内眼手术并发症外主要与缝线及缝

合技术相关,发生率约为10%~54%<sup>[26-27]</sup>。本研究对手术方式进行改良,未出现缝线脱落、缝线暴露、人工晶状体倾斜、移位及脱位。术中无并发症发生,术后低眼压2眼,高血压1眼、角膜水肿2眼,无前房积血、玻璃体积血、黄斑囊样水肿、角膜内皮失代偿发生,并发症发生率低。

综上所述,改良四点固定人工晶状体悬吊植入术对无晶状体眼患者手术效果确切,术后视觉质量显著提高,术中及术后并发症低。

#### 参考文献

- 1 Wagoner MD, Cox TA, Ariyasu RG, et al. Intraocular lens implantation in the absence of capsular support; a report by the American Academy of Ophthalmology ( Ophthalmic Technology Assessment ). *Ophthalmology* 2003;110:840-859
- 2 Foo VHX, Bong TSH, Tsai A, et al. 1 Year Surgical Outcomes and Safety of Combined Trans Pars Plana Vitrectomy with Iris Fixated Posterior Chamber Intraocular Lens for Subluxated Intraocular Lens and Cataracts. *Clin Ophthalmol* 2021;15:4049-4057

- 3 Shah YS, Zhu AY, Zafar SI, *et al.* Clinical Outcomes of Secondary Scleral - Sutured Foldable Hydrophilic Acrylic Intraocular Lens Placement by Trainees; A Single-Site Analysis. *Clin Ophthalmol* 2021; 15:783-790
- 4 Por YM, Lavin MJ. Techniques of intraocular lens suspension in the absence of capsular/zonular support. *Surv Ophthalmol* 2005; 50(5):429-462
- 5 邢晓杰, 汤欣, 宋慧, 等. 四种非球面人工晶状体植入术后倾斜和偏心的比较. *中华眼科杂志* 2010; 46(4):332-336
- 6 Fass ON, Herman WK. Four - point suture scleral fixation of a hydrophilic acrylic IOL in aphakic eyes with insufficient capsule support. *J Cataract Refract Surg* 2010; 36(6):991-996
- 7 Fass ON, Herman WK. Sutured intraocular lens placement in aphakic post-vitreotomy eyes via small-incision surgery. *J Cataract Refract Surg* 2009; 35(9):1492-1497
- 8 Shin JY, Choi SR, Jeon JH, *et al.* Temporary Haptic Externalization and Four - point Fixation of Intraocular Lens in Scleral Fixation to Enhance Stability. *Korean J Ophthalmol* 2018; 32(1):23-28
- 9 高春兰, 刘佳, 邹晓燕, 等. 四点固定后房型人工晶状体悬吊植入术在白内障手术中的治疗观察. *宁夏医科大学学报* 2019; 41(12):1268-1271
- 10 Teichmann KD, Teichmann IA. The torque and tilt gamble. *J Cataract Refract Surg* 1997; 23(3):413-418
- 11 Hayashi K, Hayashi H, Nakao F, *et al.* Intraocular lens tilt and decentration, anterior chamber depth, and refractive error after trans-scleral suture fixation surgery. *Ophthalmology* 1999; 106(5):878-882
- 12 Holladay JT. Evaluating the intraocular lens optic. *Surv Ophthalmol* 1986; 30(6):385-390
- 13 Tsai YY, Tseng SH. Transscleral fixation of foldable intraocular lens after pars plana lensectomy in eyes with a subluxated lens. *J Cataract Refract Surg* 1999; 25(5):722-724
- 14 Buckley EG. Safety of transscleral - sutured intraocular lenses in children. *J AAPOS* 2008; 12(5):431-439
- 15 Price MO, Price FW Jr, Werner L, *et al.* Late dislocation of scleral-sutured posterior chamber intraocular lenses. *J Cataract Refract Surg* 2005; 31(7):1320-1326
- 16 Bading G, Hillenkamp J, Sachs HG, *et al.* Long-term safety and functional outcome of combined pars plana vitrectomy and scleral-fixated sutured posterior chamber lens implantation. *Am J Ophthalmol* 2007; 144(3):371-377
- 17 Malta JB, Banitt M, Musch DC, *et al.* Long-term outcome of combined penetrating keratoplasty with scleral-sutured posterior chamber intraocular lens implantation. *Cornea* 2009; 28(7):741-746
- 18 John T, Tighe S, Hashem O, *et al.* New use of 8-0 polypropylene suture for four-point scleral fixation of secondary intraocular lenses. *J Cataract Refract Surg* 2018; 44:1421-1425
- 19 Mo B, Li SF. Novel use of an adjustable single 8-0 polypropylene suture of scleral fixation without conjunctival dissection. *BMC Ophthalmol* 2020; 20(1):304
- 20 Kang HM, Chung EJ. Late-onset *Citrobacter koseri* endophthalmitis with suture exposure after secondary intraocular lens implantation. *Korean J Ophthalmol* 2011; 25(4):285-288
- 21 Schechter RJ. Suture-wick endophthalmitis with sutured posterior chamber intraocular lenses. *J Cataract Refract Surg* 1990; 16(6):755-756
- 22 Heilskov T, Joondeph BC, Olsen KR, *et al.* Late endophthalmitis after transscleral fixation of a posterior chamber intraocular lens. *Arch Ophthalmol* 1989; 107(10):1427
- 23 Lewis JS. Sulcus fixation without flaps. *Ophthalmology* 1993; 100(9):1346-1350
- 24 Kir E, Kocaturk T, Dayanir V, *et al.* Prevention of suture exposure in transscleral intraocular lens fixation: an original technique. *Can J Ophthalmol* 2008; 43(6):707-711
- 25 Szurman P, Petermeier K, Aisenbrey S, *et al.* Z-suture: a new knotless technique for transscleral suture fixation of intraocular implants. *Br J Ophthalmol* 2010; 94(2):167-169
- 26 Agrawal S, Singh V, Gupta SK, *et al.* Transscleral fixation of closed loop haptic acrylic posterior chamber intraocular lens in aphakic nonvitrectomized eyes. *Indian J Ophthalmol* 2015; 63(8):649-653
- 27 McAllister AS, Hirst LW. Visual outcomes and complications of scleral-fixated posterior chamber intraocular lenses. *J Cataract Refract Surg* 2011; 37(7):1263-1269