

双眼慢性原发性闭角型青光眼术前房水中炎症因子的表达及其对预后的影响

马 严, 晏维玲, 杨卫华, 唐 莉, 蒋 沁, 曹国凡

引用: 马严, 晏维玲, 杨卫华, 等. 双眼慢性原发性闭角型青光眼术前房水中炎症因子的表达及其对预后的影响. 国际眼科杂志 2023;23(4):630-633

基金项目: 国家自然科学基金项目(No.81870679, 82070983); 江苏省卫生健康委面上项目(No.H2019084)

作者单位: (210029) 中国江苏省南京市, 南京医科大学附属眼科医院

作者简介: 马严, 在读博士研究生, 研究方向: 青光眼、眼底病。

通讯作者: 曹国凡, 毕业于南京医科大学, 博士, 副教授, 主任医师, 副院长, 研究方向: 青光眼、眼底病. caoguofan@163.com

收稿日期: 2022-07-26 修回日期: 2023-03-16

摘要

目的: 探讨慢性原发性闭角型青光眼(CPACG) 双眼先后行小梁切除术前房水中炎症因子的表达水平及其与术后滤过泡和眼压的相关性。

方法: 选取2021-09/12在南京医科大学附属眼科医院就诊并行小梁切除术的双眼CPACG患者15例30眼, 双眼手术间隔7d, 利用酶联免疫吸附试验(ELISA)分别检测双眼术前房水中单核细胞趋化蛋白-1(MCP-1)、白细胞介素-17(IL-17)、转化生长因子- β (TGF- β)和干扰素- γ (IFN- γ)的表达水平, 并于术后1mo评估眼压及滤过泡形态。

结果: 纳入患者第一眼术前房水中MCP-1、IL-17、TGF- β 和IFN- γ 的含量分别为 330.4 ± 46.2 、 357.3 ± 46.9 、 2347.5 ± 363.8 、 527.7 ± 101.6 pg/mL, 第二眼术前房水中MCP-1、IL-17、TGF- β 和IFN- γ 的含量分别为 298.2 ± 40.7 、 309.1 ± 53.5 、 1938.3 ± 426.0 、 628.2 ± 104.9 pg/mL, 双眼术前房水中炎症因子表达水平均有差异($P \leq 0.05$)。纳入患者双眼术前房水中IL-17、TGF- β 表达水平与术后1mo眼压、滤过泡高度均具有相关性($P < 0.05$)。

结论: CPACG患者第一眼术后第二眼房水中炎症因子的表达水平可能发生一定变化, 其中双眼术前房水中IL-17、TGF- β 的表达水平与术后眼压和滤过泡高度具有一定的相关性。

关键词: 慢性闭角型青光眼; 房水检测; 炎症因子; 小梁切除术; 眼压; 滤过泡

DOI: 10.3980/j.issn.1672-5123.2023.4.19

Expressions of inflammatory factors of aqueous humor before the surgery of chronic primary angle - closure glaucoma and its influence on prognosis

Yan Ma, Wei-Ling Yan, Wei-Hua Yang, Li Tang, Qin Jiang, Guo-Fan Cao

Foundation items: National Natural Science Foundation of China (No.81870679, 82070983); Research Grants of Jiangsu Provincial

Health Commission (No.H2019084)

The Affiliated Eye Hospital of Nanjing Medical University, Nanjing 210029, Jiangsu Province, China

Correspondence to: Guo-Fan Cao. The Affiliated Eye Hospital of Nanjing Medical University, Nanjing 210029, Jiangsu Province, China. caoguofan@163.com

Received: 2022-07-26 Accepted: 2023-03-16

Abstract

• AIM: To investigate the expression level of inflammatory factors of aqueous humor before trabeculectomy in binocular chronic primary angle - closure glaucoma (CPACG) and its correlation with postoperative filtration bleb and intraocular pressure.

• METHODS: A total of 15 cases (30 eyes) with binocular CPACG who admitted to the Affiliated Eye Hospital of Nanjing Medical University from September to December 2021 and received trabeculectomy were selected. The surgery interval between two eyes was 7d, and the preoperative expression levels of monocyte chemoattractant protein - 1 (MCP - 1), interleukin - 17 (IL-17), transforming growth factor - β (TGF - β), and interferon - γ (IFN - γ) of the aqueous humor in both eyes were respectively detected by enzyme - linked immunosorbent assay (ELISA). Furthermore, the intraocular pressure (IOP) and the morphology of filtering blebs at 1mo after surgery were measured.

• RESULTS: The concentrations of MCP - 1, IL - 17, TGF - β , and IFN - γ in aqueous humor from the first eye before surgery were 330.4 ± 46.2 , 357.3 ± 46.9 , 2347.5 ± 363.8 and 527.7 ± 101.6 pg/mL respectively, and those concentrations in aqueous humor from the fellow eye were 298.2 ± 40.7 , 309.1 ± 53.5 , 1938.3 ± 426.0 and 628.2 ± 104.9 pg/mL respectively. The preoperative expression levels of inflammatory factors of aqueous humor in both eyes were statistically significant ($P \leq 0.05$). Furthermore, the expression levels of IL-17 and TGF- β in the aqueous humor of patients with CPACG correlated with IOP and the height of filtering blebs at 1mo after surgery ($P < 0.05$).

• CONCLUSION: There may be changes in the expression levels of inflammatory factors of aqueous humor in the fellow eye after surgery of the first eye. Moreover, the preoperative expression level of IL - 17 and TGF - β in aqueous humor possibly related to postoperative IOP and the height of filtering bleb.

• KEYWORDS: chronic angle-closure glaucoma; aqueous humor detection; inflammatory factors; trabeculectomy; intraocular pressure; filtering bleb

Citation: Ma Y, Yan WL, Yang WH, et al. Expressions of inflammatory factors of aqueous humor before the surgery of chronic primary angle-closure glaucoma and its influence on prognosis. *Guoji Yanke Zazhi(Int Eye Sci)* 2023;23(4):630-633

0 引言

慢性原发性闭角型青光眼 (CPACG) 是由于虹膜-小梁黏连导致房角慢性闭合和房水流出减少而导致眼压升高进而引起视神经损害和视觉功能丧失的疾病,其发病机制尚不完全明确^[1]。近年来,随着精准医学的快速发展,眼内液检测为青光眼的诊疗提供了重要依据,越来越多研究表明免疫炎症因素在青光眼的发病机制及预后中起到重要作用^[2]。研究发现,青光眼患者持续的神经元丧失和视野进行性缺损不仅与压力介导的机械损伤,还与炎症免疫激活有关,眼压升高导致病理生理应激损伤视神经,随后引发继发性免疫或自身免疫反应,最终导致视网膜神经节细胞 (RGC) 和轴突损伤^[3-5]。青光眼小梁切除术是青光眼治疗最有效的方式,但结膜瘢痕化造成的滤过通道阻塞等问题仍然是提高手术成功率的主要障碍,炎症因子如血管内皮生长因子 (VEGF)、转化生长因子- β (TGF- β) 等是常见的致瘢痕化因子,是导致滤过通道阻塞的重要因素^[6-7]。既往研究表明,第一眼手术可能会造成第二眼眼内炎症因子改变,从而导致第二眼手术疼痛增加^[8]。因此,本研究通过检测 CPACG 患者双眼术前房水中单核细胞趋化蛋白-1 (MCP-1)、白细胞介素-17 (IL-17)、TGF- β 和干扰素- γ (IFN- γ) 含量,从免疫角度分析 CPACG 小梁切除术第二眼疼痛、纤维化及交感性葡萄膜炎相关炎症因子的炎症状态,分析炎症因子对小梁切除术后预后情况的影响,为双眼小梁切除术的预后判断提供参考。

1 对象和方法

1.1 对象 前瞻性研究。纳入 2021-09/12 在南京医科大学附属眼科医院连续就诊的双眼 CPACG 患者 15 例 30 眼,其中男 10 例,女 5 例,平均年龄 54.9 ± 17.8 岁。纳入标准:(1) CPACG 的诊断根据《我国原发性青光眼诊断和治疗专家共识》中相关诊断标准^[9];(2) 所有患者双眼均顺利完成现代复合小梁切除术,双眼手术间隔 7d,手术均由同一名医生主刀。排除标准:(1) 合并有其他眼部疾病如葡萄膜炎等,既往有眼部外伤史、眼内手术史;(2) 合并糖尿病、全身感染性疾病、自身免疫性疾病等其他全身性疾病;(3) 房水量不足 $50 \mu\text{L}$ 及临床资料不完整者。本研究经南京医科大学附属眼科医院伦理委员会批准,遵循《赫尔辛基宣言》原则,所有患者均自愿参加本研究并签署知情同意书。

1.2 方法

1.2.1 房水收集 所有患者均在第一眼小梁切除术后 7d 行第二眼小梁切除术,每只眼均分别于该眼术前取房水。操作流程:眼睑及周围皮肤清洁,结膜囊内消毒后以 26G 注射器针头行前房穿刺,5 点钟方向进针,针尖朝向 7 点钟方向,缓缓抽取 $50 \sim 100 \mu\text{L}$ 房水。收集过程中避免血液和其他液体混入,避免破坏血-房水屏障。取出房水后迅

速转移至 1.5 mL 无菌 Eppendorf 管中,放入 -80°C 超低温冰箱中避光保存直至检测。

1.2.2 房水中细胞因子检测 本研究采用人 MCP-1 ELISA 试剂盒、IL-17 ELISA 试剂盒、TGF- β ELISA 试剂盒、IFN- γ ELISA 试剂盒均购自上海酶联生物。操作步骤严格按照试剂盒说明书进行。主要步骤:房水常温解冻,离心后取上清液加入 96 孔板,将包被好的抗体稀释后加入 96 孔板,将样品和标准品对应微孔按序编号,并记录标准孔和样品孔所在位置,封住反应孔,室温孵育 $2 \sim 4 \text{ h}$,磷酸缓冲液 (PBST) 洗板 5 次,甩干;在各孔中加入酶标试剂 $50 \mu\text{L}$,用封板胶纸封住反应孔, 37°C 温育 30 min ,再用稀释好的洗涤液洗板 5 次,甩干;PBST 清洗后加入显影液,室温下反应 $5 \sim 15 \text{ min}$ 。采用酶标仪在 450 nm 处测定吸光度值,并根据标准孔浓度和吸光度 (OD) 值绘制标准曲线,计算样本中 MCP-1、IL-17、TGF- β 和 IFN- γ 的浓度。

1.2.3 眼压测量 所有患者均于术后 1mo 采用非接触眼压计测量并记录眼压。嘱取坐位,注视测压头内的绿色注视等,保持放松、不眨眼睛,连续测量 3 次,取平均值。

1.2.4 滤过泡分级 所有患者均于术眼术后 1mo 通过裂隙灯检查行滤过泡形态观察和量化。采用 Indiana 滤过泡分级法^[10],在裂隙灯下将滤过泡与标准图片进行对比,将滤过泡高度分为 4 级:0 级 (H0,平坦滤过泡,无肉眼可见隆起)、1 级 (H1,滤过泡低度隆起)、2 级 (H2,滤过泡中度隆起)、3 级 (H3,滤过泡高度隆起);将滤过泡范围分为 4 级:0 级 (E0,没有可见滤过泡,范围不足 1 个钟点)、1 级 (E1,1 个钟点 \leq 滤过泡范围 < 2 个钟点)、2 级 (E2,2 个钟点 \leq 滤过泡范围 < 4 个钟点)、3 级 (E3,滤过泡范围 ≥ 4 个钟点)。

统计学分析:采用 SPSS 26.0 统计学软件进行数据分析。采用 Graphpad Prism 8 软件作图。计量资料采用均数 \pm 标准差 ($\bar{x} \pm s$) 表示,双眼间比较采用配对样本 t 检验。相关性分析采用 Pearson 和 Spearman 相关性分析法。 $P \leq 0.05$ 表示差异具有统计学意义。

2 结果

2.1 术前房水中细胞因子含量 纳入患者第一眼术前房水中 MCP-1、IL-17、TGF- β 和 IFN- γ 的含量分别为 330.4 ± 46.2 、 357.3 ± 46.9 、 2347.5 ± 363.8 、 $527.7 \pm 101.6 \text{ pg/mL}$,第二眼术前房水中 MCP-1、IL-17、TGF- β 和 IFN- γ 的含量分别为 298.2 ± 40.7 、 309.1 ± 53.5 、 1938.3 ± 426.0 、 $628.2 \pm 104.9 \text{ pg/mL}$,差异有统计学意义 ($t = 2.147$ 、 3.039 、 2.752 、 -2.698 , $P = 0.050$ 、 0.009 、 0.016 、 0.017)。

2.2 术后眼压和滤过泡形态 纳入患者第一眼术后 1mo 眼压均值为 $17 \pm 2.54 \text{ mmHg}$,第二眼术后 1mo 眼压均值为 $14.9 \pm 2.63 \text{ mmHg}$,差异具有统计学意义 ($t = 0.467$, $P = 0.028$)。纳入患者第一眼和第二眼术后 1mo 滤过泡高度分别为 1.73 ± 0.70 、 2.10 ± 0.74 级,滤过泡范围分别为 1.73 ± 0.70 、 2.20 ± 0.56 级,差异均无统计学意义 ($P > 0.05$)。

2.3 术前房水中细胞因子含量与术后眼压的相关性 Pearson 相关性分析显示,纳入患者术前双眼房水中 IL-17、TGF- β 与术后 1mo 眼压具有明显相关性 ($r = 0.450$, $P = 0.013$; $r = 0.382$, $P = 0.037$),而 MCP-1 和 IFN- γ 与术后 1mo 眼压均无显著相关性 ($r = -0.04$, $P = 0.983$; $r = -0.147$, $P = 0.440$),见图 1。

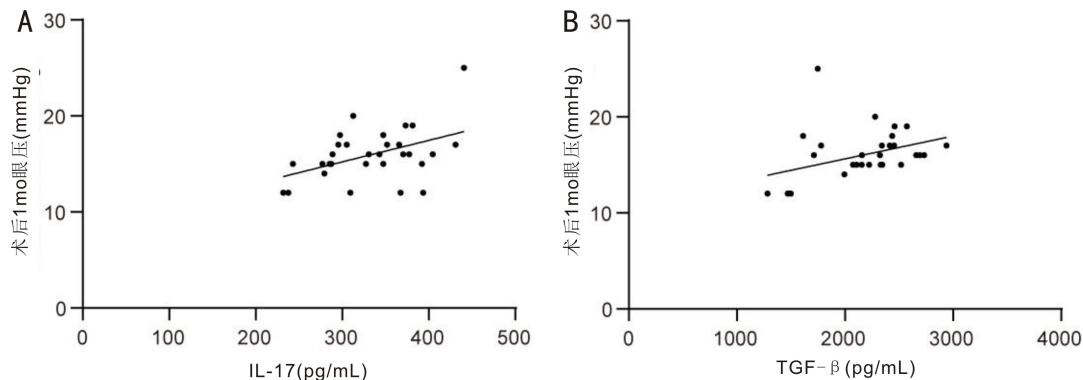


图1 纳入患者术前双眼房水中细胞因子含量与术后1mo眼压的相关性散点图 A:IL-17与眼压的相关性;B:TGF-β与眼压的相关性。

2.4 术前房水中细胞因子含量与术后滤过泡形态的相关性 Spearman相关性分析显示,纳入患者术前双眼房水中MCP-1、IL-17、TGF-β与术后1mo滤过泡高度均具有明显相关性($r_s = -0.364, P = 0.048$; $r_s = -0.408, P = 0.025$; $r_s = -0.434, P = 0.017$),但与术后1mo滤过泡范围均无明显相关性($r_s = -0.105, P = 0.581$; $r_s = -0.204, P = 0.280$; $r_s = -0.337, P = 0.069$),而IFN-γ与术后1mo滤过泡高度和范围均无显著相关性($r_s = -0.059, P = 0.759$; $r_s = -0.033, P = 0.862$)。

3 讨论

CPACG是由于虹膜-小梁黏连导致房角慢性闭合和房水流出减少而导致眼压升高进而引起视神经损害和视觉功能丧失的疾病^[11]。研究表明,青光眼受多种基因相互作用和多种环境因素交错影响,患者持续的神经元丧失和视野恶化可能不仅与压力介导的机械损伤有关,还与炎症免疫激活有关^[3-5]。Duvessh等^[12]将CPACG患者和白内障患者房水中细胞因子和生长因子的水平进行比较,结果发现CPACG患者房水趋化因子、巨噬细胞炎症蛋白-1β(MIP-1β)和干扰素γ诱导蛋白-10(IP-10)水平显著增高,而肿瘤坏死因子-α(TNF-α)、IL-5、IL-9、IL-17和粒细胞-巨噬细胞集落刺激因子(GM-CSF)水平降低。同样,Zhang等^[13]在CPACG患者房水中发现促炎介质如IL-1家族谱细胞因子IL-36、IL-37和IL-38等,表明炎症细胞因子在CPACG的发生、发展过程中可能发挥一定作用。

青光眼小梁切除术是青光眼治疗最有效的方式,然而滤过泡瘢痕化是手术失败的最主要因素,虽然术后配合滤过泡按摩可在一定程度上缓解瘢痕化的进展,但不能从根本上抑制其进程。研究表明,炎症因子如VEGF、TGF-β等常见的致瘢痕化因子导致滤过通道阻塞是提高手术成功率的主要障碍。此外,小梁切除术作为一种内眼手术,可能会引起术中、术后疼痛及第二眼交感性葡萄膜炎的发生^[6-7]。分析青光眼小梁切除术对侧眼疼痛、纤维化及交感性葡萄膜炎相关炎症因子的炎症状态,评估青光眼患者第一眼小梁切除术后第二眼的炎症状态,可为双眼青光眼小梁切除术的预后判断和第二眼手术择期提供一定的参考。本研究通过检测双眼小梁切除术前炎症因子水平及其与术后眼压和滤过泡形态的相关性,探索免疫炎症因素对青光眼手术效果及预后的影响。

MCP-1是一种疼痛相关的细胞因子,是CC趋化因子家族的成员,对单核巨噬细胞具有特异性趋化激活作用,广泛参与疼痛、慢性炎症、机体防御及抗肿瘤等病理生理过程^[14]。Zhu等^[8]对白内障患者房水炎症因子检测发现,MCP-1作为一种疼痛相关炎症趋化因子在第一眼白内障手术后第二眼房水中的表达显著增加,导致第二眼手术时疼痛程度增加,分析可能引起了第二眼交感性葡萄膜炎的发生。本研究结果显示,第一眼小梁切除术后第二眼MCP-1表达水平降低,但双眼术前房水中MCP-1表达水平与术后1mo滤过泡高度呈负相关性。由于本研究样本量较少,关于MCP-1在青光眼小梁切除术后后的变化情况尚需加大样本量进一步研究。

TGF-β是一种纤维化相关炎症因子,既抑制肌成纤维细胞的凋亡,又促进成纤维细胞收缩、增殖和迁移,诱导成纤维细胞转化为肌成纤维细胞,导致纤维化及瘢痕形成,在细胞增殖、伤口愈合、免疫反应等细胞进程中发挥重要作用^[15-17]。在青光眼中,TGF-β2促进细胞外基质堆积可引起小梁网结构改变,且TGF-β的表达水平与小梁切除术后滤过泡瘢痕化有关,而降低TGF-β2水平有助于防止小梁网衰老^[15,18]。本研究结果显示,第一眼青光眼小梁切除术后第二眼TGF-β表达水平降低。因此,双眼青光眼小梁切除术时第一眼手术可能造成第二眼炎症状态的改变,激发了全身免疫炎症系统改变,而常规小梁切除术前术后抗炎、激素和散瞳等药物的使用对TGF-β表达水平也有极大影响。此外,本研究发现,术前房水TGF-β水平与小梁切除术后眼压、滤过泡高度具有显著相关性,故围手术期间针对TGF-β水平的有效干预措施可能影响青光眼小梁切除术后效果。

IL-17与IFN-γ是两种常见的交感性眼炎相关细胞因子,在自身炎症性和自身免疫性葡萄膜炎发病机制中发挥重要作用,可能使交感性葡萄膜炎处于持续免疫激活状态,从而导致交感性眼炎的发生和迁延不愈^[19-20]。Th17细胞的特征性细胞因子为IL-17,具有强大的招募中性粒细胞的功能及促进多种细胞释放炎症因子的作用^[21]。IL-17是调节黏膜免疫的重要细胞因子,其反应失调可导致破坏性自身免疫和组织炎症,在自身炎症和自身免疫反应中发挥重要作用。在自身炎症性和自身免疫性葡萄膜炎中Th17细胞及其特征性细胞因子IL-17、IL-23/IL-17信号通路的激活在疾病的发生和发展中起关键作用^[19]。

目前,阻断 IL-23/IL-17 途径的药物已经在初步研究中用于葡萄膜炎的治疗^[19]。IFN- γ 是 Th1 细胞的标志性细胞因子,Th1 细胞产生 IL-2、IFN- γ 和 TNF- α ,可激活巨噬细胞,并与特异性自身免疫性疾病的发病机制有关。本研究结果显示,第一眼青光眼小梁切除术后第二眼房水中 IL-17 表达显著降低,IFN- γ 反而升高,表明第一眼小梁切除术后第二眼房水炎症状态发生改变。然而 IL-17 和 IFN- γ 同为交感性葡萄膜炎相关炎症因子,在青光眼患者房水中表达及手术后对侧眼的表达水平截然相反。此外,相关性分析发现,双眼术前房水中 IL-17 与小梁切除术后 1mo 眼压有显著相关性,而 IFN- γ 与术后 1mo 眼压无明显相关性,分析可能的原因是激活不同的炎症机制,且手术前后常规药物使用也可能对炎症因子水平造成一定影响。

综上所述,本研究发现,CPACG 双眼先后行小梁切除术前房水中 IL-17 和 TGF- β 的表达水平具有显著差异,且与术后眼压水平和滤过泡高度具有相关性,提示第一眼小梁切除术后第二眼房水炎症状态可能发生改变且影响其预后效果。然而,本研究具有一定的局限性:(1) 由于传统的 ELISA 试验本身具有一定的局限性,且房水样本量有限,本研究仅检测了 MCP-1、IL-17、TGF- β 和 IFN- γ 的含量,对其他炎症因子含量未做进一步检测;(2) 本研究纳入的样本量偏小,青光眼小梁切除术常规抗炎药物、激素类药物等的使用也影响了炎症因子的准确评估。未来会增加样本量,检测双眼青光眼手术第一眼和第二眼多种细胞因子的表达规律,探索炎症因子在青光眼发病机制及术后预后中的作用。

参考文献

- 1 Dave SD, Meyer JJ. Chronic closed angle glaucoma. Treasure Island (FL): StatPearls 2022
- 2 Hubens WHG, Mohren RJC, Liesenborghs I, et al. The aqueous humor proteome of primary open angle glaucoma: an extensive review. *Exp Eye Res* 2020; 197: 108077
- 3 Yao F, Peng JJ, Zhang ED, et al. Pathologically high intraocular pressure disturbs normal iron homeostasis and leads to retinal ganglion cell ferroptosis in glaucoma. *Cell Death Differ* 2023; 30(1): 69-81
- 4 Hurley DJ, Normile C, Irnaten M, et al. The intertwined roles of oxidative stress and endoplasmic reticulum stress in glaucoma. *Antioxidants (Basel)* 2022; 11(5): 886
- 5 Chen HH, Cho KS, Khanh Vu THK, et al. Commensal microflora-induced T cell responses mediate progressive neurodegeneration in glaucoma. *Nat Commun* 2018; 9(1): 3209
- 6 Gasch AT, Foster CS, Grosskreutz CL, et al. Postoperative sympathetic ophthalmia. *Int Ophthalmol Clin* 2000; 40(1): 69-84

- 7 Cheng WS, Chen CL, Chen JT, et al. AR12286 alleviates TGF- β -related myofibroblast transdifferentiation and reduces fibrosis after glaucoma filtration surgery. *Molecules* 2020; 25(19): 4422
- 8 Zhu XJ, Wolff D, Zhang KK, et al. Molecular inflammation in the contralateral eye after cataract surgery in the first eye. *Invest Ophthalmol Vis Sci* 2015; 56(9): 5566-5573
- 9 中华医学会眼科学分会青光眼学组. 我国原发性青光眼诊断和治疗专家共识(2014年). *中华眼科杂志* 2014; 50(5): 382-383
- 10 Cantor LB, Mantravadi A, WuDunn D, et al. Morphologic classification of filtering blebs after glaucoma filtration surgery: the Indiana Bleb Appearance Grading Scale. *J Glaucoma* 2003; 12(3): 266-271
- 11 雷代坤, 易湘龙, 董晓云, 等. 复合式小梁切除加前房注射过滤空气治疗原发性慢性闭角型青光眼. *国际眼科杂志* 2020; 20(6): 960-965
- 12 Duvess R, Puthuran G, Srinivasan K, et al. Multiplex cytokine analysis of aqueous humor from the patients with chronic primary angle closure glaucoma. *Curr Eye Res* 2017; 42(12): 1608-1613
- 13 Zhang JL, Song XY, Chen YY, et al. Novel inflammatory cytokines (IL-36, 37, 38) in the aqueous humor from patients with chronic primary angle closure glaucoma. *Int Immunopharmacol* 2019; 71: 164-168
- 14 Inoue T, Kawaji T, Tanihara H. Monocyte chemotactic protein-1 level in the aqueous humour as a prognostic factor for the outcome of trabeculectomy. *Clin Exp Ophthalmol* 2014; 42(4): 334-341
- 15 Nettesheim A, Shim MS, Hirt J, et al. Transcriptome analysis reveals autophagy as regulator of TGF β /Smad-induced fibrogenesis in trabecular meshwork cells. *Sci Rep* 2019; 9(1): 16092
- 16 Cvenkel B, Kopitar AN, Ihan A. Inflammatory molecules in aqueous humour and on ocular surface and glaucoma surgery outcome. *Mediators Inflamm* 2010; 2010: 939602
- 17 Seong GJ, Hong SM, Jung SA, et al. TGF-beta-induced interleukin-6 participates in transdifferentiation of human tenon's fibroblasts to myofibroblasts. *Mol Vis* 2009; 15: 2123-2128
- 18 Gajda-Derylo B, Stahnke T, Struckmann S, et al. Comparison of cytokine/chemokine levels in aqueous humor of primary open-angle glaucoma patients with positive or negative outcome following trabeculectomy. *Biosci Rep* 2019; 39(5): BSR20181894
- 19 Zhong ZY, Su GN, Kijlstra A, et al. Activation of the interleukin-23/interleukin-17 signalling pathway in autoinflammatory and autoimmune uveitis. *Prog Retin Eye Res* 2021; 80: 100866
- 20 Liu XL, Yang PZ, Lin XM, et al. Inhibitory effect of Cyclosporin A and corticosteroids on the production of IFN- γ and IL-17 by T cells in Vogt-Koyanagi-Harada syndrome. *Clin Immunol* 2009; 131(2): 333-342
- 21 Bettelli E, Oukka M, Kuchroo VK. T(H)-17 cells in the circle of immunity and autoimmunity. *Nat Immunol* 2007; 8(4): 345-350