

超高度近视有晶状体眼后房屈光晶状体植入术后拱高的影响因素分析

郑丹, 蒋海翔, 张可, 吴胜望

引用: 郑丹, 蒋海翔, 张可, 等. 超高度近视有晶状体眼后房屈光晶状体植入术后拱高的影响因素分析. 国际眼科杂志 2023; 23(10):1718-1722

作者单位: (710000) 中国陕西省西安市, 西安新城海翔眼科医院
作者简介: 郑丹, 毕业于天津医科大学, 硕士, 主治医师, 研究方向: 眼表疾病、眼视光学、屈光手术。

通讯作者: 蒋海翔, 毕业于武汉大学, 副主任医师, 研究方向: 眼表疾病、眼视光学、屈光手术. hxiangyanke@163.com

收稿日期: 2023-05-18 修回日期: 2023-08-30

摘要

目的: 探讨超高度近视有晶状体眼后房屈光晶状体植入术后拱高的影响因素。

方法: 回顾性病例研究。选取 2019-01/2021-01 于我院行 PC-PRL 植入术的超高度近视患者 40 例 77 眼。术后随访至少 2a, 评估裸眼视力 (UCVA)、最佳矫正视力 (BCVA) 和中央前房深度 (ACD)、前房容积 (ACV)、前房角 (ACA)、晶状体厚度及术后拱高等眼前节参数, 分析术后拱高的影响因素。

结果: PC-PRL 植入术后纳入患者 UCVA 和 BCVA 均较术前显著改善 ($P < 0.001$), 术后 2a 平均安全指数 (术后 BCVA/术前 BCVA) 为 1.36 ± 0.32 , 平均有效指数 (术后 UCVA/术前 BCVA) 为 1.23 ± 0.31 。术后 2a 拱高与术前 ACD、术前 ACV、术前 ACA 及晶状体厚度均具有一定的相关性, 其中术前 ACV 和晶状体厚度对术后 2a 拱高具有显著影响。

结论: 超高度近视 PC-PRL 植入术安全有效, 可显著改善视力, 术前 ACV 和晶状体厚度是影响术后拱高的重要因素。

关键词: 超高度近视; 有晶状体眼后房屈光晶状体; 拱高; 前房深度; 晶状体厚度

DOI: 10.3980/j.issn.1672-5123.2023.10.22

Analysis of the influencing factors of vault after the implantation of posterior chamber-phakic refractive lens for patients with super high myopia

Dan Zheng, Hai-Xiang Jiang, Ke Zhang, Sheng-Wang Wu

Haixiang Eye Hospital, Xincheng District, Xi'an 710000, Shaanxi Province, China

Correspondence to: Hai-Xiang Jiang. Haixiang Eye Hospital, Xincheng District, Xi'an 710000, Shaanxi Province, China. hxiangyanke@163.com

Received: 2023-05-18 Accepted: 2023-08-30

Abstract

• AIM: To investigate the influencing factors of vault after the posterior chamber phakic refractive lens (PC-PRL) implantation for patients with super high myopia.

• METHODS: Retrospective case study. A total of 40 patients with super high myopia (77 eyes) who underwent PC-PRL implantation in the Haixiang Eye Hospital from January 2019 to January 2021 were selected. They were followed up for at least 2a, postoperative anterior segment parameters, such as the uncorrected visual acuity (UCVA), best corrected visual acuity (BCVA), central anterior chamber depth (ACD), anterior chamber volume (ACV), anterior chamber angle (ACA), lens thickness and vault were evaluated, and then the influencing factors of postoperative vault were analyzed.

• RESULTS: The UCVA and BCVA of the patients significantly improved after PC-PRL implantation ($P < 0.001$). Average safety index (postoperative BCVA/preoperative BCVA) was 1.36 ± 0.32 , and average effective index (postoperative UCVA/preoperative BCVA) was 1.23 ± 0.31 in 2a after surgery. The vault in 2a after surgery was correlated with preoperative ACD, ACV, ACA and lens thickness, and the preoperative ACV and lens thickness had significant impact on vault in 2a after surgery.

• CONCLUSIONS: The PC-PRL implantation is safe and effective in super high myopia, and it can significantly improve visual acuity. Furthermore, preoperative ACV and lens thickness are important influencing factors of postoperative vault.

• KEYWORDS: super high myopia; posterior chamber-phakic refractive lens (PC-PRL); vault; anterior chamber depth; lens thickness

Citation: Zheng D, Jiang HX, Zhang K, et al. Analysis of the influencing factors of vault after the implantation of posterior chamber-phakic refractive lens for patients with super high myopia. *Guoji Yanke Zazhi (Int Eye Sci)* 2023; 23(10):1718-1722

0 引言

目前临床上手术矫正近视的常用方法有角膜屈光手术和眼内屈光手术等。对于高度近视、超高度近视患者无法行角膜激光手术, 有晶状体眼后房型人工晶状体

(posterior chamber intraocular lens, pIOL) 植入术已成为很多超高度近视患者的选择^[1-3]。有晶状体眼后房屈光晶状体 (posterior chamber -phakic refractive lens, PC-PRL) 是一种悬浮型 pIOL, 比重 0.99 ± 0.01 , 理论上可以“悬浮”在房水中, 与自身晶状体保持一定距离, 该距离被称为拱高, 即人工晶状体 (intraocular lens, IOL) 后表面至自身晶状体前表面的距离。拱高异常导致青光眼、葡萄膜炎、前囊膜下晶状体混浊^[4]、角膜内皮代偿失调^[5]等并发症的风险明显升高。PC-PRL 植入术后, 拱高和预期不可避免的会有偏差, 然而, 很少有研究关注 PC-PRL 植入术后眼前节参数与拱高之间的相关性。本研究旨在观察超高度近视 PC-PRL 植入术后 2a 拱高的变化及眼前节参数对拱高的影响。

1 对象和方法

1.1 对象

回顾性病例研究。选取 2019-01/2021-01 于西安新城海翔眼科医院行 PC-PRL 植入术的超高度近视患者 40 例 77 眼。纳入标准: (1) 年龄 20~50 岁; (2) 球镜度数 $-10.00 \sim -30.00D$; (3) 前房深度 (anterior chamber depth, ACD) $\geq 2.5mm$; (4) 角膜横径白-白值 (white-to-white, W-T-W) $\geq 10.3mm$; (5) 术前近 2a 内屈光度数变化 $< 1.00D$; (6) 角膜内皮细胞密度 (endothelial cell density, ECD) $\geq 2000cell/mm^2$; (7) 既往无其他眼部疾病。排除标准: (1) 眼部有活动性感染或炎性反应; (2) 重度干眼; (3) 合并严重的眼底病及未控制的青光眼; (4) 患有先天性眼部发育异常、眼外伤、虹膜睫状体炎等眼部疾病; (5) 患有糖尿病、高血压、结缔组织疾病、自身免疫性疾病等全身系统性疾病。本研究经医院伦理委员会批准, 符合医学伦理学有关标准和要求, 所有患者术前均对手术方案知情同意并签署知情同意书。

1.2 方法

1.2.1 术前检查

术前所有患者均采用国际标准视力表检测裸眼视力 (uncorrected visual acuity, UCVA)、最佳矫正视力 (best corrected visual acuity, BCVA), 并进行综合验光, 采用非接触式眼压计测量眼压 (intraocular pressure, IOP), 采用 Pentacam HR 测量前房深度 (ACD)、角膜厚度、角膜横径 (W-T-W)、前房体积 (anterior chamber volume, ACV) 和前房角 (anterior chamber angle, ACA), 采用非接触式镜面显微镜 (SP-2000P) 检测 ECD, 采用光学生物测量仪 (IOL Master 700) 检测晶状体厚度, 采用超声生物显微镜 (ultrasound biomicroscopy, UBM) 观察房角结构, 并进行裂隙灯检查、眼底检查等。

1.2.2 PC-PRL 型号选择

根据 W-T-W 选择人工晶状体的型号, $W-T-W \leq 11.1mm$, 选择 BK108 (镜片直径为 $10.8mm$), $W-T-W > 11.1mm$, 选择 BK113 (镜片直径为 $11.3mm$), 人工晶状体度数根据验光得出的等效球镜 (spherical equivalent, SE) 进行选择, 医生可根据患者的情况预留或不预留一定的屈光度数。

1.2.3 手术方法

术前 2wk, 纳入患者术眼均行 YAG 激光虹膜周切术。术前 3d 使用左氧氟沙星滴眼液, 每日 4 次。术前 1h 使用复方托吡卡胺滴眼液散瞳 3~4 次。手术均由同一手术医生执行。采用盐酸丙美卡因表面麻醉 3 次, 常规消毒铺巾, 开睑器开睑, 用少量黏弹剂润滑推注器和镜片接触部位, 装载镜片后轻推至推注器内, 选择角膜曲率较高的位置做透明角膜切口, 角膜散光度数大的在透明角膜切口对侧做弧形角膜切开, 用推注器将 PC-PRL 从切

口缓慢推入前房并随时调整保证其前表面向上, PC-PRL 弹开注入适量黏弹剂, 用调位钩适当调整直至其位于正确的后房位置, 平衡盐溶液冲洗置换出黏弹剂, 水密切口, 术毕使用妥布霉素地塞米松滴眼液点眼。术后术眼局部持续抗生素抗感染及对症治疗。

1.2.4 观察指标

术后随访至少 2a, 评估 UCVA、BCVA、IOP、ECD 和眼前段参数, 并使用 Pentacam 设备附带的图像分析软件程序测量拱高。

统计学分析: 使用 SPSS 25.0 软件进行统计分析。符合正态分布的计量资料以均数 \pm 标准差 ($\bar{x} \pm s$) 表示, 手术前后多个时间点比较采用重复测量方差分析, 进一步两两比较采用 LSD-*t* 检验; 非正态分布的计量资料采用中位数 (四分位间距) [$M(P_{25}, P_{75})$] 表示, 术后不同时间点比较采用 Wilcoxon 符号秩检验。相关性分析采用 Spearman 相关分析法。利用多元线性回归分析术后拱高的影响因素。 $P < 0.05$ 为差异有统计学意义。

2 结果

2.1 手术情况

纳入患者 40 例 77 眼均顺利行 PC-PRL 植入术, 随访期间未发现感染、出血、角膜内皮失代偿、白内障、继发性青光眼、葡萄膜炎、黄斑水肿、视网膜脱离、PC-PRL 偏心或脱位等严重并发症。

2.2 手术前后眼部参数

纳入患者 W-T-W 为 $11.63 \pm 0.42mm$, 晶状体厚度为 $3.64 \pm 0.38mm$, 手术前后各眼部参数比较, 除 IOP 外差异均有统计学意义 ($P < 0.001$), 见表 1。纳入患者术前, 术后 3mo, 2a ACD、ACA 比较, 差异均有统计学意义 ($P < 0.05$); 术后 3mo, 2a ACV 与术前比较, 差异均有统计学意义 ($P < 0.05$), 但术后 3mo, 2a ACV 比较, 差异无统计学意义 ($P > 0.05$)。纳入患者术后 3mo, 2a ECD 均较术前减少 ($P < 0.05$), 且术后 2a ECD 较术后 3mo 减少 ($P < 0.05$), 术后 3mo, 2a ECD 较术前平均丢失 182.72 ± 200.90 、 $301 \pm 196cell/mm^2$, 术后 2a ECD 较术前平均下降 $7.92\% \pm 4.79\%$, 末次随访时纳入患者 ECD 均高于 $2000cell/mm^2$ 。

2.3 手术安全性和有效性

术后 2a, 纳入患者平均安全指数 (术后 BCVA/术前 BCVA) 为 1.36 ± 0.32 , 平均有效指数 (术后 UCVA/术前 BCVA) 为 1.23 ± 0.31 , 其中 64% (49/77) 的术眼术后 UCVA 为 20/20 或更好, 100% (77/77) 的术眼术后 UCVA 为 20/40 或更好, 见图 1。纳入患者中 99% (76/77) 的术眼术后 UCVA 与术前 BCVA 相同或更好, 其中术后 UCVA 和术前 BCVA 相同者占 38% (29/77), 术后 UCVA 较术前 BCVA 提高 1 行者占 27% (21/77), 提高 2 行或以上者占 34% (26/77); 仅有 1% (1/77) 的术眼术后 UCVA 比术前 BCVA 低于 1 行。

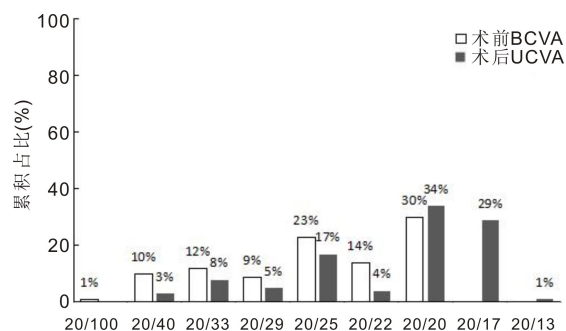


图 1 纳入患者手术前后视力情况。

2.4 手术可预测性和稳定性 术后 3mo, 纳入患者 SE 在 $\pm 0.5D$ 内占 39% (30/77), $\pm 1.0D$ 内占 79% (61/77); 术后 2a, 纳入患者 SE 在 $\pm 0.5D$ 内占 34% (26/77), $\pm 1.0D$ 内占 68% (52/77), 见图 2。

2.5 术后拱高及其影响因素 术后 3mo, 2a, 纳入患者拱高分别为 362 (323.5, 435)、353 (315, 427.5) μm , 差异有统计学意义 ($Z=7.625, P<0.001$), 术后 2a 拱高较术后 3mo 平均下降 $10.61 \pm 7.04 \mu m$, 其中 83% (64/77) 的术眼拱高为 251~750 μm , 17% (13/77) 的术眼拱高为 150~250 μm 。

相关性分析显示, 术后 2a 拱高与术前 ACD、术前 ACA、术前 ACV 呈正相关 ($r_s = 0.41, 0.30, 0.47$, 均 $P < 0.05$), 与晶状体厚度呈负相关 ($r_s = -0.90, P < 0.001$), 与 W-T-W 无相关性 ($r_s = 0.034, P = 0.380$)。将晶状体厚度、术前 ACV、术前 ACA、术前 ACD 作为自变量, 术后 2a 拱高作为因变量, 采用向前法筛选自变量进行多元线性回归分析, 结果显示, 晶状体厚度和术前 ACV 对术后 2a 拱高均有显著影响 ($P < 0.01$), 见表 2。

3 讨论

目前, 临床上矫正近视的主流手术方式分为角膜激光手术和 IOL 植入术, 高度近视首选的手术方式是中央孔型有晶状体眼后房型人工晶状体 (implantable collamer lens, ICL) 植入术^[6]。本研究中所使用的 PC-PRL 是由中国食品药品监督管理局 (China Food and Drug Administration, CFDA) 批准的一种后房型屈光晶状体, 其材料为 SIEL146 硅胶, 密度和房水接近 1:1, 屈光度在前表面体现, 后表面的曲率半径与自身晶状体的曲率半径相同, 理论上可以悬浮在房水中, 充分避免了 PC-PRL 与自身晶状体的接触和对周围软组织的机械刺激。ICL 植入术矫正近视度数范围为 0.00~-18.00D, 而 PC-PRL 植入术可矫正 -10.00~-30.00D 的超高度近视, 达到全球最高可矫正度数, 为 -18.00~-30.00D 超高度近视患者和 ACD 小于 2.8mm 的患者提供了矫正方法^[7]。研究显示, ICL 和 PC-PRL 植入术对高度近视矫正均有良好的临床疗效, 两种手术方式的远期疗效无显著性差异^[8]。

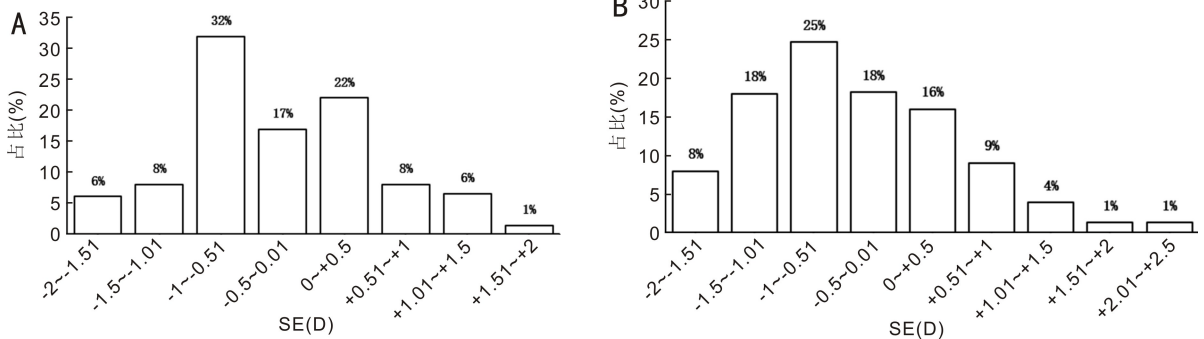


图 2 纳入患者术后 SE 情况 A: 术后 3mo; B: 术后 2a。

表 1 纳入患者 PC-PRL 植入术前后眼部参数比较

参数	术前	术后 3mo	术后 2a	F	P
UCVA (LogMAR)	1.53 \pm 0.17	0.03 \pm 0.11 ^a	0.03 \pm 0.11 ^a	2167.86	<0.001
BCVA (LogMAR)	0.11 \pm 0.12	-0.01 \pm 0.11 ^a	-0.02 \pm 0.11 ^{a,c}	79.01	<0.001
球镜 (D)	-14.72 \pm 6.79	0.13 \pm 0.84 ^a	-0.42 \pm 0.81 ^a	177.27	<0.001
柱镜 (D)	-1.17 \pm 0.97	-0.89 \pm 0.67 ^a	0.65 \pm 0.56 ^{a,c}	13.65	<0.001
SE (D)	-15.97 \pm 5.08	-0.30 \pm 0.82 ^a	-0.39 \pm 0.85 ^{a,c}	190.02	<0.001
ACD (mm)	3.13 \pm 0.31	2.92 \pm 0.33 ^a	2.91 \pm 0.32 ^{a,c}	91.57	<0.001
ACV (mm ³)	176.06 \pm 30.71	116.9 \pm 25.03 ^a	112.31 \pm 22.24 ^a	1050.89	<0.001
ACA (°)	35.62 \pm 4.79	25.23 \pm 5.20 ^a	24.54 \pm 4.94 ^{a,c}	449.70	<0.001
IOP (mmHg)	16.77 \pm 2.02	16.42 \pm 2.02	16.53 \pm 1.74	1.91	0.157
ECD (cell/mm ²)	2757.69 \pm 253.09	2574.97 \pm 203.37 ^a	2534.08 \pm 205.16 ^{a,c}	6519.28	<0.001

注: ^a $P < 0.05$ vs 术前; ^c $P < 0.05$ vs 术后 3mo。

表 2 术后 2a 拱高影响因素的多元线性回归分析结果

自变量	非标准化系数		标准化系数	t	P	VIF
	B	标准误				
常数	1165.485	86.305	145.686	13.504	0.001	-
晶状体厚度 (mm)	-58.635	14.412	-0.221	-2.858	0.006	1.328
术前 ACV (μL)	-0.463	1.232	-0.142	-2.699	0.009	2.460
术前 ACA (°)	0.472	0.246	0.023	0.552	0.583	1.322
术前 ACD (mm)	8.654	23.53	0.027	0.469	0.640	2.416

注: VIF (variance inflation factor): 方差膨胀因子。

屈光手术的安全性指数是指术后 BCVA 与术前 BCVA 的比值,有效性指数是指术后 UCVA 与术前 BCVA 的比值^[9-12]。本研究纳入的行 PC-PRL 植入术的患者安全性和有效性指数分别为 1.36 ± 0.32 和 1.23 ± 0.31 ,这与郑思雨等^[7]研究结果一致,说明 PC-PRL 植入术后视力得到明显改善,手术安全性高。近年来国内多篇文献也报道了几乎所有 PC-PRL 植入术后患者 UCVA 均达到或超过术前 BCVA^[8,13-14]。本研究显示,纳入患者术后 3mo SE 在 $\pm 0.5D$ 内占 39%, $\pm 1.0D$ 内占 79%;术后 2a,SE 在 $\pm 0.5D$ 内占 34%, $\pm 1.0D$ 内占 68%,证明 PC-PRL 植入后近期和远期效果均比较稳定。因年龄原因,纳入患者中有 4 例 8 眼为其预留了 $-1.0D$,纳入患者术后 3mo,2a 超过预期屈光度 $\pm 1.0D$ 者分别占 21% (16/77) 和 32% (25/77),分析原因可能为患者近视度数过高,术前验光和计算 IOL 度数出现了误差,也可能是近视程度进一步加深所致,提示良好的可预测性与准确的术前检查密切相关,需要散瞳验光和主觉验光相结合。

由于 PC-PRL 并不具备矫正散光的功能,本研究纳入患者术中根据角膜散光轴位在陡峭轴上做角膜透明切口,并根据散光大小在切口对侧行角膜缘弧形切开,术前、术后 3mo,2a 散光 (-1.17 ± 0.97 , -0.89 ± 0.67 , $0.65\pm 0.56D$) 比较有统计学差异,证明在角膜上行散光矫正是可行的,可有效降低术后散光。但本研究纳入患者中有 1 眼术前散光为 $-4.25D$,选择在角膜陡峭轴上做切口减少散光并在切口对侧行角膜缘弧形切开,术后 3mo 复查残余散光 $-2.0D$,术后 2a 复查残余散光 $-2.50D$,导致术后 UCVA 低于术前 BCVA。提示对于散光特别大的患者,做角膜散光矫正后,残余散光较大,远期有回退趋势,对术后 UCVA 会有一定的影响。PC-PRL 不具备矫正散光的功能,对于散光在 $-2.0D$ 以上的患者,角膜上矫正散光的范围有限,术后残余散光会影响术后 UCVA,术前需仔细验光并告知患者,必要时可在 PC-PRL 植入术后恢复稳定后,根据情况在角膜上行激光矫正散光术。

由于 IOL 植入术会干扰房水循环和与周围组织产生摩擦接触,术后短期和长期眼压及角膜内皮细胞的情况是临床医生非常重视的问题。本研究发现,纳入患者手术前后眼压无明显改变,差异无统计学意义。眼压明显升高者多发生在术后 2h 和术后 1d,主要是由于黏弹剂残留阻塞房角,通过前房放液和使用降眼压药物即可缓解。PC-PRL 植入术采用无黏植入技术,最大程度减少了眼内黏弹剂残留,术后一过性眼压增高减少,且无黏植入可缩短手术时间,减少耗材,有效减少术后急性高眼压^[15],更好地促进术后早期眼压和视力恢复^[16]。此外,本研究纳入患者术后 3mo ECD 为 $2574.97\pm 203.37\text{cell}/\text{mm}^2$,与术前相比平均丢失 $182.72\pm 200.90\text{cell}/\text{mm}^2$;术后 2a ECD 为 $2534.08\pm 205.16\text{cell}/\text{mm}^2$,与术前比较平均丢失 $301\pm 196\text{cell}/\text{mm}^2$,术后 2a ECD 相比术前平均下降了 $7.92\%\pm 4.79\%$ 。既往多项研究发现内眼手术会导致 ECD 受损,使 ECD 减少^[16-18]。Bhandari 等^[19]研究发现 pIOL 植入术后 9mo ECD 平均下降了 6.1%。Kamiya 等^[20]从 7 项研究中统计发现,pIOL 植入术后 351 眼随访 1a ECD 平均下降 $0.1\%\pm 10\%$ 。与上述研究相比,本研究纳入患者有近似或

更低的 ECD 丢失率。ECD 每年生理性下降约 $0.8\%\sim 1\%$,随访术后 2a 累积 ECD 下降总量约为 $1.6\%\sim 2.0\%$,故推测 ECD 的下降除了生理性下降外,可能还与其他因素相关,仍需进一步研究。

IOL 植入术后拱高也是临床医生关注的问题。既往研究认为 IOL 植入术后理想拱高为 $250\sim 750\mu\text{m}$,这个高度发生术后并发症的风险较低^[21]。目前,对于 ICL,pIOL 尺寸型号、ACD、W-T-W、睫状沟长度、晶状体厚度被认为是影响术后拱高的重要因素。由于 ICL 的襻因瞳孔变化、虹膜与晶状体相互作用最终逐渐进入睫状沟^[22],所以术前各种数据的测量预估晶状体大小保证合适的拱高至关重要。而 PC-PRL 只有两个型号,多根据角膜直径选择型号,由于其悬浮的特性,不进入睫状沟,理论上植入后拱高应保持恒定,但实际上植入后拱高会有偏差。本研究进行相关性分析显示,术后 2a 拱高与术前 ACD、术前 ACA、术前 ACV 均呈正相关,与 W-T-W 无相关性。进一步进行多元线性回归分析发现,术前 ACD、术前 ACA 对术后 2a 拱高无显著影响,与徐婧等^[22]和彭慧等^[23]研究结果相似,认为术后拱高与 W-T-W 和术前 ACD 均无相关性。需要注意的是,本研究构建线性回归模型发现,PC-PRL 植入术后拱高与术前 ACV 具有线性回归关系,但呈负相关,这与相关性分析结果相反,分析可能是由于术前 ACV 在模型的拟合过程中对于预测术后 2a 拱高的贡献较小,或多元线性回归模型中纳入的多个自变量相互影响所致,但本研究构建的多元线性回归模型的德宾-沃森值为 1.862,证实回归结果可靠。从力学角度来看,pIOL 的受力主要包括 3 个部分,即襻的受力、虹膜的作用力、前-后房压力差。由于 PC-PRL 是通过流体力学设计,使其受到轻微的向瞳孔中央的微作用力,使襻轻推虹膜从而具备向心居中的趋势,故推测 PC-PRL 植入术后由于其比重与房水相似,其向前推虹膜的力基本恒定,术前 ACV 越大,前房向后的作用力越大,故拱高相对较低;术前 ACV 越小,前房向后的作用力越小,故拱高越高。既往研究发现,使用 W-T-W、术前 ACD 建立的拱高预测模型,其拟合效果并不理想^[24],说明 W-T-W 与术前 ACD 对拱高的预测作用有限,而术前 ACV 对拱高的影响更为关键。

此外,本研究进行多元线性回归分析发现,PC-PRL 植入术后拱高与晶状体厚度具有线性回归关系,呈负相关,这与 Qi 等^[25]研究结果一致,提示晶状体越厚,晶状体前表面到瞳孔中心的垂直距离越小,PC-PRL 植入后与自身晶状体前表面之间的距离越小。晶状体随年龄增长逐渐增厚,理论上晶状体前凸增厚可导致术后拱高降低。Schimidinger 等^[26]研究发现,植入 pIOL 后晶状体厚度平均每年增加 $20\mu\text{m}$,术后拱高也以每年 $28\mu\text{m}$ 的速度下降,两者基本一致,故认为拱高随时间下降由晶状体逐年增厚所致。本研究纳入患者术后 3mo,2a 拱高分别为 362(323.5,435)、353(315,427.5) μm ,术后 2a 拱高较术后 3mo 平均下降了 $10.61\pm 7.04\mu\text{m}$,与 Schmidinger 等^[26]研究基本近似。所以远期拱高的高低取决于自身晶状体厚度增长的速度。术后拱高过高,pIOL 与虹膜摩擦,虹膜色素堵塞小梁网,房角变窄甚至关闭,可引起色素播散性虹膜炎或青光眼^[27]。本研究纳入患者术后随访均未出现眼压升高、

房角关闭、青光眼、虹膜炎等情况,这与张波等^[28]研究一致。术后拱高过低是发生白内障的危险因素。本研究纳入患者中术后 2a 有 13 眼拱高低于 250 μm ,最低为 182 μm ,复查晶状体始终透明,未发现白内障,说明 PC-PRL 的悬浮设计减少了与眼内组织的接触,尤其是与晶状体前囊膜的接触,所以不易发生白内障,但为长期安全起见,应密切监测低拱高者的晶状体变化。

综上所述,PC-PRL 植入术是一种安全有效的矫正超高度近视的手术方式,术前 ACV 和晶状体厚度是影响术后拱高的重要因素。然而,本研究仍具有一定的局限性:(1) 样本量较小,对研究结果论证强度存在影响;(2) 在较长的随访期间,由于部分患者未参加预定的随访,其他随访时间点的数据缺失;(3) 随访时间不够长,无法对 PC-PRL 植入术后更长期的有效性和安全性进行研究。

参考文献

- 1 Chen MJ, Long QR, Gu H, *et al.* Accommodation changes after visian implantable collamer lens with central hole for high myopia. *Medicine (Baltimore)* 2019;98(28):e16434
- 2 Yan ZP, Miao HM, Zhao F, *et al.* Two-year outcomes of visian implantable collamer lens with a central hole for correcting high myopia. *J Ophthalmol* 2018;2018:8678352
- 3 Tang Y, Ye J. Phakic posterior chamber intraocular lens with a central hole in treating patients with moderate to high myopia: a Meta-analysis. *J Ophthalmol* 2019;2019:9496326
- 4 Gonzalez-Lopez F, Bouza-Miguens C, Tejerina V, *et al.* Long-term assessment of crystalline lens transparency in eyes implanted with a central-hole phakic collamer lens developing low postoperative vault. *J Cataract Refract Surg* 2021;47(2):204-210
- 5 Yang W, Zhao J, Sun L, *et al.* Four-year observation of the changes in corneal endothelium cell density and correlated factors after Implantable Collamer Lens V4c implantation. *Br J Ophthalmol* 2021; 105(5):625-630
- 6 李泽斌, 毕伍牧, 钟林辉, 等. 新型中央孔型 ICL V4c 植入术治疗高度近视. *国际眼科杂志* 2019;19(4):698-700
- 7 郑思雨, 燕振国, 杨婷, 等. 有晶状体眼后房屈光晶状体植入术治疗超高度近视的临床疗效. *国际眼科杂志* 2022;22(12):2049-2053
- 8 陆勤义, 廖荣丰, 夏卫东, 等. 两种有晶状体眼后房型人工晶状体矫正高度近视的远期疗效. *中华眼视光学与视觉科学杂志* 2014;16(12):717-721
- 9 Jonker SMR, Berendschot TTJM, Saelens IEY, *et al.* Phakic intraocular lenses: an overview. *Indian J Ophthalmol* 2020; 68(12):2779-2796
- 10 杨云, 刘亚东. 中央孔型 ICL V4c 植入术矫正中高度近视的稳定性及高阶像差分析. *国际眼科杂志* 2019;19(4):644-648
- 11 Moya T, Javaloy J, Montés-Micó R, *et al.* Implantable collamer lens for myopia: assessment 12 years after implantation. *J Refract Surg* 2015;

- 31(8):548-556
- 12 Koivula A, Taube M, Zetterstrom C. Phakic refractive lens: two-year results. *J Refract Surg* 2008;24(5):507-515
- 13 董万江, 陈龙, 罗忠, 等. PC-PRL 植入术治疗高度近视的疗效及对患者并发症的影响. *海南医学院学报* 2020;26(2):122-125
- 14 王骞, 朱俊英, 朴勇虎, 等. 有晶状体眼悬浮型后房型人工晶状体植入治疗高度近视. *中华眼视光学与视觉科学杂志* 2014;16(11):695-697, 700
- 15 Pan AP, Wen LJ, Shao X, *et al.* A novel ophthalmic viscosurgical device-free phakic intraocular lens implantation makes myopic surgery safer. *Eye Vis (Lond)* 2020;7:18
- 16 李海燕, 郭琳, 杨文, 等. 微切口无黏弹剂有晶状体眼后房型人工晶状体植入术治疗高度近视. *眼科新进展* 2019;39(6):544-548
- 17 张可, 王姗姗, 宋小翠, 等. 有晶状体眼后房型人工晶状体水平或垂直植入术后前房角与拱高的变化. *国际眼科杂志* 2021;21(6):1091-1095
- 18 Shaaban YM, Abdel Fattah Badran T. Three-year effect of phakic intraocular lenses on the corneal endothelial cell density. *Clin Ophthalmol* 2020;14:149-155
- 19 Bhandari V, Karandikar S, Reddy JK, *et al.* Implantable collamer lens V4b and V4c for correction of high myopia. *J Curr Ophthalmol* 2015;27(3-4):76-81
- 20 Kamiya K, Shimizu K, Igarashi A, *et al.* Posterior chamber phakic intraocular lens implantation: comparative, multicentre study in 351 eyes with low to moderate or high myopia. *Br J Ophthalmol* 2018; 102:177-181
- 21 Wang XY, Zhou XT. Update on treating high myopia with implantable collamer lenses. *Asia Pac J Ophthalmol(Phila)* 2016;5(6):445-449
- 22 徐婧, 罗岩, 林燕楠, 等. 有晶状体眼后房型人工晶状体植入术后拱高的变化及相关影响因素. *中华眼视光学与视觉科学杂志* 2016;18(12):714-718
- 23 彭慧, 王芳, 李金键, 等. 从力学角度探讨有晶状体眼后房型人工晶状体植入术后拱高的影响因素. *中华眼科杂志* 2022;58(8):615-623
- 24 朱秋健, 陈文静, 朱唯健, 等. 有晶状体眼后房型人工晶状体植入术后拱高的预测研究. *中华眼科杂志* 2021;57(7):519-525
- 25 Qi MY, Chen Q, Zeng QY. The effect of the crystalline lens on central vault after implantable collamer lens implantation. *J Refract Surg* 2017;33(8):519523
- 26 Schmidinger G, Lackner B, Pieh S, *et al.* Long-term changes in posterior chamber phakic intraocular collamer lens vaulting in myopic patients. *Ophthalmology* 2010;117(8):1506-1511
- 27 朱浩斌, 贾琰, 周激波. 有晶状体眼后房型人工晶状体植入术后前房角的变化及其相关因素. *中华眼视光学与视觉科学杂志* 2014; 16(12):708-711
- 28 张波, 庞辰久, 任胜卫, 等. 高度近视后房型有晶状体眼人工晶状体植入术后拱高对眼前节结构及视觉质量的影响. *中国眼耳鼻喉科杂志* 2021;21(6):406-412