

原发性泪小管炎 119 例诊治体会及病原学特征分析

王庆华¹, 张正威¹, 王秋红¹, 陆水¹, 顾晓波², 郭亮³, 蒋韵佳¹

引用:王庆华,张正威,王秋红,等. 原发性泪小管炎 119 例诊治体会及病原学特征分析. 国际眼科杂志, 2024,24(1):144-148.

基金项目:江苏省老年医学科研项目(No.2022043);江苏省科技厅社会发展面上项目(No.BE2022699);无锡市卫生健康委科技成果与适宜技术推广项目(No.T202005)

作者单位:¹(214001)中国江苏省无锡市,江南大学附属中心医院 无锡市第二人民医院;²(214151)中国江苏省无锡市钱桥社区卫生服务中心;³(214031)中国江苏省无锡市新视界眼科医院
作者简介:王庆华,硕士,副主任医师,研究方向:泪道、眼眶、眼整形及眼表疾病。

通讯作者:蒋韵佳,博士,副主任医师,研究方向:眼整形、泪道、眼眶及眼表疾病. eileenjoy@sohu.com

收稿日期:2023-09-09 修回日期:2023-11-29

摘要

目的:探讨原发性泪小管炎的临床特征、诊疗经验以及病原微生物的分布特征,为原发性泪小管炎的诊治提供一定的参考。

方法:回顾性临床研究。纳入 2019-06/2023-02 期间在无锡市第二人民医院眼科诊断为原发性泪小管炎 119 例 120 眼。治疗方法主要分为保守治疗(经泪点清除泪小管结石联合管内注入抗生素眼膏)和手术治疗。病原微生物检查方法包括分泌物涂片镜检和微生物培养。

结果:原发性泪小管炎多见于中老年女性,主要表现为长期眼红、分泌物增多,但多不伴有流泪症状。118 例(99.2%)单眼发病,下泪小管发病 63 例 63 眼(52.5%)。实验室检查:119 例 120 眼中有 4 例 4 眼未行实验室检查,余 115 例 116 眼检查结果如下:分泌物涂片革兰染色镜检,102 例 103 眼(88.8%)检出放线菌,真菌涂片均为阴性;微生物培养,85 例 86 眼(74.1%)细菌培养阳性。共培养出 111 株细菌,26 种菌株。其中需氧菌 32 株(28.8%),厌氧菌 26 株(23.4%),兼性厌氧菌 53 株(47.7%)。最常见菌种为:链球菌 20 株,葡萄球菌 13 株,丙酸杆菌和二氧化碳嗜纤维菌各 10 株。放线菌仅 4 例 4 眼(3.4%)培养阳性,真菌培养均为阴性。治疗情况:119 例 120 眼中,114 例 115 眼(95.8%)通过保守治疗经泪点清除泪小管结石联合管内注入抗生素眼膏(微创治疗方法,IOI)后痊愈,5 例 5 眼保守治疗效果不佳,接受手术治疗后均达到治愈,总的治愈率 100.0%。

结论:原发泪小管炎发病率低,好发于中老年女性,单眼下泪小管多见,临床易漏诊误诊,放线菌为主要致病菌,多为混合感染,菌种异质,厌氧或兼性厌氧菌为主,链球菌、葡萄球菌最为常见。真菌性泪小管炎罕见。泪小管炎确诊后治愈率高,推荐 IOI 法作为泪小管炎初始治疗。

关键词:泪小管炎;病原学;放线菌;细菌;诊治

DOI:10.3980/j.issn.1672-5123.2024.1.29

Analysis of the diagnosis and treatment experience and etiological characteristics of 119 cases of primary canaliculitis

Wang Qinghua¹, Zhang Zhengwei¹, Wang Qihong¹, Lu Shui¹, Gu Xiaobo², Guo Liang³, Jiang Yunjia¹

Foundation items: Geriatrics Research Project of Jiangsu Province (No.2022043); Social Development Project of Jiangsu Provincial Department of Science and Technology (No.BE2022699); Scientific and Technological Achievements and Appropriate Technology Popularization Projects of Wuxi Municipal Health Commission (No. T202005)

¹Jiangnan University Medical Centre; Wuxi No.2 People's Hospital, Wuxi 214001, Jiangsu Province, China; ²Wuxi Qianqiao Community Health Service Center, Wuxi 214151, Jiangsu Province, China; ³Wuxi Xinshijie Eye Hospital, Wuxi 214031, Jiangsu Province, China

Correspondence to: Jiang Yunjia. Jiangnan University Medical Centre; Wuxi No. 2 People's Hospital, Wuxi 214001, Jiangsu Province, China. eileenjoy@sohu.com

Received:2023-09-09 Accepted:2023-11-29

Abstract

• **AIM:** To explore the clinical features, diagnosis and treatment experience and the distribution characteristics of pathogenic microorganisms of primary canaliculitis, and provide reference for its diagnosis and treatment.

• **METHODS:** Retrospective clinical study. A total of 119 cases (120 eyes) diagnosed as primary canaliculitis in the department of ophthalmology of Wuxi No.2 People's Hospital from June 2019 to February 2023 were included. The treatment methods were mainly divided into conservative treatment (removing canaliculus stones through lacrimal punctum combined with injecting antibiotic eye ointment into the tube) and surgical treatment. The inspection methods of pathogenic microorganisms included secretion smear microscopy and microbial culture.

• **RESULTS:** Primary canaliculitis was more common in middle-aged and older female, mainly manifested by long-term red eye and increased secretion; however, the majority was not accompanied by tearing. Totally, 118 cases (99.2%) had monocular disease, while 63 cases (63 eyes; 52.5%) had inferior lacrimal canaliculus disease. Laboratory examination: Among 119 cases (120 eyes), 4 cases (4 eyes) did not undergo laboratory examination, and the other 115 cases (116 eyes) were as follows: Gram staining microscopy of secretion smear showed that

Actinomyces were detected in 102 cases (103 eyes; 88.8%), while no fungus was detected; Microbial culture: 85 cases (86 eyes; 74.1%) were positive for bacterial culture. A total of 111 bacterial strains were cultured, which contained 26 types of bacteria. Among them, 32 strains were aerobic (28.8%); 26 strains were anaerobic (23.4%); and 53 strains were facultative anaerobic (47.7%). The most common bacteria were streptococcus (20 strains), staphylococcus (13 strains), Propionibacterium (10 strains), and capnocytophaga (10 strains). Only 4 cases (4 eyes; 3.4%) of microbial cultures were positive for Actinomyces. Fungus was negative in all microbial cultures. Treatment: Of the 119 cases (120 eyes), 114 cases (115 eyes; 95.8%) were cured by conservative treatment of removing lacrimal canaliculus stones through lacrimal punctum and intracanalicular ointment infiltration (IOI), while 5 cases (5 eyes) were not effective in conservative treatment; however, all of them were cured after surgical treatment, and the cure rate for primary canaliculitis was 100.0%.

• **CONCLUSION:** The incidence of primary canaliculitis is low, and it is prevalent in middle-aged and older female. Single lacrimal canaliculus is more common, which could be missed and misdiagnosed in clinic. Actinomyces is the major pathogen observed mostly in mixed infections, with heterogeneous strains, mainly anaerobic or facultative anaerobic bacteria. Streptococcus and Staphylococcus are the most common whereas fungal canaliculitis is rare. The cure rate of primary canaliculitis is high after diagnosis, and IOI method is recommended as the initial treatment of canaliculitis.

• **KEYWORDS:** canaliculitis; etiology; Actinomyces; bacteria; diagnosis and treatment

Citation: Wang QH, Zhang ZW, Wang QH, et al. Analysis of the diagnosis and treatment experience and etiological characteristics of 119 cases of primary canaliculitis. *Guoji Yanke Zazhi (Int Eye Sci)*, 2024, 24(1): 144-148.

0 引言

泪小管炎是一种罕见的疾病,约占泪道疾病患者的2%^[1],根据病因可分为原发性泪小管炎和继发性泪小管炎^[2]。继发性泪小管炎常与泪点塞的放置有关,而原发性泪小管炎通常没有泪小管相关的手术史。文献报道原发性泪小管炎是由衣原体、放线菌、白色念珠菌或曲霉菌等感染引起的泪小管慢性炎症,最常见为放线菌,主要表现为眼红及分泌物增多,多不伴溢泪症状。因其发病隐匿,表现不典型,临床上常被误诊为结膜炎、泪囊炎、睑板腺炎等而延误治疗^[3]。大部分患者在确诊前,都有较长病史,严重影响工作和生活,甚至对心理造成不良影响。既往泪小管炎的诊治及病原学特征文献报道差异较大,现将我院最近4a收治的原发性泪小管炎患者的临床特点、诊治情况及病原学特征进行总结分析,旨在为制定原发性泪小管的诊疗指南提供一定的依据。

1 对象和方法

1.1 对象 回顾性研究。纳入2019-06/2023-02在我院

诊断为原发性泪小管炎患者119例120眼。纳入标准:(1)长期眼红,分泌物增多,或伴有流泪。(2)泪小管充血扩张,泪点有黏脓性分泌物附着。(3)挤压泪小管有分泌物或结石自泪点溢出。(4)泪道冲洗大部分通畅,病变泪小管有分泌物或结石溢出。(5)排除继发于创伤或泪点塞等引起的继发性泪小管炎患者。所有患者的诊疗操作均由同一名医师完成。本研究获得了江南大学附属中心医院无锡市第二人民医院的机构审查委员会的批准[批准号:(2023)伦理审查第(Y-159)号],且遵循了《赫尔辛基宣言》的原则。

1.2 方法

1.2.1 检查

1.2.1.1 功能检查 包括裂隙灯检查、泪道冲洗及探查。超声生物显微镜(UBM)仅在严重泪小管扩张的患者作为辅助检查。

1.2.1.2 实验室检查

1.2.1.2.1 标本采集方法 表面麻醉后眼部消毒,扩张泪点,棉签挤压并去除泪小管前段分泌物,用无菌铲取深部分泌物,即刻行涂片革兰氏染色检查,结石需碾压均匀后染色,同时做细菌、真菌培养及厌氧培养。

1.2.1.2.2 细菌培养及鉴定方法 标本取出后均同时做需氧及厌氧培养。需氧培养标本接种于哥伦比亚血琼脂平板、营养肉汤及巧克力琼脂平皿(非抗),置于35℃、5%二氧化碳培养箱中培养24-48h后,分离阳性标本中细菌至单个菌落;厌氧培养标本接种于CDC血琼脂平板,置于厌氧包中,于35℃培养2-7d,分离阳性标本中细菌至单个菌落。采用VITEK MS全自动快速微生物质谱检测系统进行菌种的鉴定。

1.2.2 治疗

1.2.2.1 保守治疗 采用Xu等^[4]报道的一种微创治疗方法(intracanalicular ointment infiltration, IOI),即泪小管内注入眼膏法。表面麻醉下行泪点扩张后,充分排挤出泪小管内结石及分泌物,泪道探针搔刮管壁,大量生理盐水冲洗泪道,并于泪道内注入妥布霉素地塞米松眼膏,每周1次,治疗2-8次,治疗期间眼部滴用眼液(第1wk使用妥布霉素地塞米松滴眼液,1wk后停用并改为广谱抗生素滴眼液)每日4次,治疗期间监测眼压。

1.2.2.2 手术治疗 保守治疗效果不佳的患者,给予手术治疗。行泪小管切开结石清除联合双泪小管置管手术。具体方法:(1)局部麻醉下双泪小管预置硅胶引流管。(2)探针引导下,距泪点2mm平行睑缘切开泪小管。(3)暴露泪小管管腔,清除管腔内结石及肉芽组织,生理盐水充分冲洗。(4)8-0可吸收线间断缝合泪小管切口2针。(5)调整引流管位置,于鼻腔外将引流管两端用缝线结扎后剪去多余部分,泪道内注入妥布霉素地塞米松眼膏。(6)术后1wk,术眼局部滴用妥布霉素地塞米松滴眼液,每日4次,1wk后复查改为广谱抗生素滴眼液,再次复查时间依病情而定,引流管放置3-6mo取出。

1.2.3 随访观察 保守治疗结束或取管后随访2-6mo,观察患者溢泪、结膜充血、分泌物、泪小管红肿、泪道冲洗等情况。保守治疗的疗效判定标准:治疗成功定义为症状和体征完全缓解;复发定义为经治疗,症状好转一段时间,在随访期内再次出现之前的症状和体征。

2 结果

2.1 一般资料 患者 119 例 120 眼中,平均年龄 63.6 ± 12.2 岁,男 26 例 (21.8%),女 93 例 (78.2%)。上泪小管炎 43 例 44 眼 (36.7%),下泪小管炎 63 例 63 眼 (52.5%),上、下泪小管炎 13 例 13 眼 (10.8%)。单眼发病 118 例 (99.2%),仅 1 例双眼发病。

2.2 检查结果 治疗前所有患者均有长期眼红和分泌增多的病史,少部分患者因伴有泪道阻塞而出现溢泪。裂隙灯检查显示结膜充血,内眦部明显,病变的泪小管充血扩张,泪点有黄白色的黏液脓性分泌物附着(图 1)。泪道冲洗可冲洗出分泌物和/或结石颗粒,大多数患者泪道冲洗通畅。挤压泪小管见脓性分泌物,可伴有硫黄、奶酪或豆渣样结石颗粒(图 2),泪小管探查可触及管壁沙砾感。UBM 仅用于泪小管高度扩张的患者,图片显示泪小管扩张,管腔内有中等不均匀信号(图 3)。

分泌物涂片检查,患者 119 例 120 眼中,因 4 例 4 眼未留取足够的标本,而未行实验室检查。其余 115 例 116 眼接受实验室检查的原发性泪小管炎患者中,102 例 103 眼 (88.8%)分泌物含结石,取出结石后即刻碾碎涂片行革兰氏染色镜检,均发现存在放线菌(图 4);13 例 13 眼 (11.2%)分泌物不含结石,分泌物涂片镜检未见放线菌。多数涂片中存在球菌和/或杆菌,所有涂片结果真菌均为阴性。

分泌物培养,115 例 116 眼接受实验室检查的原发泪小管炎患者中,85 例 86 眼细菌培养阳性,阳性率为 74.1%,共鉴定出 111 株细菌,其中需氧菌 32 株 (28.8%),厌氧菌 26 株 (23.4%),兼性厌氧菌 53 株 (47.7%)。厌氧及兼性厌氧菌共 79 株,占比 71.2%。革兰染色阳性菌和阴性菌占比接近。球菌占 37.8%,杆菌占 62.2%(图 5)。排名前三的菌株分别为:链球菌 20 株,葡萄球菌 13 株,丙酸杆菌和二氧化碳嗜纤维菌各 10 株(图 6)。放线菌培养仅 4 例 4 眼 (3.4%)阳性,真菌培养均为阴性。

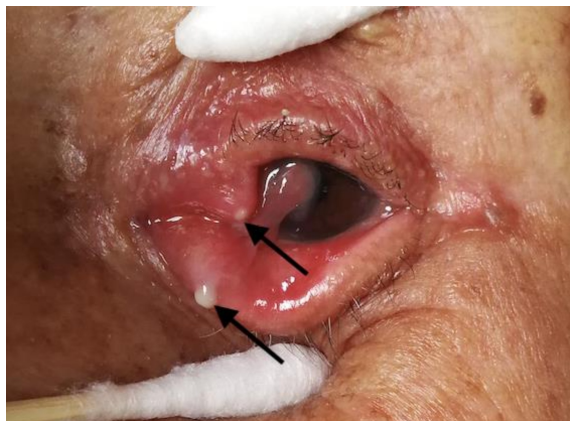


图 1 裂隙灯检查见泪小管充血肿胀,泪点有脓性分泌物附着(黑色箭头)。

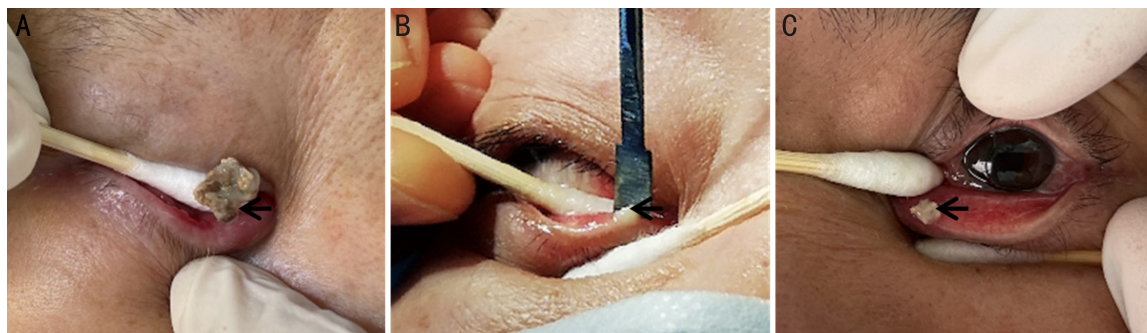

图 2 泪小管内挤出结石颗粒 A:硫黄样结石(黑色箭头);B:奶酪样结石(黑色箭头);C:豆渣样结石(黑色箭头)。

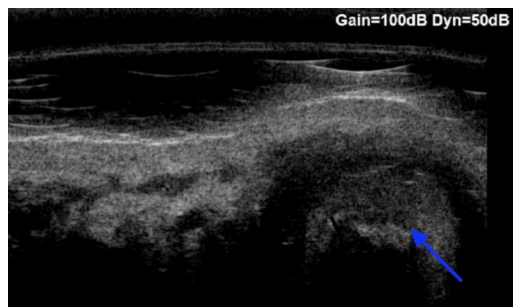


图 3 泪小管扩张,管腔内团状中等不均匀信号(蓝色箭头)。

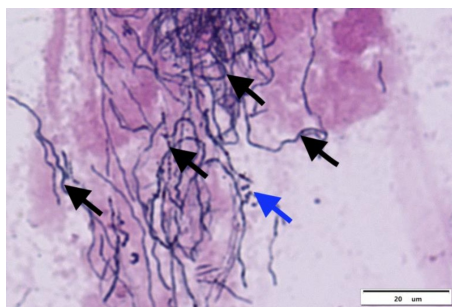


图 4 结石涂片革兰氏染色显示大量线状菌(黑色箭头)及球菌(蓝色箭头)。

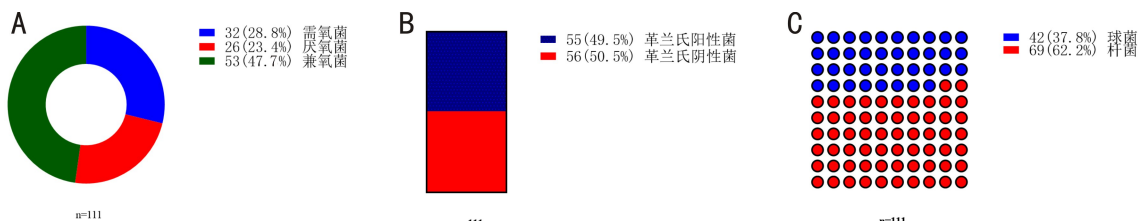


图 5 原发泪小管炎病原学分布特征 A:需氧菌、厌氧菌及兼性厌氧菌分布情况; B: 格兰氏阳性菌和格兰氏阴性菌的分布情况; C:球菌和杆菌的分布情况。

1例患者在眼膏注入时出现泪小管撕裂,但在2 mo随访时未发现泪小管阻塞。2021年,Alam等^[14]使用了相同的治疗方法,他们的方案不同之处在于采用了多次的IOI治疗,结果所有病例都实现了治愈,虽然其中3例患者出现了泪小管阻塞,但作者不能确定这是否由原发疾病还是操作损伤所致。在本研究中,我们选用了多次IOI治疗法,经泪点清除泪小管结石后,在泪小管内注入妥布霉素/地塞米松眼药膏。每周进行1次治疗,共2-8 wk,治愈率为95.8%。患者5例5眼在随访过程中复发,接受了保留泪点的泪小管切开+泪小管刮除+双泪小管置管术,术后5例5眼患者均治愈,无并发症,总治愈率为100%。与作者既往研究^[15]结果相比,总治愈率均为100%,但手术比例由既往10%降至现在的4.2%,本研究中因复发而接受手术治疗的患者均为研究早期,之后再次出症状反复的病例,我们通过重复的IOI治疗,同样达到治愈目的,因而减少手术带来各种并发症的风险。不切开泪小管的保守治疗,容易有结石残留,残留的结石可能导致炎症的反复^[12-16],多次的IOI治疗可以彻底将结石清除达到治愈目的。之前有研究报道,注入眼膏可能会引起异物反应或导致脂肪肉芽肿的形成^[17]。如果穿透泪小管壁产生假道,注射的眼膏可能会沉积在眼睑组织中,诱发脂肪肉芽肿性炎症。在本研究中未发现脂质肉芽肿形成。建议由经验丰富的医生完成注射,且眼膏注入过程应小心、轻柔。

本研究的优势为样本量大,以及统一的诊疗技术,所有诊疗操作均由同一名医师完成,数据可靠且具有可比性。本研究还同时包含了临床研究和实验室数据分析。不足之处为单中心研究,目前的研究结果需要进一步验证才能认为具有代表性。

总之,虽然原发性泪小管炎是少见的泪道疾病,临床表现缺乏特异性,但通过详细的裂隙灯检查、泪道冲洗和实验室检查,诊断并不困难。相比手术治疗,IOI同样具有很高的治愈率,且损伤小、并发症少,推荐可作为原发性泪小管炎初始治疗的金标准。彻底清除结石是治疗成功和预防复发的关键。未来,我们将继续深入研究泪小管炎,收集更多相关数据,希望通过更大样本的临床及实验室研究结果,为制定泪小管炎诊疗规范或指南提供更多的依据。

参考文献

[1] 吕依洋, 吕红玲, 唐永哲, 等. 泪道内窥镜下泪小管切开联合新型R-S管置入治疗泪小管炎. 国际眼科杂志, 2021, 21(6): 1120-1124.

- [2] Freedman JR, Markert MS, Cohen AJ. Primary and secondary lacrimal canaliculitis: a review of literature. *Surv Ophthalmol*, 2011, 56(4): 336-347.
- [3] Kaliki S, Ali MJ, Honavar SG, et al. Primary canaliculitis: clinical features, microbiological profile, and management outcome. *Ophthalmic Plast Reconstr Surg*, 2012, 28(5): 355-360.
- [4] Xu JJ, Liu ZG, Mashaghi A, et al. Novel therapy for primary canaliculitis: a pilot study of intracanalicular ophthalmic corticosteroid/antibiotic combination ointment infiltration. *Medicine*, 2015, 94(39): e1611.
- [5] Ding JW, Zhang Y, Feng H, et al. Actinomycotic primary canaliculitis: Predisposing factors, clinical characteristics, and treatment outcomes. *Eur J Ophthalmol*, 2023, 33(6): 2194-2200.
- [6] Xiang SJ, Lin B, Pan QT, et al. Clinical features and surgical outcomes of primary canaliculitis with concretions. *Medicine*, 2017, 96(9): e6188.
- [7] Su Y, Zhang LL, Li LH, et al. Surgical procedure of canaliculoplasty in the treatment of primary canaliculitis associated with canicular dilatation. *BMC Ophthalmol*, 2020, 20(1): 245.
- [8] 王琳, 陈琳琳. 泪道内窥镜联合泪小管切开治疗泪小管炎的疗效. 国际眼科杂志, 2016, 16(3): 564-566.
- [9] Gogandy M, Al-Sheikh O, Chaudhry I. Clinical features and bacteriology of lacrimal canaliculitis in patients presenting to a tertiary eye care center in the Middle East. *Saudi J Ophthalmol*, 2014, 28(1): 31-35.
- [10] 杨晓钊, 杨华, 刘先宁, 等. 泪小管炎的优势致病菌及药物敏感性分析. 国际眼科杂志, 2016, 16(10): 1976-1977.
- [11] 张阳, 邓世靖, 王智群, 等. 泪小管炎的病原学及药物敏感性分析. 中华眼科杂志, 2018, 54(2): 111-114.
- [12] 刘杉, 周传奇, 史俊虎, 等. 泪小管炎主要临床特征及致病菌分析. 国际眼科杂志, 2021, 21(11): 2012-2017.
- [13] Perumal B, Carlson JA, Meyer DR. A pathological analysis of canaliculitis concretions: more than just Actinomyces. *Scientifica*, 2016, 2016: 6313070.
- [14] Alam MS, Poonam NS, Koka K, et al. Intracanalicular antibiotic ointment loading as a management option for canaliculitis. *Orbit*, 2021, 40(4): 295-300.
- [15] Wang QH, Sun S, Lu S, et al. Clinical diagnosis, treatment and microbiological profiles of primary canaliculitis. *Exp Ther Med*, 2023, 25(4): 157.
- [16] 孙雯, 袁鹏, 张晓俊. 三种不同手术方式治疗泪小管炎的疗效对比. 川北医学院学报, 2023, 38(5): 697-700.
- [17] Wang YF, Xiao CW, Bi XP, et al. Palpebral lipogranuloma caused by transcanalicular ointment injection after laser canaliculoplasty. *Ophthalmic Plast Reconstr Surg*, 2011, 27(5): 333-337.