

健脾补肾益视方对小鼠干性年龄相关性黄斑变性的保护作用及其机制

李妍,牟琳,陈廷

引用:李妍,牟琳,陈廷. 健脾补肾益视方对小鼠干性年龄相关性黄斑变性的保护作用及其机制. 国际眼科杂志, 2024, 24(7): 1032-1037.

基金项目:四川省中医药管理局科学技术研究专项课题(No. 2021MS455)

作者单位:(646000)中国四川省泸州市,西南医科大学附属中医医院眼科

作者简介:李妍,硕士研究生,主任医师,副主任,研究方向:白内障、青光眼、眼底病、近视。

通讯作者:牟琳,硕士研究生,主任医师,主任,研究方向:晶状体及相关疾病. 1916137152@qq.com

收稿日期:2024-01-21 修回日期:2024-06-03

摘要

目的:探讨健脾补肾益视方对碘酸钠诱导的小鼠干性年龄相关性黄斑变性(dARMD)的保护作用及其机制。

方法:将27只SPF级雄性C57BL/6小鼠随机分为空白组、模型组和中药组,每组各9只,通过苏木精-伊红(HE)染色观察视网膜的结构形态,二氢乙锭(DHE)荧光染色观察小鼠视网膜细胞内活性氧(ROS)水平,生化试剂盒检测小鼠视网膜丙二醛(MDA)、超氧化物歧化酶(SOD)表达水平,Western blot检测小鼠视网膜沉默信息调节因子相关蛋白1(SIRT1)、过氧化物酶体增殖物激活受体 γ 共激活因子1- α (PGC-1 α)蛋白表达。

结果:视网膜结构形态:模型组视网膜结构见外核层细胞数量轻微或轻度减少,外核层局部区域变薄,外界膜分界不明显,视网膜色素上皮细胞轻微或轻度肿胀,视网膜细胞排列轻微或轻度紊乱;中药组视网膜色素上皮细胞层及光感受器层明显改善。氧化应激:DHE荧光染色结果显示,造模14d后,模型组的ROS水平明显高于空白组($P<0.01$);中药组的ROS水平明显低于模型组($P<0.001$)。ELISA结果显示,造模14d后,模型组与空白组相比,SOD水平明显降低($P<0.01$),MDA水平明显升高($P<0.01$);中药组与模型组比较,SOD水平明显升高($P<0.01$),MDA水平明显降低($P<0.01$)。SIRT1/PGC-1 α 蛋白表达:Western blot结果显示,造模7、14d,与空白组比较,模型组SIRT1和PGC-1 α 表达均显著降低($P<0.01$);与模型组比较,中药组SIRT1和PGC-1 α 表达均显著升高($P<0.01$)。

结论:中药健脾补肾益视方可改善碘酸钠诱导的小鼠视网膜氧化应激状态,减少对视网膜组织的损伤,可能是通过PGC-1 α /SIRT1信号通路发挥抗氧化应激作用。

关键词:健脾补肾益视方;干性年龄相关性黄斑变性(dARMD);氧化应激;SIRT1/PGC-1 α 蛋白

DOI:10.3980/j.issn.1672-5123.2024.7.05

Protective effect of Jianpi Bushen Yishi formula on dry age - related macular degeneration in mice and its mechanism

Li Yan, Mou Lin, Chen Ting

Foundation item: Sichuan Provincial Administration of Traditional Chinese Medicine Science and Technology Research Special Project (No.2021MS455)

Department of Ophthalmology, the Affiliated Traditional Chinese Medicine of Southwest Medical University, Luzhou 646000, Sichuan Province, China

Correspondence to: Mou Lin. Department of Ophthalmology, the Affiliated Traditional Chinese Medicine of Southwest Medical University, Luzhou 646000, Sichuan Province, China. 1916137152@qq.com

Received:2024-01-21 Accepted:2024-06-03

Abstract

• **AIM:** To investigate the protective effect of Jianpi Bushen Yishi Formula on dry age - related macular degeneration (dARMD) induced by sodium iodate in mice and its mechanism.

• **METHODS:** A total of 27 SPF male C57BL/6 mice were randomly divided into blank, model and traditional Chinese medicine groups, with 9 in each group, the structure and morphology of the retina were observed by Hematoxylin-Ehong (HE) staining, and the intracellular reactive oxygen species (ROS) in the retina were observed by fluorescence staining with dihydroethidium (DHE). In addition, malondialdehyde (MDA) and superoxide dismutase (SOD) expression levels in mouse retina were detected by biochemical kit, and expression levels of silent information regulator type 1 (SIRT1) and peroxisome proliferator-activated receptor- γ coactivator 1- α (PGC-1 α) protein in mouse retina were detected by Western blot.

• **RESULTS:** Retinal structure and morphology of the model group showed a slight or mild decrease in the number of cells in the outer nuclear layer, a localized thinning of the outer nuclear layer, an inconspicuous demarcation between the outer and outer membranes, a slight or mild swelling of retinal pigment epithelial cells, and a slight or mild disturbance in the arrangement of retinal cells; while retinal pigment epithelial cells and photoreceptor layers in the traditional Chinese medicine group were significantly improved. DHE staining

fluorescence results showed that the ROS level in the model group was significantly higher than that in the blank group at 14 d after modeling ($P < 0.01$); the ROS level in the traditional Chinese medicine group was significantly lower than that in the model group ($P < 0.001$). ELISA showed that the SOD level of the model group was significantly lower than that of the blank group at 14 d after modeling ($P < 0.01$), and the MDA level was significantly increased ($P < 0.01$) in the model group compared with the blank group; the SOD level was significantly higher ($P < 0.01$), and the MDA level was significantly lower ($P < 0.01$) in the traditional Chinese medicine group compared with the model group. Western blot results showed that the expression of SIRT1 and PGC-1 α in the model group was significantly lower compared with that in the blank group ($P < 0.01$), and the expression of SIRT1 and PGC-1 α in the traditional Chinese medicine group was significantly higher compared with that in the model group at 7 and 14 d after modeling ($P < 0.01$).

• **CONCLUSION:** The Chinese herbal medicine, which strengthens the spleen, tonifies the kidney and benefits the eyesight, can improve the oxidative stress state of the retina induced by sodium iodate in mice and reduce the damage to the retinal tissues, which may exert the anti-oxidative stress effect through the PGC-1 α /SIRT1 signaling pathway.

• **KEYWORDS:** Jianpi Bushen Yishi formula; dry age-related macular degeneration (dARMD); oxidative stress; SIRT1/PGC-1 α protein

Citation: Li Y, Mou L, Chen T. Protective effect of Jianpi Bushen Yishi formula on dry age-related macular degeneration in mice and its mechanism. *Guoji Yanke Zazhi (Int Eye Sci)*, 2024, 24 (7): 1032-1037.

0 引言

年龄相关性黄斑变性 (ARMD) 是一种累及黄斑区视网膜色素上皮、感光细胞层和脉络膜多层组织的退行性病变, 主要表现为视网膜色素上皮细胞 (RPE) 的吞噬降解能力下降, 结果使未被消化完全的外节盘膜残留沉积于 Bruch 膜, 形成玻璃膜疣, 继而造成黄斑区的萎缩性改变。ARMD 的发病率随年龄增长而增加, 主要特征是中心视力不可逆转地丧失。ARMD 可分为干性 (萎缩性) 和湿性 (出血性) 两种类型, 临床上大多数患者是干性 ARMD (dARMD)^[1]。ARMD 发病风险因素有衰老、遗传因素、心血管疾病和生活方式等, 其中氧化应激诱导的细胞衰老是 dARMD 发生的重要因素^[2-3]。目前对于 dARMD 的治疗缺乏有效的药物及治疗方法。中医药以整体观念和辨证论治理念为指导, 认为本病病性为本虚标实, 肝、脾、肾失调, 病因病机为精气血亏虚, 即肝脾肾亏虚为本所致。健脾补肾益视方为我院院内制剂, 具有健脾益气、补益肝肾明目之功效, 临床观察发现其对 dARMD 有较好临床疗效, 基于对其药理作用机制的探讨, 本实验采用碘酸钠 (NaIO₃) 建立小鼠 dARMD 模型, 研究健脾补肾益视方对小鼠视网膜的保护作用及其机制。

1 材料和方法

1.1 材料

1.1.1 **实验动物** 27 只 56 日龄的雄性 C57BL/6 小鼠均为 SPF 级, 饲养温度 20-25 °C, 昼夜节律。购买自成都达硕实验动物有限公司, 动物许可证号 [SCXK (川) 2020-0030], 本实验已通过西南医科大学实验动物伦理委员会批准 (伦理号 20230907-009)。

1.1.2 **仪器设备和试剂及药品** 中药健脾补肾益视方购自西南医科大学附属中医医院中药房, 丙二醛 (malondialdehyde, MDA) 检测试剂盒、活性氧 (reactive oxygen species, ROS) 检测试剂盒、超氧化物歧化酶 (superoxide dismutase, SOD) 检测试剂盒 (南京建成生物工程研究所), 过氧化物酶体增殖物激活受体 γ 共激活因子 1- α (PGC-1 α) 试剂盒 (proteintech)、SIRT1 试剂盒 (abclonal)、苏木素染液 (武汉塞维尔生物科技有限公司)、伊红染液 (合肥博美生物科技有限责任公司)、吸入用七氟烷 (江苏恒瑞医药股份有限公司)、转轮式组织切片机 (德国 Leica 公司)、电泳电源 (Servicebio)、石蜡包埋机 (常州郊区中威电子仪器厂)、荧光图像分析系统 (Tanon)、BA210Digital 数码三目摄像显微摄像系统 (厦门麦克奥迪实业有限公司)。

1.2 方法

1.2.1 **建立 dARMD 小鼠模型** 根据文献^[4-5], 通过尾静脉注射 40 mg/kg NaIO₃ 每日 1 次建立 dARMD 小鼠模型。注射 7 d 后在视网膜组织学切片检查中见视网膜外核层细胞数量减少, 外核层局部区域变薄, RPE、感光细胞层变薄、排列不规则等变化表示造模成功。

1.2.2 **分组给药** 将 27 只 SPF 级小鼠随机分为三组: 空白组、中药组和模型组, 每组各 9 只, 经过 1 wk 的喂养适应期, 其中模型组和中药组小鼠分别于尾静脉注射 40 mg/kg 的 1% 碘酸钠进行造模, 中药组采用健脾补肾益视方汤剂灌胃给药, 灌胃剂量为 0.2 mL/10 g 体质量, 每天 1 次, 连续 14 d。空白组和模型组灌胃 0.2 mL/10 g 体质量的生理盐水, 每天 1 次, 连续 14 d。造模后 1、7、14 d, 分别对 3 只小鼠吸入过量七氟烷麻醉处死, 完整摘取眼球, 剥离视网膜组织标本。

1.2.3 **HE 染色检测小鼠视网膜形态** 快速摘除小鼠眼球, 沿平行眼轴切开, 分类脱水后进行石蜡包埋, 沿眼轴方向做连续 4 μ m 切片, 脱水、修剪、包埋、切片、染色、封片、镜检等均按照病理检验相关标准程序进行。首先在低倍显微镜下观察全部组织的一般病变, 然后选择要观察的区域, 采集特定病变的 100 倍和 400 倍图像。

1.2.4 **荧光共聚焦技术测定 ROS 水平** 从实验小鼠中取出视网膜组织, 迅速用冷 PBS 冲洗, 去除血液。将视网膜组织放入 4% 多聚甲醛溶液中固定 4 h, 之后转移到 30% 蔗糖溶液中过夜进行脱水。然后使用冷冻切片机将视网膜组织切成厚度为 10-20 μ m 的切片。将组织切片用 PBS 洗涤 3 次, 配制 DHE 工作溶液, 将 DHE 溶液滴加在组织切片上, 确保完全覆盖组织。然后在黑暗条件下将染色后的切片在 37 °C 孵育 30 min。在染色结束后, 用 PBS 洗涤 3 次。滴加 DAPI 染色液 (1 μ g/mL) 进行复染, 在避光条件下孵育 5 min, 复染完成后, 用 PBS 洗涤 3 次, 轻轻盖上盖玻片。最后使用荧光共聚焦显微镜观察 (DHE 的激发

波长为 518 nm,发射波长为 605 nm;DAPI 的激发波长为 358 nm,发射波长为 461 nm)。

1.2.5 ELISA 检测氧化应激水平 按照生化试剂盒说明检测小鼠视网膜中 MDA 和 SOD 的表达,并测定各孔的吸光度值。取小鼠视网膜组织并称量,加入与组织质量体积为 1:9 的 PBS 进行组织匀浆,在 5 000 r/min 10 min 条件下离心后取上清待测,细胞样本则收集上清液进行检测。取出 ELISA 试剂盒(MDA,SOD)置于室温 30 min 回温。在标准品孔中添加 50 μ L 不同浓度的标准品。将 50 μ L 待测样本加入样本孔,空白孔不添加。除空白孔外,在样本孔和标准品孔中加入 100 μ L 辣根过氧化物酶标记的抗体,封板膜封孔,37 $^{\circ}$ C 孵育 60 min。弃去板孔中液体并在吸水纸上拍干,加入 200 μ L 洗涤液,静置 1 min,弃洗涤液并拍干,重复 5 次。各加入 50 μ L 底物 A、B,37 $^{\circ}$ C 避光孵育 15 min。加入 50 μ L 终止液,用酶标仪测定各孔的 OD450 nm 的吸光度值。

1.2.6 Western blot 检测小鼠视网膜 SIRT1 和 PGC-1 α 蛋白的表达 将样本取出放入 2 mL 研磨管中,然后向每管加入 2 颗 3 mm 研磨珠及 RIPA 裂解液(按照质量比,样本裂解液 = 1:10),置于快速低温组织研磨仪中(温度 -20 $^{\circ}$ C,研磨 4 次,每次 60 s);取出置于 4 $^{\circ}$ C 冰箱中进行裂解 30 min,30 min 后取出,4 $^{\circ}$ C、12 000 r/min 离心 10 min;离心后取上清液,用 BCA 蛋白定量试剂盒测定蛋白浓度。每孔取样 10 μ L,凝胶电泳分离、PVDF 膜转膜,5%脱脂奶粉室温封闭 2 h,添加一抗 SIRT1(1:1 000)、PGC-1 α (1:5 000),4 $^{\circ}$ C 孵育过夜;洗膜后加入山羊抗兔二抗(1:5 000),室温孵育 2 h,DAB 显色试剂盒避光显

色,蛋白凝胶成像系统成像和定量分析。

统计学分析:采用统计学软件 SPSS22.0 进行分析。数据以均数 \pm 标准差表示,多样本均数比较采用单因素方差分析,方差齐性时采用 LSD-*t* 检验,方差不齐则采用 Tamhane's *T2* 检验, $P < 0.05$ 为差异有统计学意义。

2 结果

2.1 健脾补肾益视方对小鼠视网膜及光感受器组织结构的影响 HE 染色结果表明,空白组视网膜结构未见明显细胞增生、变性或坏死,细胞排列较为整齐。模型组视网膜结构造模 1 d 见内核层细胞数量有一定减少,细胞排列紊乱;造模 7、14 d 可见外核层细胞数量轻微或轻度减少,外核层局部区域变薄,外界膜分界不明显,视网膜色素上皮细胞轻微或轻度肿胀,视网膜细胞排列轻微或轻度紊乱;造模 14 d 见节细胞层内毛细血管轻度扩张,管腔体积增大。中药组造模 7、14 d 视网膜局部区域外核层细胞数量轻微减少,外界膜分界不明显,少量色素上皮细胞肿胀,细胞体积增大,局部区域视网膜细胞排列紊乱,见图 1。

2.2 健脾补肾益视方对小鼠视网膜 ROS 水平的影响 DHE 荧光染色结果显示,造模 1 d,各组小鼠视网膜 ROS 水平无明显差异($P > 0.05$)。造模 7、14 d,各组小鼠视网膜 ROS 水平差异有统计学意义($F = 306.200, P < 0.01; F = 265.039, P < 0.01$)。造模 7 d,与空白组相比,模型组的 ROS 水平明显升高($P < 0.001$);与模型组相比,中药组的 ROS 水平明显降低($P < 0.001$)。造模 14 d,与空白组相比,模型组的 ROS 水平明显升高($P < 0.01$);与模型组相比,中药组的 ROS 水平明显降低($P < 0.001$),见图 2。

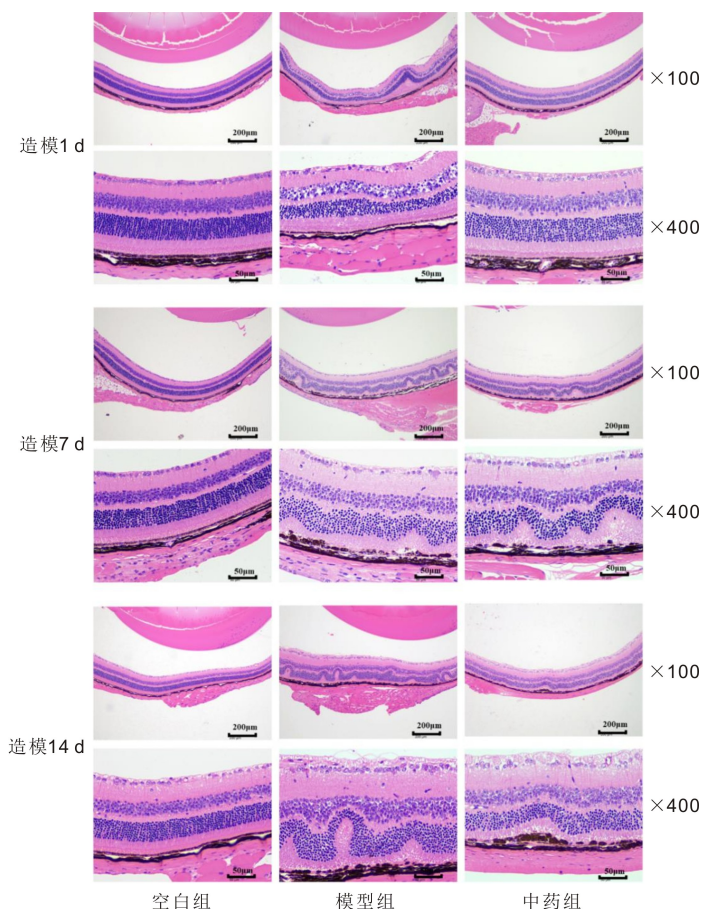


图 1 HE 染色观察小鼠视网膜及光感受器组织结构。

2.3 健脾补肾益视方对小鼠视网膜氧化应激水平的影响

ELISA 结果显示,造模 1 d,各组小鼠视网膜 SOD 和 MDA 水平无明显差异。造模 7 d,模型组与空白组相比, SOD 水平明显降低 ($P<0.01$),MDA 水平明显升高 ($P<0.01$);中药组与模型组相比, SOD 水平明显升高 ($P<$

0.05),MDA 水平明显降低 ($P<0.05$)。造模 14 d,模型组与空白组相比, SOD 水平明显降低 ($P<0.01$),MDA 水平明显升高 ($P<0.01$);中药组与模型组相比, SOD 水平显著升高 ($P<0.01$),MDA 水平显著降低 ($P<0.01$),见表 1、2、图 3。

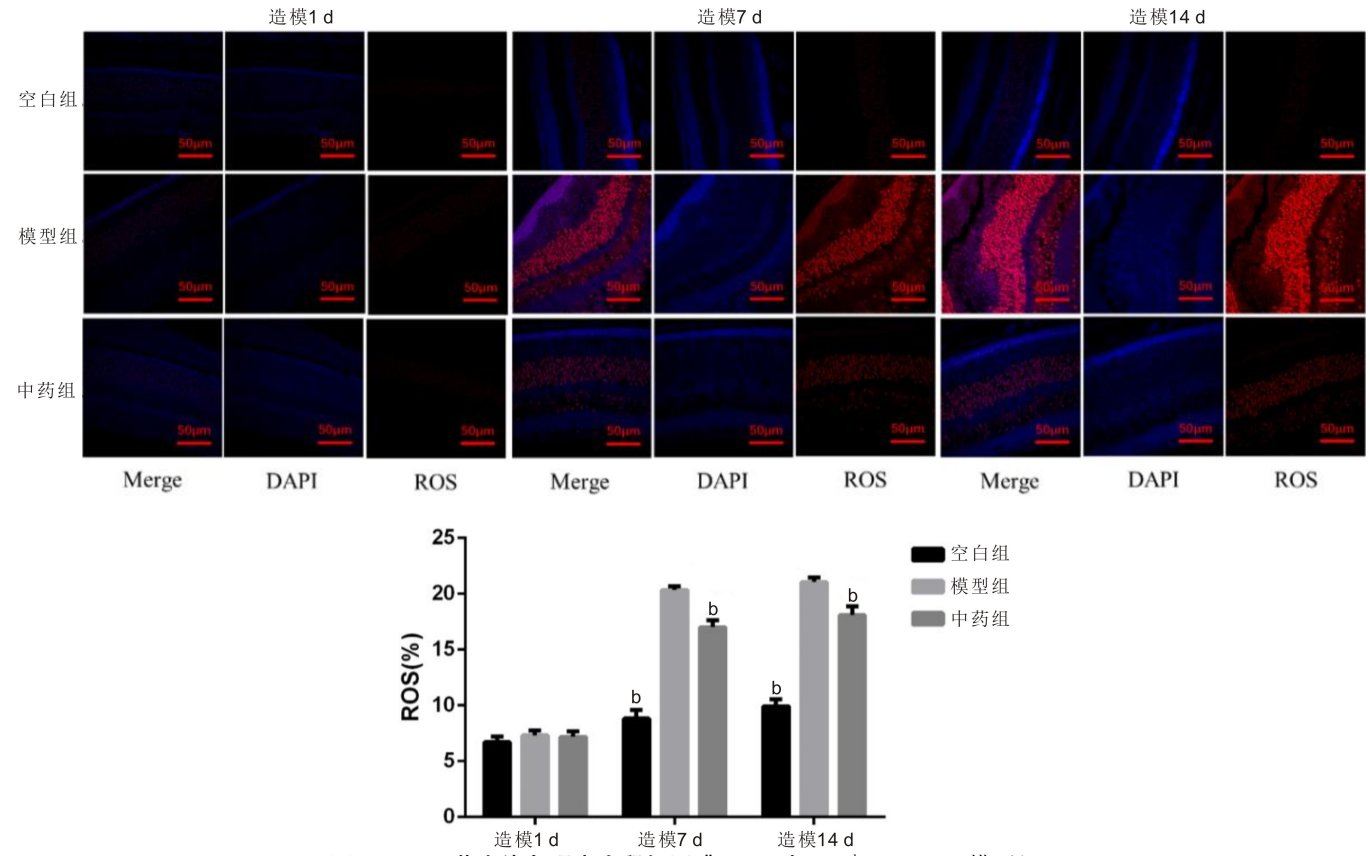


图 2 DHE 荧光染色观察小鼠视网膜 ROS 水平 ^b $P<0.01$ vs 模型组。

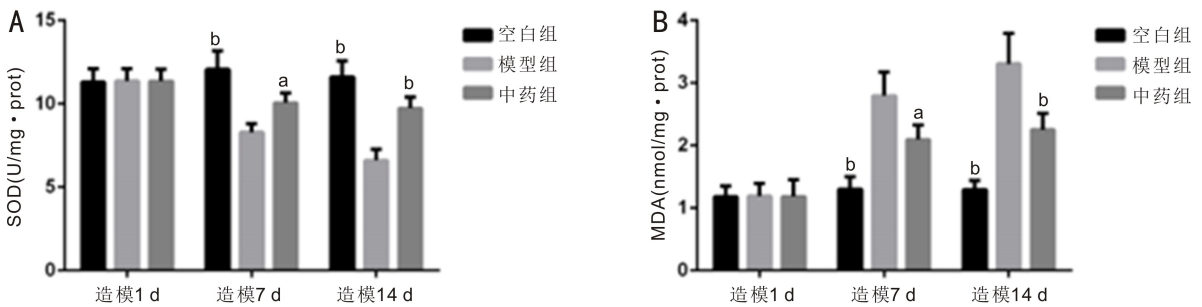


图 3 ELISA 检测小鼠视网膜氧化应激水平 A:SOD 水平;B:MDA 水平。^a $P<0.05$,^b $P<0.01$ vs 模型组。

表 1 不同时间三组视网膜 SOD 水平比较

($\bar{x} \pm s$, U/mg · prot)

时间	空白组	模型组	中药组	F	P
造模 1 d	11.30±0.82	11.37±0.73	11.34±0.66	0.008	0.992
造模 7 d	12.07±1.11 ^b	8.29±0.50	10.05±0.61 ^a	17.313	0.003
造模 14 d	11.61±0.97 ^b	6.61±0.67	9.73±2.29 ^b	31.302	0.001

注:^a $P<0.05$,^b $P<0.01$ vs 模型组。

表 2 不同时间三组视网膜 MDA 水平比较

($\bar{x} \pm s$, nmol/mg · prot)

时间	空白组	模型组	中药组	F	P
造模 1 d	1.18±0.18	1.19±0.20	1.18±0.19	0.002	0.998
造模 7 d	1.30±0.19 ^b	2.80±0.38	2.10±0.23 ^a	21.453	0.002
造模 14 d	1.29±0.14 ^b	3.30±0.49	2.25±0.26 ^b	27.568	0.001

注:^a $P<0.05$,^b $P<0.01$ vs 模型组。

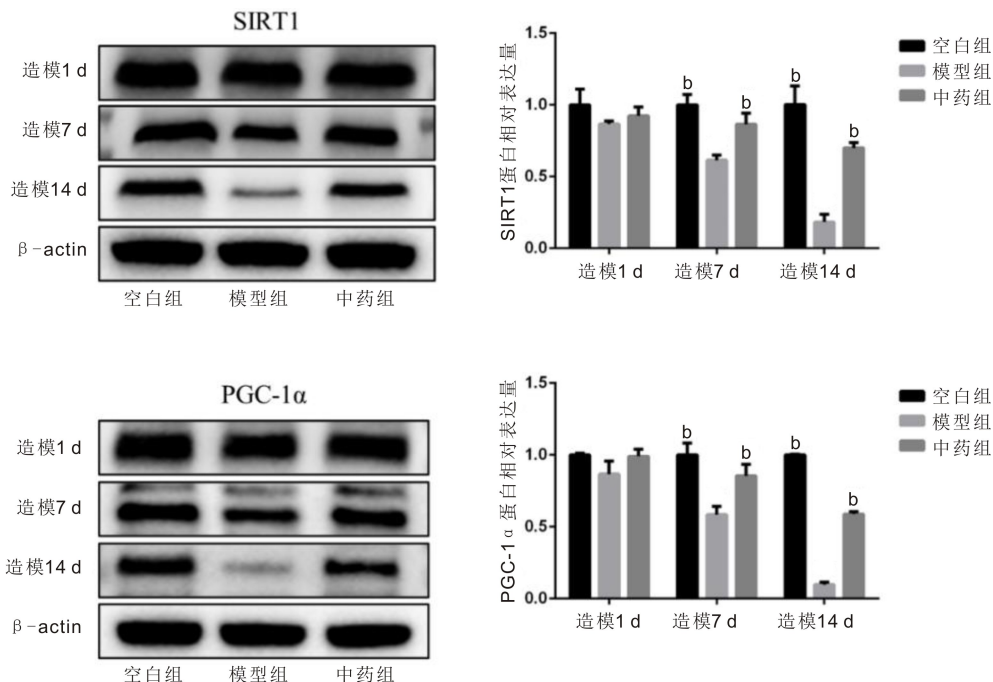


图4 Western blot 检测小鼠视网膜 SIRT1 及 PGC-1α 蛋白表达 ^b*P*<0.01 vs 模型组。

2.4 健脾补肾益视方对小鼠视网膜 SIRT1 及 PGC-1α 蛋白表达的影响 Western blot 结果显示,造模 1 d,各组小鼠视网膜 SIRT1、PGC-1α 蛋白表达无显著差异 (*P*>0.05)。造模 7、14 d,各组小鼠视网膜 SIRT1、PGC-1α 水平差异有统计学意义(均 *P*<0.01)。造模 7、14 d,与空白组比较,模型组 SIRT1 和 PGC-1α 表达均显著降低(均 *P*<0.01);与模型组比较,中药组 SIRT1 和 PGC-1α 表达均显著升高(均 *P*<0.01),见图 4。

3 讨论

《灵枢·大惑论》曰:“五脏六腑之精气,皆上注于目而为之精。”《太平圣惠方》说:“明孔遍通五脏,脏气若乱,目患即生;诸脏既安,何辄有损。”说明眼与脏腑之间关系密切。眼科前辈陈达夫认为视网膜属于肝经,黄斑属于视网膜的一部分,因其位于视网膜中央,中央属土,因此黄斑病变与脾土相关。而内障眼病位于五轮学说的水轮,肾主水,内障眼病多从肾论治,由此可见,视网膜病多责之于肝、脾、肾三脏。患者年老体衰,精血不足,肝脾肾三脏虚弱,致精微物质不能上荣目窍,神光发越受阻,致视力下降,视物模糊。综上所述,本病以脏腑气血虚弱为本,与肝脾肾密切相关。

本次实验选用的健脾补肾益视方主要药物为枸杞、菟丝子、车前子、茺蔚子、当归、山楂、浙贝母、石菖蒲、全蝎,方中枸杞、菟丝子滋补肝肾、益精明目,车前子渗湿明目,茺蔚子凉肝明目,起补中有泻之效,当归性温,能补血活血,改善眼部微循环,山楂健脾胃、行气散瘀、化浊降脂,能使水谷精微运化正常上输于目,浙贝母化痰软坚散结,中医认为“有形之物,责之于痰”,对于玻璃膜疣等改变中医认为痰湿蕴结所致,石菖蒲化湿豁痰,通窍明目,全蝎入肝经,散结通络,可引药上行,全方共奏化痰软坚,补益肝肾,健脾益气之功。

视网膜是人体中每天消耗氧气量最高的组织,dARMD 的主要特征为 RPE 的萎缩和玻璃膜疣形成,而 RPE 细胞特别容易受到由 ROS[例如超氧阴离子自由基,

羟基自由基,单线态氧和过氧化氢(H₂O₂)]引起的氧化应激的影响^[6]。抗氧化药物通过抑制 ROS 的产生和积累减轻细胞和组织损伤,是一种潜在的 ARMD 治疗干预措施^[7]。MDA 是脂质过氧化氢的最终产物,这几个指标常被用于检测氧化损伤。sirtuins 是烟酰胺腺嘌呤二核苷酸(NAD⁺)依赖性组蛋白脱乙酰酶的一个高度保守的家族^[8],有助于调节不同生物体的寿命。一些 sirtuins 的功能失调与年龄相关的疾病有关,如癌症、2 型糖尿病、肥胖相关的代谢疾病、神经退行性变等^[9]。在年龄相关性疾病中(如 ARMD),细胞内线粒体损伤造成氧化应激的出现,SIRT1 可以通过 FOXO 通路刺激抗氧化剂的表达^[10],PGC-1α 是一种参与能量管理和线粒体生物生成的转录激活因子,PGC-1α 的表达与细胞衰老、老化和许多与年龄相关的疾病有关,包括 ARMD,有研究表明 PGC-1α 可以通过上调抗氧化酶和 DNA 损伤反应来降低氧化应激^[11],PGC-1α、SIRT1 和 AMPK 成为了干性 ARMD 的治疗新靶点^[12-15]。Zhang 等^[16]研究发现与正常 RPE 相比,ARMD 患者 RPE 中 SIRT1/PGC-1α 减少,AMPK 活性降低。Zhang 等^[17]发现加速 ARMD 视网膜细胞衰老、凋亡的途径可能与 PGC-1α 和 SIRT1 密切相关。因此,本实验选择与氧化应激密切相关的指标进行研究,并且从 SIRT1/PGC-1α 信号通路探讨健脾补肾益视方的有效性。

本实验通过碘酸钠成功造模 dARMD 小鼠,检测了小鼠视网膜组织中 ROS、SOD、MDA 含量,以及 SIRT1、PGC-1α 的蛋白表达,发现与空白组比较,模型组 ROS 水平显著升高(*P*<0.01),SOD 水平显著降低(*P*<0.01),MDA 水平显著升高(*P*<0.01);经中药干预后,与模型组相比,中药组 ROS 水平显著降低(*P*<0.001),SOD 水平显著升高(*P*<0.01),MDA 水平显著降低(*P*<0.01),SIRT1 和 PGC-1α 表达均显著升高,提示中药健脾补肾益视方可改善碘酸钠诱导的小鼠视网膜氧化应激状态,减少对视网膜组织的损伤,可能是通过 PGC-1α/SIRT1 信号通路发挥抗氧化应激作用,这将成为治疗 dARMD 的新靶点,为临床

药物的开发提供参考。由于本实验的样本量较少,在今后的研究中将进一步增大样本量及设置对照组,进一步探讨健脾补肾益视方治疗 dARMD 抗氧化应激的分子机制。

参考文献

- [1] Ashraf M, Souka AAR. Aflibercept in age-related macular degeneration: evaluating its role as a primary therapeutic option. *Eye (Lond)*, 2017,31(11):1523-1536.
- [2] Colijn JM, Meester-Smoor M, Verzijden T, et al. Genetic Risk, Lifestyle, and Age-Related Macular Degeneration in Europe: The EYE-RISK Consortium. *Ophthalmology*, 2021,128(7):1039-1049.
- [3] Chae S, Park S, Park G. Lutein protects human retinal pigment epithelial cells from oxidative stress-induced cellular senescence. *Mol Med Rep*, 2018,18(6):5182-5190.
- [4] Koh AE, Alsaedi HA, Rashid MBA, et al. Retinal degeneration rat model: a study on the structural and functional changes in the retina following injection of sodium iodate. *J Photochem Photobiol B*, 2019, 196;111514.
- [5] Ren CD, Hu CY, Wu Y, et al. Nicotinamide mononucleotide ameliorates cellular senescence and inflammation caused by sodium iodate in RPE. *Oxid Med Cell Longev*, 2022,2022:5961123.
- [6] Mettu PS, Wielgus AR, Ong SS, et al. Retinal pigment epithelium response to oxidant injury in the pathogenesis of early age-related macular degeneration. *Mol Aspects Med*, 2012,33(4):376-398.
- [7] 周杰, 陈倩茵, 张静琳. 干性年龄相关性黄斑变性药物治疗研究进展. *国际眼科杂志*, 2023,23(11):1835-1839.
- [8] 丁辉. SIRT1 在骨性关节炎滑膜中表达的相关研究. *安徽医科大学*, 2015.
- [9] Zhou M, Luo J, Zhang H. Role of Sirtuin 1 in the pathogenesis of

ocular disease (Review). *Int J Mol Med*, 2018,42(1):13-20.

- [10] 梁荣斌, 吴康瑞, 邵毅. Sirtuins 在眼科疾病中的研究进展. *国际眼科杂志*, 2020,20(5):831-833.
- [11] Kaarniranta K, Kajdaneck J, Morawiec J, et al. PGC-1 α protects RPE cells of the aging retina against oxidative stress-induced degeneration through the regulation of senescence and mitochondrial quality control. the significance for ARMD pathogenesis. *Int J Mol Sci*, 2018,19(8):2317.
- [12] Lewis Luján LM, McCarty MF, Di Nicolantonio JJ, et al. Nutraceuticals/drugs promoting mitophagy and mitochondrial biogenesis may combat the mitochondrial dysfunction driving progression of dry age-related macular degeneration. *Nutrients*, 2022,14(9):1985.
- [13] Kaikaryte K, Gedvilaite G, Vilkeviciute A, et al. SIRT1: genetic variants and serum levels in age-related macular degeneration. *Life*, 2022,12(5):753.
- [14] Nita M, Grzybowski A. Interplay between reactive oxygen species and autophagy in the course of age-related macular degeneration. *EXCLI J*, 2020,19:1353-1371.
- [15] Blasiak J, Pawlowska E, Sobczuk A, et al. The aging stress response and its implication for ARMD pathogenesis. *Int J Mol Sci*, 2020,21(22):8840.
- [16] Zhang M, Jiang NS, Chu Y, et al. Dysregulated metabolic pathways in age-related macular degeneration. *Sci Rep*, 2020, 10(1):2464.
- [17] Zhang J, Jiang J, Zhou H, et al. LncRNA NORAD defects deteriorate the formation of age-related macular degeneration. *Aging (Albany NY)*, 2023,15(15):7513-7532.