

# XL-射频皮肤治疗仪消融去除睑黄瘤

王兴林<sup>1</sup>, 索伟<sup>1</sup>, 蒋天裕<sup>1</sup>, 何庆华<sup>2</sup>, 肖红雨<sup>1</sup>

作者单位: (100853) 中国北京市, 中国人民解放军总医院<sup>1</sup> 理疗科; <sup>2</sup> 眼科中心

作者简介: 王兴林, 男, 主任医师, 教授, 博士研究生导师, 研究方向: 体表射频消融术, 创建了体表射频消融术的方法及技术, 在体表微创术中率先使用了手术放大镜, 高精度祛除体表病变。

通讯作者: 王兴林. WangXL0620@126.com

收稿日期: 2010-04-13 修回日期: 2010-05-10

## Successful eradication of xanthelasma palpebrarum using XL-radiofrequency ablation skin apparatus

Xing-Lin Wang<sup>1</sup>, Wei Suo<sup>1</sup>, Tian-Yu Jiang<sup>1</sup>, Qing-Hua He<sup>2</sup>, Hong-Yu Xiao<sup>1</sup>

<sup>1</sup>Department of Physiotherapy; <sup>2</sup>Eye Center, Chinese PLA General Hospital, Beijing 100853, China

Correspondence to: Xing-Lin Wang. Department of Physiotherapy, Chinese PLA General Hospital, Beijing 100853, China. WangXL0620@126.com

Received: 2010-04-13 Accepted: 2010-05-10

### Abstract

• AIM: Therapeutic methods of XL-radiofrequency ablation skin apparatus (invented by department of Physiotherapy, Chinese PLA General Hospital) in eradicating xanthelasma palpebrarum are studied and their clinical effects are investigated.

• METHODS: XL-radiofrequency ablation skin apparatus was performed on 40 cases 73 lesions of xanthelasma palpebrarum with the length of 3-15mm and width of 3-10mm in an area of 6-150 (average 44 ± 34) mm<sup>2</sup> by separating layer and ablation removing methods. The postoperative follow-up durations ranged from 1 to 3 years.

• RESULTS: In 40 patients with 73 lesions, 35 cases 67 lesions were cured successfully by once and 4 cases 6 lesions by twice with well healing, no-scarring with cure in 39 cases and marked result in 1 case. 1 case 2 lesions had a recurrence in postoperation of 7 months, 2 cases 2 lesions had a slight hypopigmentation. The protective crust over lesion was formed next day and fall off half month postoperation. Local erythema in several cases occurred after the crust fall off and disappeared during 6 to 10 months. XL-radiofrequency ablation skin apparatus offered several advantages, such as easy operation, high accuracy, clear visible field under the operative magnifier, no bleeding, shorter operation time, no smog, little pain, one-off ablation electrode during the procedure, slight inflammation reaction, no infection, no antibiotics following operation, no visible scarring and lower recurrence after healing.

• CONCLUSION: The efficacy of XL-radiofrequency ablation skin apparatus is significantly more evident and safe in eradicating xanthelasma palpebrarum.

• KEYWORDS: radiofrequency ablation; xanthelasma palpebrarum

Wang XL, Suo W, Jiang TY, et al. Successful eradication of xanthelasma palpebrarum using XL-radiofrequency ablation skin apparatus. *Int J Ophthalmol (Guji Yanke Zazhi)* 2010; 10(7): 1383-1385

### 摘要

目的: 研究 XL-射频皮肤治疗仪(解放军总医院理疗科研制)消融技术去除睑黄瘤的方法并观察其疗效。

方法: 采用射频消融治疗 40 例(73 处病变), 病变长 3 ~ 15mm, 宽 3 ~ 10mm, 面积 6 ~ 150 (平均 44 ± 34) mm<sup>2</sup>。射频消融电极沿着睑黄瘤病变部位分层达底部, 形成保护层。随访观察 1 ~ 3a。

结果: 40 例(73 个病变) 1 次治愈 35 例 67 处病变, 4 例 6 处病变 1 次去除后残留很少部分, 2 次去除后痊愈, 无疤痕。1 例 2 处病变术后 7mo 复发, 2 例 2 处治疗部位轻微的色素脱失。39 例痊愈, 1 例显效。射频消融治疗后眼睑疼痛不明显, 次日创面结痂, 0.5mo 左右脱落。部分病例脱痂后局部皮肤发红, 6 ~ 10mo 消退。XL-射频皮肤治疗仪消融去除睑黄瘤手术操作方便, 在手术放大镜下精准性高、视野清晰, 手术时不出血、时间短、无烟雾、患者痛苦少、一次性消融电极, 术后炎症反应轻、无感染、未用抗生素预防感染, 愈合后无肉眼可见的疤痕、复发率低。

结论: XL-射频皮肤治疗仪消融去除睑黄瘤是一项精准度易于控制、疗效显著的手术技术, 值得临床推荐的新疗法。

关键词: 射频消融; 睑黄瘤

DOI: 10.3969/j.issn.1672-5123.2010.07.052

王兴林, 索伟, 蒋天裕, 等. XL-射频皮肤治疗仪消融去除睑黄瘤. 国际眼科杂志 2010; 10(7): 1383-1385

### 0 引言

睑黄瘤出现在中年及老年人, 常位于眼睑内侧。由于位置的特殊性, 手术治疗有一定的难度及风险, 术后易于复发及出现疤痕。因此, 去除后无疤痕、不复发是目前需要临床上解决的一个重要难题。我们采用 XL-射频皮肤治疗仪消融去除方法, 反复研究创建了射频消融去除睑黄瘤技术, 并随访观察 1 ~ 3a, 达到了精准去除睑黄瘤、未出现肉眼可见的疤痕、复发率低的疗效。

### 1 对象和方法

1.1 对象 睑黄瘤 40 例(73 处病变), 男 11 例, 女 29 例, 年龄 36 ~ 75 (平均 48.4 ± 8.7) 岁, 病变 73 处。病程 1mo ~ 20a, 平均 4.1 ± 3.9a。用钢尺测量病变大小, 病变长 3 ~

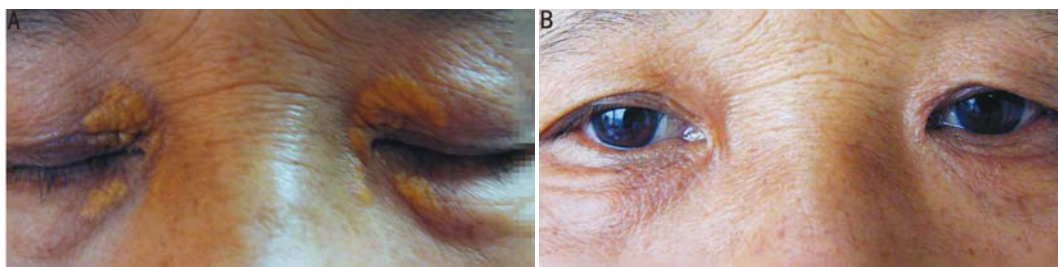


图1 病例1,女,56岁 A:术前,睑黄瘤6mo,右上:10mm×6mm,右下:6mm×4mm,左上:12mm×10mm,左下:8mm×6mm;B:1次射频消融术后18mo疗效,无色沉、无色脱、无肉眼可见的疤痕。随访3a,疗效稳定。

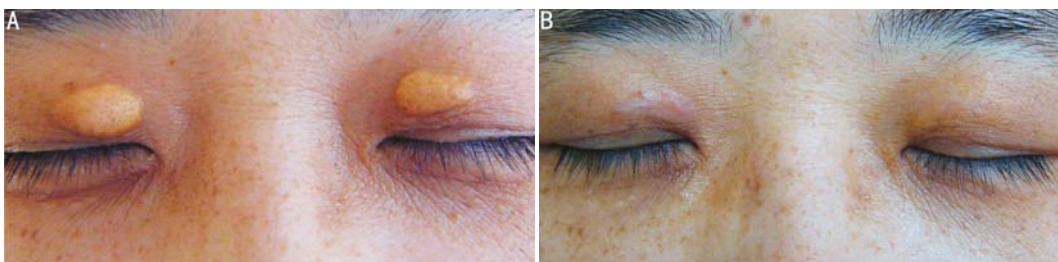


图2 病例2,女,47岁 A:睑黄瘤4a,右:13mm×7.5mm;左:10mm×7mm;B:1次射频消融术后7mo疗效,无色沉、无色脱、无肉眼可见的疤痕。随访18mo无复发,疗效稳定。

15mm,宽3~10mm,面积6~150(平均 $44 \pm 34$ ) $\text{mm}^2$ 。曾冷冻治疗4例、激光治疗7例、电离子治疗3例、手术切除1例术后复发。

**1.2 方法** 50g/L碘伏常规消毒皮肤,20g/L利多卡因浸润麻醉。戴上头盔式手术放大镜,调整焦距。用XL-射频皮肤治疗仪(解放军总医院理疗科研制)消融电极沿着睑黄瘤分层去除达底部,并形成保护层,结痂后自行脱落。嘱患者保持创面清洁,待创面自行愈合。随访观察1~3a,确定稳定期疗效。术后1~3mo随访,观察睑黄瘤去除情况,未去除干净的残留物再次射频消融去除。随访观察1~3a,观察去除病变部位的变化、疤痕发生率及睑黄瘤复发率。

## 2 结果

疗效评定标准:痊愈:病灶完全消失,无疤痕,1a以上无复发;显效:病灶清除>75%,复发后病灶<25%;有效:病灶清除25%~75%,肉眼看得见的疤痕;无效:病灶基本无改变。40例(73处病变)1次治愈35例67处病变,4例6处病变1次去除后残留很少部分,2次去除后痊愈,无疤痕。1例2处病变术后7mo复发,2例2处治疗部位轻微的色素脱失,1例1处病变去除后1a在2侧眼睑内侧重新长出2个睑黄瘤与治疗部位无关。39例痊愈,1例显效。射频消融治疗后眼睑疼痛不明显,创面次日结痂,0.5mo左右脱落。部分病例脱痂后局部皮肤发红,6~10mo消退(图1,2)。XL-射频皮肤治疗仪消融去除睑黄瘤,在手术放大镜下操作精准性高,易于区分黄瘤组织与正常组织、对正常组织损伤轻,手术时不出血、时间短、无烟雾,患者痛苦少,术后炎症反应轻、无感染、未用抗生素预防感染,愈合后无肉眼可见的疤痕,复发率低等特点。

## 3 讨论

睑黄瘤主要由黄瘤细胞组成,黄瘤细胞为泡沫状、充满脂质的组织细胞,位于真皮的浅层,周围为纤维组织。目前国内、外去除睑黄瘤的方法是手术切除,烧灼,如激光<sup>[1]</sup>或电离子等,及化学腐蚀如三氯醋酸<sup>[2]</sup>等。采用手术切除,没有经验的医生操作,缝合不妥,手术后可形成疤痕引起眼睑畸形,睑黄瘤面积大的需要做皮瓣转移或分次切

除的方法去除。Mendelson和Masson报道第一次手术切除后的复发率为40%,第二次手术切除的复发率为60%<sup>[3]</sup>。采用激光及电离子等技术主要是烧灼的方法去除,这种治疗如果完整地去除脂肪层,仪器产生的碳化作用,不易区分黄瘤组织与正常组织,损伤重;如部分去除仅仅为了达到美观疗效,治疗后易复发。因而,有报道采用非烧灼激光技术去除睑黄瘤如Q-开关Nd:YAG(532nm和1064nm)治疗2次后4wk观察结果,疗效并不令人满意<sup>[4]</sup>。

因此,建立一种损伤轻、去除后无肉眼可见的疤痕、复发率低的手术技术是我们研究的主要目标。射频消融是电磁波经消融电极,在电极接触的组织引起分子震荡,产生凝固组织的作用。由于射频电极接触组织产生消融作用,因而易于控制去除的精准度,对未接触的组织如眼睛等无任何伤害;XL-射频皮肤治疗仪消融电极热传导小,对射频消融电极接触的组织损伤重,对去除病变周围的正常组织损伤轻,有助于正常组织再生修复创面,使治疗的安全性明显提高。治疗时在手术放大镜下操作,可以精准控制去除的范围与深度,显著降低损伤的程度,完整去除病变;采用消融去除技术,可以观察到治疗部位黄瘤组织与正常组织的界限,易于分离黄瘤组织与正常组织。使去除病变组织的精准度达到了很高的程度,减轻了对正常组织损伤的程度,显著地降低了残留黄瘤组织复发的几率。随访观察1~3a,病变复发率约为3%,比国外报道的超脉冲CO<sub>2</sub>治疗后10mo随访复发率13%<sup>[5]</sup>显著低。

在我们治疗的睑黄瘤病变中,病变最长15mm,最宽8mm,最大面积120 $\text{mm}^2$ ,我们均采用一次性去除。有报道采用分次去除的方法,避免疤痕的发生。而我们采用一次性去除技术,避免了二次手术给患者带来的痛苦及麻烦,并未出现疤痕。在去除大的病变时更应注意保护好病变周围的正常组织,有助于正常组织再生修复创面。在去除病变的深度上即达到完整去除病变又不能过深,过深有可能损伤眼轮匝肌,产生闭眼困难。在我们治疗的患者中,部分睑黄瘤病变位于鼻泪管上,操作时即要达到完整去除

病变,又不能损伤鼻泪管。因此,借助手术放大镜的操作是必要的,保证了高精度去除病变,提高了疗效及安全性。

射频消融去除睑黄瘤国内、外尚未见到报道。我们曾经报道采用射频消融技术去除睑缘肿物<sup>[6]</sup>、毛细血管扩张<sup>[7]</sup>及寻常疣<sup>[8]</sup>。射频消融技术最初用于心脏消融去除室上性心律失常,进一步发展治疗腰椎间盘突出、前列腺肥大、肿瘤等。我们采用XL-射频皮肤治疗仪消融技术对睑黄瘤根除进行了研究,建立了精准、靶向根除睑黄瘤手术技术。整个手术过程操作方便,在手术放大镜下视野清晰,易于分离正常与病变组织,去除病变组织精准度高,对正常组织损伤轻。手术时不出血、时间短、无烟雾、患者痛苦小、一次性消融电极、无交叉感染。治疗后在创面形成保护层。术后炎症反应轻微、无感染、未用抗生素预防感染。愈合后无肉眼可见的疤痕,复发率低。因而,射频消融治疗睑黄瘤可以完整去除病变,并取得容貌上的美观。因此,XL-射频皮肤治疗仪消融去除睑黄瘤是一项精准度易于控制、根除睑黄瘤的手术技术。

#### 参考文献

- 1 张明媚,胡永璐,郝瑜. 超脉冲 CO<sub>2</sub> 激光治疗睑黄瘤 139 例临床观察. 中国美容医学 2009;18(8):1184
- 2 杨靖,谭升顺,祁站涛. 藻酸双酯钠局部注射治疗睑黄瘤 43 例. 中国美容医学 2008;17(7):999
- 3 Rohrich RJ, Janis JE, Pownell PH. Xanthelasma palpebrarum: a review and current management principles. *Plast Reconstr Surg* 2002;110(5):1310-1314
- 4 Karsal S, Schmitt L, Raulin C. Is Q-Switched Neodymium-Doped Yttrium aluminium garnet laser an effective approach to treat xanthelasma palpebrarum? results from a clinical study of 76 cases. *Dermatol Surg* 2009;35(12):1962-1969
- 5 Raulin C, Schoenermark MP, Werner S, et al. Xanthelasma palpebrarum: treatment with the ultrapulsed CO<sub>2</sub> laser. *Laser Surg Med* 1999;24(2):122-127
- 6 王兴林,何庆华,蒋天裕,等. XL-射频皮肤治疗仪消融去除睑缘肿物. 国际眼科杂志 2008;8(11):2341-2343
- 7 王兴林,王金良,蒋天裕,等. XL-射频皮肤治疗仪消融在毛细血管扩张治疗中的应用. 解放军医学杂志 2009;34(3):340-341
- 8 王兴林,漆军,蒋天裕,等. XL-射频皮肤治疗仪消融分层去除寻常疣疗效观察. 临床皮肤病杂志 2009;38(5):282