

累及黄斑的视网膜脱离术后 5a 的视功能和光学相干断层扫描的分析

刘芳^{1,2,3}, 王勤美², Stefan Menzel⁴, Peter Kroll⁴

作者单位:¹(215002)中国江苏省苏州市眼视光医院玻璃体及视网膜病科;²(325027)中国浙江省温州市,温州医学院附属眼视光医院;³(215002)中国江苏省苏州市,苏州卫生职业技术学院附属眼科医院;⁴德国马尔堡市,菲利普斯大学眼科系

作者简介:刘芳,博士,主任医师,硕士研究生导师,研究方向:玻璃体视网膜疾病、黄斑疾病。

通讯作者:刘芳. fangliu_2004@yahoo.com

收稿日期:2010-10-26 修回日期:2010-12-04

Long-term visual acuity recovery and result of optical coherence tomography after macula-off retinal detachment

Fang Liu^{1,2,3}, Qin-Mei Wang², Stefan Menzel⁴, Peter Kroll⁴

¹Department of Retina & Vitreous, Suzhou Eye Hospital, Suzhou 215002, Jiangsu Province, China;²The Affiliated Eye Hospital of Wenzhou Medical College, Wenzhou 325027, Zhejiang Province, China;³The Affiliated Eye Hospital of Suzhou Health College, Suzhou 215002, Jiangsu Province, China;⁴Department of Ophthalmology, Philipps University Marburg, Marburg, Germany

Correspondence to: Fang Liu. Department of Retina & Vitreous, Suzhou Eye Hospital, Suzhou 215002, Jiangsu Province, China. fangliu_2004@yahoo.com

Received:2010-10-26 Accepted:2010-12-04

Abstract

• **AIM:** To observe the long-term results of the macula-off rhegmatogenous retinal detachment (RRD) with optical coherence tomography (OCT) after scleral buckling and to analyze the relation between duration of macular detachment and postoperative best-corrected visual acuity (BCVA) with OCT image.

• **METHODS:** Retrospective 5 years follow-up of 47 eyes of 47 patients with macula-off RRD was involved. A microscopic fundus examination was conducted followed by Topcon OCT to assess the postoperative foveal microstructure. The correlation between the postoperative BCVA and microstructural findings at the fovea were evaluated. Images of the foveal microstructure were obtained by OCT and the BCVA was measured on the same day. Patients were divided into duration of macula detachment (DMD) less than 7 days and more than 7 days.

• **RESULTS:** Indirect ophthalmoscope indicated that all retinal detachments were reattached 5 years after

operation. OCT showed that accumulation of subretinal fluid and macular neurosensory tissue accumulation at the fovea was in 1 eye (2%) respectively. And the mean visual acuity of these 2 patients was 0.13 after 5 years, which was significantly lower than that in the other 45 patients (without subretinal fluid) (0.54) (Student's *t* test, $P=0.025$).

• **CONCLUSION:** The time of macula-off RRD has great influence on the recovery of visual acuity, which is a negative correlation, while visual acuity in the long period of time will increase to varying degrees, postoperative retinal thickness and visual acuity was positively correlated. We suggest that patients with good reattachment poor vision after reset should be performed OCT scans in order to discover the reasons for poor vision. This study assessed clinical prediction of macular retinal detachment surgery and potential restoration of visual function to provide the basis for the situation.

• **KEYWORDS:** macula-off; retinal detachment; visual function; optical coherence tomography

Liu F, Wang QM, Menzel S, *et al.* Long-term visual acuity recovery and result of optical coherence tomography after macula-off retinal detachments. *Gujji Yanke Zazhi (Int J Ophthalmol)* 2011;11(1):69-72

摘要

目的:观察累及黄斑区视网膜脱离巩膜扣带术后的黄斑光学相干断层扫描(OCT)图像及术前和术后最佳矫正视力(BCVA)之间的关系的研究。

方法:回顾分析 5a 随访的 47 例眼累及黄斑区视网膜脱离患者,并将其分成两组:黄斑脱离 ≤ 7 d 组和 > 7 d 组。间接眼底镜行眼底检查,并行 TOPCON 光学相干断层扫描。

结果:患者 47 例术后 5a 较术后 3mo 平均术后 BCVA 增加 1.60 ± 0.02 行。 ≤ 7 d 组术后 5a 的 BCVA 为 0.53, > 7 d 组为 0.25, 两组之间有显著差异($P=0.008$)。 ≤ 7 d 组术后 BCVA ≥ 0.4 者 28 例,而 > 7 d 组术后 BCVA ≥ 0.4 者 7 例($P<0.01$)。5a 术后随访问接检眼镜检查表明,视网膜脱离均复位。而 OCT 显示视网膜下液 1 眼(2%),黄斑区神经上皮层组织堆积 1 眼(2%),这 2 例患者术后 5a 的平均视力只有 0.13,明显低于其他 45 例,术后 5a 平均 BCVA 视力为 0.54($P=0.025$)。术后视网膜较厚组 BCVA 明显高于视网膜较薄的组,并有统计学差异($P=0.008$)。**结论:**累及黄斑的视网膜脱离时间对术后视力的恢复有很大影响,呈负相关,同时术后视力在较长时间内仍会不同程度的提高,术后视网膜的厚度与术后视力呈正相关性。我们建议对于某些术后复位良好而视力不佳者进行 OCT

扫描,以便发现视力不佳的原因。本研究对临床预测评估累及黄斑的视网膜脱离复位术后,潜在视功能恢复的情况提供依据。

关键词:黄斑脱离;视网膜脱离;远期视功能;光学相干断层扫描

DOI:10.3969/j.issn.1672-5123.2011.01.023

刘芳,王勤美,Stefan Mennel,等.累及黄斑的视网膜脱离术后5a的视功能和光学相干断层扫描的分析.国际眼科杂志2011;11(1):69-72

0 引言

成功复位的累及黄斑的视网膜脱离术后仍有视功能不能完全恢复的^[1-3]。术后相关的病理,包括视网膜前膜、色素移位^[4]、黄斑囊样水肿^[5]及视网膜皱折^[6]均有可能影响视力恢复。在这种情况下,黄斑中心凹视网膜下微结构的改变,可能会导致视力障碍的微妙变化,用临床上常用的检查手段如裂隙灯生物显微镜或双目间接检眼镜,很难发现其改变。由于光学相干断层扫描(OCT)^[13]的引入,为临床上视网膜微结构的检查提供了一种新的客观检测手段^[7-11]。在孔源性视网膜脱离中,OCT发现在成功复位的视网膜手术后,仍可见到残留的中心凹下视网膜下液^[12]。Wolfensberger等^[13]曾报告成功复位的视网膜脱离术后,残留的视网膜下液造成视力恢复较差。Baba等^[14]报告残留的视网膜下液的存在,在术后6mo的随访中并没有造成对视力恢复的影响。因而视网膜下液的残留对视力恢复的影响仍然有争议。同时,目前所有的相关研究结果报道,术后随访均不到12mo。长期的随访结果,特别是术后5a的视网膜微结构的改变及视功能的恢复情况,目前尚未见报道。在我们的5a随访研究中,观察和分析术后5a视网膜微结构的改变,并对视网膜脱离时间长短与术后视功能之间的相关性,及视网膜微结构的改变与术后视功能之间的相关性进行了分析。

1 对象和方法

1.1 对象 临床资料收集以住院病历术前眼底图显示每个视网膜脱离的特点及手术记录为依据。47例眼累及黄斑的视网膜脱离的患者,符合调查的入选标准,其中女14例,男33例。年龄12~90(平均 61.85 ± 16.45)岁,所有的患者均行OCT检查。患者按黄斑区脱离时间长短分为两组, $\leq 7d$ 组($n=36$ 例)和 $>7d$ 组($n=11$ 例)。术后随访5~7(平均6)a。视力改善以术后5a视力提高2行或以上为标准。术中无明显并发症。5a随访时黄斑区行OCT扫描,扫描直径是2.8mm或5mm,行横向和纵向的黄斑小凹区扫描。观测到的神经上皮低反射区被定义为视网膜下积液^[12]。并对视网膜下液,黄斑脱离时间,术前矫正视力及与术后视力的相关性进行研究。

1.2 方法 回顾性分析视网膜脱离手术418例。所有病例均采用放射状或环状海绵巩膜外垫压,并配合术中冷冻治疗。我们使用广泛纳入和按标准筛出,完成患者数据库。只有伴有黄斑区脱离的孔源性视网膜脱离(RRD),并行巩膜外垫压,术后随访达5a才包括在这个回顾性调查内。下列情况被排除在这项研究外:不伴有黄斑脱离的视网膜脱离;伴有影响黄斑中央视觉功能的眼病,包括严重的黄斑变性、黄斑裂孔、视神经萎缩、弱视等疾病;既往

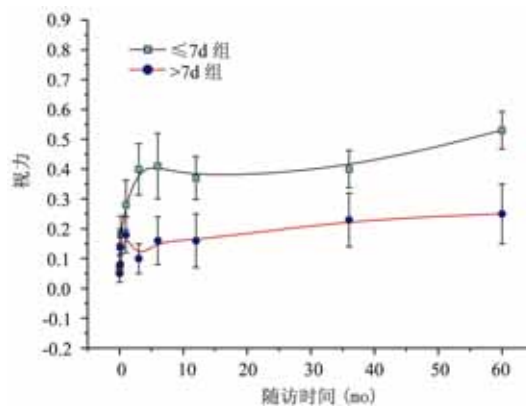


图1 术后5a $>7d$ 组和 $\leq 7d$ 组的视力。

有视网膜手术史、眼外伤或陈旧的复杂视网膜脱离,例如巨大裂孔,增殖性玻璃体视网膜病变C3级以上或视网膜劈裂均排除在外;屈光间质混浊,例如明显的白内障、玻璃体出血或严重的玻璃体混浊也被排除在外;患者没有准确地记得视觉丧失时间和难沟通的患者。所有患者资料按照下列项目收集:患者的年龄、性别、视网膜脱离的时间,术前及术后矫正视力。按Ferris等^[15]描述将Snellen分数视力转化为logMAR单位,并按序排列。使用这种转换后,视力值可转换为线性统计分析,其中1.0 Snellen分数视力为logMAR值0,0.5值为0.3,0.25值为0.6,0.1为1.0^[15,16],指数Snellen视力转换为 $2.0^{[16]}$ 。手动患者转换为3.0 logMAR价值。经过统计学分析后然后结果转成Snellen值。

统计学分析:使用SPSS 12.0版,分析黄斑脱离时间、术前矫正视力、残留视网膜下液和术后5a最佳矫正视力(BCVA)的相关性,视网膜厚度与术后5a最佳矫正视力的相关性。 $P < 0.05$ 被认为有显著性差异。

2 结果

患者47例47眼随访5a以上,术前平均视力 $\leq 7d$ 组为0.06(1.22 ± 0.048), $>7d$ 组为0.14(0.85 ± 0.059),两组间无统计学差异($P = 0.098$),而 $\leq 7d$ 组术后的BCVA为0.53(0.28 ± 0.06), $>7d$ 组术后的BCVA为0.25(0.60 ± 0.11),两组之间有显著差异($P = 0.008$)。 $\leq 7d$ 组术后BCVA ≥ 0.4 的占28例,而 $>7d$ 组术后BCVA ≥ 0.4 只有7例($P < 0.001$)。47例患者术后3mo平均BCVA为 0.32 ± 0.08 ,术后5a平均BCVA为 0.46 ± 0.101 。术后5a较术后3mo平均术后BCVA增加 1.60 ± 0.02 行,同时术后5a平均BCVA在 $\leq 7d$ 组较 $>7d$ 组有明显提高(图1)。术后3mo随访中,8例患者术后视力无改善,其中5例在5a随访中视力有不同程度提高,包括有2例患者间接检眼镜下检查视网膜复位良好(病例1,显示黄斑区中心反光消失;病例2显示黄斑区中心反光消失伴脉络膜不全萎缩),而OCT检查提示可见视网膜下液和视网膜神经上皮层组织堆积(图2,3),这2例患者术后5a的平均视力只有0.13,明显低于其他45例患者的视力0.54($P = 0.025$)。此外,行OCT黄斑中心凹厚度测量时,我们发现,5a随访中, $\leq 7d$ 组($226 \pm 88\mu m$)的中心凹厚度比 $>7d$ 组($209 \pm 76\mu m$)的厚,但无统计学差异($P = 0.791$)。而 $\leq 7d$ 组[$0.53(0.28 \pm 0.06)$]平均BCVA明显高于 $>7d$ 组[$0.25(0.60 \pm 0.11)$],有统计学差异($P = 0.008$)。

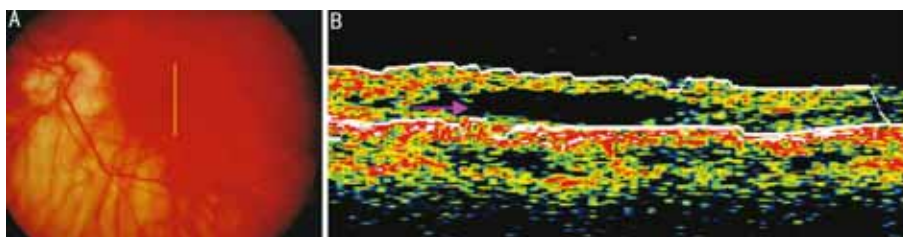


图2 病例1 A:左眼的眼底图(黄线示 OCT 扫描方向和位置);B:左眼黄斑区垂直扫描示神经上皮层和色素上皮层分离(粉箭头示),神经上皮层结构变薄,中心凹的厚度 310 μ m。

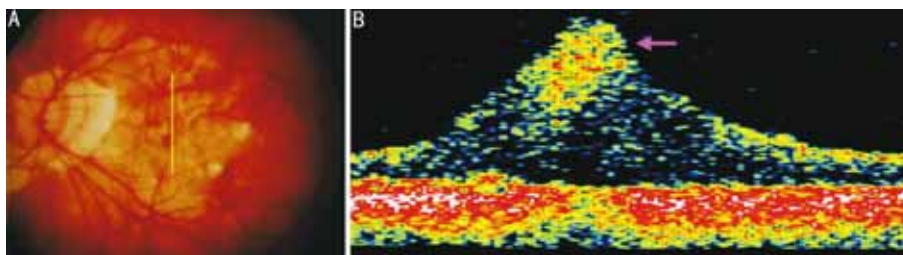


图3 病例2 A:眼底后极部照相(黄线示 OCT 扫描方向和位置);B:左眼黄斑区垂直扫描示视网膜神经上皮层局限性增殖,神经上皮层增厚(粉箭头示)。

3 讨论

孔源性视网膜脱离若不及时修复,均会造成患者失明,目前先进的技术和对视网膜脱离的病理更详细的了解,使得手术成功率大大提高^[17-20],然而,尽管某些病例已解剖复位,但术后视功能的恢复尚不满意,我们回顾分析术后 5a 的累及黄斑的视网膜脱离患者的资料,就视功能影响因素及黄斑区超微结构进行观察和分析。

3.1 长期视功能的恢复 视网膜脱离复位术后,对术后 3mo 和 5a 其视功能的变化进行了比较。既往的研究报告,只有短期随访(约 4~6mo)^[21,22]。我们的研究表明,术后 5a 的视力恢复明显高于 3mo 随访情况($P < 0.01$),其中有 8 例患者术后 3mo 视力无改善,但在 5a 后随访中,有 5 例患者视力有不同的提高,同时术后 5a 的最佳矫正视力 ≥ 0.4 的比例也明显高于 3mo 随访($P = 0.001$)。我们的研究结果还表明,视力 ≥ 0.4 的患者在 $\leq 7d$ 组中占 78% (28/36),在 $> 7d$ 组中占 64% (7/11)。相关文献的报告,术后视力 ≥ 0.4 的比例占 37%~60%^[23,24]。

3.2 OCT 对累及黄斑区视网膜脱离复位后的视力不全恢复的评估 累及黄斑的视网膜脱离复位后视力愈后较差,尽管已成功复位但仍部分患者表现出色觉的缺陷,视物变形^[25-27],在这些病例当中,小凹处的微结构的改变可能是造成上述改变的原因,然而这些微结构的改变在临床检查当中常常难以被发现。OCT 这种新型的临床诊断设备的应用,使视网膜微结构得以显示^[12,13,17,28,29],其可在活检组织上观察视网膜微结构及其改变^[13],能够更精细观察视网膜微结构的改变。OCT 信号的产生是靠屈光介质的交界面^[30],因而屈光介质的改变可造成信号相应的改变,若屈光介质密度增高则信号变强,反之则变弱。近年来,随着 OCT 的更新和换代,OCT 扫描分辨率越来越细,Wakabayashi 等^[31]和 Schocket 等^[32]均报告傅立叶 OCT 达 10~15 μ m,其可以更超微扫描来观察视网膜微结构改变,高速傅立叶 OCT 是 5 μ m 分辨率,是普通 OCT 的 50 倍速率^[33],减少了因患者活动造成图像获得难度,真正做到及时采集图像。超高速 OCT 采用 3~5 μ m 分辨率,改善了视

网膜微结构可视觉^[34]。2002 年曾有报道^[12],术后成功复位的视网膜 OCT 扫描时发现视网膜下液,随后几年相关文章也有报道,但均局限于术后 6mo 内的观察,对视网膜复位术后长期微结构的改变目前尚未见报告,在我们术后 5a 随访的 47 例患者当中,有些患者术后视力恢复不佳,在这些患者当中,有 1 例患者被发现视网膜下液,另 1 例被发现神经上皮层组织的堆积。尽管 Baba 等^[14]曾报道术后视网膜下液的存在,但对视功能未造成影响,在术后 6mo 均吸收,而我们研究中显示伴有视网膜下液者视力明显低于不伴有下液者。这与 Wolfensberger 等^[13]报道相似,尽管他们报道是个短期随访,术后视网膜下液积存可造成视力下降,OCT 检查显得尤为重要。此外,视网膜较厚组的最佳视力明显好于视网膜较薄组,显示手术后视网膜厚度与术后视力恢复呈正相关性。

这项研究表明,累及黄斑的视网膜脱离时间对术后视力的恢复有很大影响,呈负相关,同时术后视力在较长时间里仍会不同程度的提高,术后视网膜的厚度与术后视力的呈正相关性。我们建议对于某些术后复位良好而视力不佳者进行 OCT 扫描,以便发现视力不佳的原因。本研究对临床预测评估累及黄斑的视网膜脱离复位术后,潜在视功能恢复的情况提供依据。

参考文献

- 1 Fercher AF, Hitzenberger CK, Drexler W, et al. In vivo optical coherence tomography. *Am J Ophthalmol* 1993;116:113-114
- 2 Hee MR, Izatt JA, Swanson EA, et al. Optical coherence tomography of the human retina. *Arch Ophthalmol* 1995;113:325-332
- 3 Huang D, Swanson EA, Lin CP, et al. Optical coherence tomography. *Science* 1991;254:1178-1181
- 4 Cleary PE, Leaver PK. Macular abnormalities in the reattached retina. *Br J Ophthalmol* 1978; 62:595-603
- 5 Bonnet M, Bievelez B, Noel A, et al. Fluorescein angiography after retinal detachment microsurgery. *Graefes Arch Clin Exp Ophthalmol* 1983;221:35-40
- 6 Sabates NR, Sabates FN, Sabates R, et al. Macular changes after retinal detachment surgery. *Am J Ophthalmol* 1989;108:22-29
- 7 Hee MR, Baumal CR, Puliafito CA, et al. Optical coherence

- tomography of age-related macular degeneration and choroidal neovascularization. *Ophthalmology* 1996;103:1260-1270
- 8 Kishi S, Takahashi H. Three dimensional observations of developing macular holes. *Am J Ophthalmol* 2000;130(1): 65-75
- 9 Puliafito CA, Hee MR, Lin CP, *et al.* Imaging of macular disease with optical coherence tomography. *Ophthalmology* 1995;102:217-229
- 10 Puliafito CA, Hee MR, Schuman JS, *et al.* Optical coherence tomography of ocular disease. Slack; Thorofare, NJ 1996;37-288
- 11 Wilkins JR, Puliafito CA, Hee MR, *et al.* Characterization of epiretinal membranes using optical coherence tomography. *Ophthalmology* 1996;103:2142-2151
- 12 Hagimura N, Iida T, Suto K, *et al.* Persistent foveal retinal detachment after successful rhegmatogenous retinal detachment surgery. *Am J Ophthalmol* 2002;133:516-520
- 13 Wolfensberger JT, Convers M. Optical coherence tomography in the evaluation of incomplete visual acuity recovery after macula-off retinal detachments. *Graefes Arch Clin Exp Ophthalmol* 2002;240(2):85-89
- 14 Baba T, Hirose A, Moriyama M, *et al.* Tomographic image and visual recovery of acute macula-off rhegmatogenous retinal detachment. *Graefes Arch Clin Exp Ophthalmol* 2004;242(7):576-581
- 15 Ferris FL III, Kassoff A, Brensnick GH, *et al.* New visual acuity charts for clinical research. *Am J Ophthalmol* 1982;94:91-96
- 16 Friberg TR, Eller AW. Prediction of visual recovery after scleral buckling of macula-off retinal detachments. *Am J Ophthalmol* 1992;114:715-722
- 17 Meyer CH, Rodrigues EB, Mennel S. Acute commotio retinae determined by cross-sectional optical coherence tomography. *Eur J Ophthalmol* 2003;13(9-10):816-818
- 18 Wilkinson CP, Rice TA, eds. Michels retinal detachment. 2nd ed. St. Louis; Mosby 1997;935-977
- 19 Guyer DR, Yannuzzi LA, Chang S, *et al.* eds. Retinal-Vitreous-Macula. Philadelphia; W. B. Saunders 1999;1248-1271
- 20 Ryan SJ, ed. Retina, St. Luis; Mosby 2001;2010-2046
- 21 Yasukawa T, Fukuda T, Kishimoto M, *et al.* Prediction of post-operative visual acuity in retinal detachment with macular involvement. *Nippon Ganka Gakkai Zasshi* 1995;99:318-322
- 22 Ross WH, Stockl FA. Visual recovery after retinal detachment. *Curr Opin Ophthalmol* 2000; 11:191-194
- 23 Kusaka S, Toshino A, Ohashi Y, *et al.* Long-term visual recovery after scleral buckling for macula-off retinal detachments. *Jpn J Ophthalmol* 1998;42(3):218-222
- 24 Brenton RS, Blodi CF. Prognosis of foveal splitting rhegmatogenous retinal detachments. *Ophthalmic Surg* 1989;20:112-114
- 25 Oshima Y, Yamanishi S, Sawa M, *et al.* Two-year follow-up study comparing primary vitrectomy with scleral buckling for macula-off rhegmatogenous retinal detachment. *Jpn J Ophthalmol* 2000;44(5):538-549
- 26 Salicone A, Smiddy WE, Venkatraman A, *et al.* Visual recovery after scleral buckling procedure for retinal detachment. *Ophthalmology* 2006;113(10):1734-1742
- 27 Nork TM, Millecchia LL, Strickland BD, *et al.* Selective loss of blue cones and rods in human retinal detachment. *Arch Ophthalmol* 1995;113:1066-1073
- 28 Hagimura N, Suto K, Iida T, *et al.* Optical coherence tomography of the neurosensory retina in rhegmatogenous retinal detachment. *Am J Ophthalmol* 2000;129:186-190
- 29 Kaga T, Fonseca RA, Dantas MA, *et al.* Optical coherence tomography of bleb-like subretinal lesions after retinal reattachment surgery. *Am J Ophthalmol* 2001;132(1):120-121
- 30 Chauhan DS, Marshall J. The interpretation of optical coherence tomography images of the retina. *Invest Ophthalmol Vis Sci* 1999;40(10):2332-2342
- 31 Wakabayashi T, Oshima Y, Fujimoto H, *et al.* Foveal Microstructure and Visual Acuity after Retinal Detachment Repair; Imaging Analysis by Fourier-Domain Optical Coherence Tomography. *Ophthalmology* 2009;116:519-528
- 32 Schocket LS, Witkin AJ, Fujimoto JG, *et al.* Ultrahigh-resolution optical coherence tomography in patients with decreased visual acuity after retinal detachment repair. *Ophthalmology* 2006;113(4):666-672
- 33 Alam S, Zawadzki RJ, Choi S, *et al.* Clinical application of rapid serial Fourier-domain optical coherence tomography for macular imaging. *Ophthalmology* 2006;113(8):1425-1431
- 34 Ko TH, Fujimoto JG, Duker JS, *et al.* Comparison of ultrahigh-and standard-resolution optical coherence tomography for imaging macular hole pathology and repair. *Ophthalmology* 2004;111(11):2033-2043