

维替泊芬介导的光动力疗法治疗兔眼角膜新生血管

樊莹^{1,2}, 张文芳¹, 刘永民², 王玉萍¹

基金项目: 中国兰州大学医学基金资助项目 (No. LZUYX-200736)

作者单位:¹(730000) 中国甘肃省兰州市, 兰州大学第二医院眼科;²(730050) 中国甘肃省兰州市, 甘肃省中医院眼科

作者简介: 樊莹, 女, 眼科学硕士, 主治医师, 研究方向: 角膜病、视光学。

通讯作者: 张文芳, 女, 眼科学博士, 主任医师, 研究方向: 眼底病. zhwenf888@163.com

收稿日期: 2011-04-02 修回日期: 2011-05-20

Photodynamic therapy with verteporfin in rabbit model for corneal neovascularization

Ying Fan^{1,2}, Wen-Fang Zhang¹, Yong-Min Liu², Yu-Ping Wang¹

Foundation item: Medical Foundation of Lanzhou University, China (No. LZUYX200736)

¹Department of Ophthalmology, Second Hospital of Lanzhou University, Lanzhou 730000, Gansu Province, China; ² Department of Ophthalmology, Gansu Province Hospital of Traditional Chinese Medicine, Lanzhou 730050, Gansu Province, China

Correspondence to: Wen-Fang Zhang. Department of Ophthalmology, Second Hospital of Lanzhou University, Lanzhou 730000, Gansu Province, China. zhwenf888@163.com

Received: 2011-04-02 Accepted: 2011-05-20

Abstract

• AIM: To investigate and assess the efficacy of photodynamic therapy (PDT) with verteporfin (Visudyne; Novartis AG, Basel, Switzerland) for treatment of corneal neovascularization (CoNV) in rabbit eye model.

• METHODS: New Zealand rabbits were randomly divided into 2 groups. Corneal neovascularization was induced in rabbits by placing an intrastromal silk suture near the limbus in 2 groups. Group I received PDT in which verteporfin was administered by intravenous injection at a dose of 1.5mg/kg. Group II was a positive control group. The change of CoNV was observed with slit lamp microscope and areas of CoNV were then recorded after PDT. Corneal and iris/ciliary body were evaluated with histopathology examination and immunohistochemistry (SABC) method which was used to measure the expression of vascular endothelial growth factor (VEGF).

• RESULTS: On 3 days, 1 week and 2 weeks after PDT, the mean percentages of CoNV areas of group I were smaller than group II ($P < 0.01$). Histopathology

disclosed that vessel walls of CoNV were destroyed and thrombus formed. The expression of VEGF in group I obviously decreased compared to group II ($P < 0.01$).

• CONCLUSION: Verteporfin-PDT has obvious inhibition on CoNV of rabbit model with no damage of normal and tissue around.

• KEYWORDS: verteporfin; photodynamic therapy; corneal neovascularization; vascular endothelial growth factor

Fan Y, Zhang WF, Liu YM, et al. Photodynamic therapy with verteporfin in rabbit model for corneal neovascularization. *Guji Yanke Zazhi (Int J Ophthalmol)* 2011;11(7):1150-1153

摘要

目的: 旨在探讨和评估光敏剂维替泊芬 (verteporfin) 介导的光动力疗法 (PDT) 对角膜新生血管 (CoNV) 治疗的效果。

方法: 新西兰白兔随机分为 2 组: 两组采用角膜基质层缝线的方法诱导 CoNV 形成。I 组行 verteporfin-PDT 治疗 CoNV, verteporfin 以 1.5mg/kg 静注。II 组不治疗, 为阳性对照。治疗后裂隙灯显微镜观察 CoNV 变化并记录面积, 取处理组及对照组的角膜、虹膜睫状体组织, 行组织病理学检查, 免疫组织化学 (SABC 法) 检测血管内皮生长因子 (VEGF) 在角膜组织中的表达。

结果: 治疗后 3d; 1, 2wk, I 组 CoNV 面积均明显小于 II 组 ($P < 0.01$)。组织病理学检查显示, I 组 CoNV 管壁破坏, 形成血栓。VEGF 的表达 I 组明显低于 II 组 ($P < 0.01$)。

结论: Verteporfin-PDT 对兔模型眼 CoNV 有明显的抑制作用, 不损伤邻近的正常血管及组织。

关键词: 维替泊芬; 光动力疗法; 角膜新生血管; 血管内皮生长因子

DOI: 10.3969/j.issn.1672-5123.2011.07.007

樊莹, 张文芳, 刘永民, 等. 维替泊芬介导的光动力疗法治疗兔眼角膜新生血管. 国际眼科杂志 2011;11(7):1150-1153

0 引言

角膜新生血管 (corneal neovascularization, CoNV) 常见于酸碱烧伤、角膜炎、结膜炎以及各种角膜创伤, 可造成视力的严重损害。研究表明角膜新生血管化是同种异体角膜移植术后发生移植排斥反应的高危因素, 是目前最常见的致盲原因之一。据统计, 美国眼科就诊患者中约 4.14% 患有 CoNV。在我国, 眼外伤 (尤其是严重的眼化学伤) 引起的眼 CoNV 是十分常见的眼病, 约占眼表疾病的 10%^[1]。对 CoNV 的治疗, 角膜移植术后发生移植排斥反应率较高。激光光凝新生血管常因热效应加重角膜的水肿、炎症, 导致新生血管进一步增多以及光凝后血管的再通,

表 1 不同时间 I 和 II 组白兔 CoNV 面积百分比 ($\bar{x} \pm s, \%$)

组别	n	CoNV 面积百分比				
		9d	14d	17d	21d	28d
I 组	7	77.86 ± 17.53	100.00 ± 0.00	50.00 ± 23.66 ^b	17.83 ± 22.45 ^b	4.67 ± 7.74 ^b
II 组	19	84.74 ± 11.84	100.00 ± 0.00	103.64 ± 13.62	112.73 ± 19.92	127.73 ± 24.22

^b $P < 0.01$ vs II 组。

使得治疗失败。药物治疗手段大部分也在动物实验阶段,未能广泛用于临床。本实验研究维替泊芬(verteporfin)介导的光动力治疗(photodynamic therapy, PDT)对兔眼 CoNV 的疗效以及甘露醇对光动力疗法治疗 CoNV 的影响,旨在探讨和评估已进入临床应用的 verteporfin-PDT 对 CoNV 治疗的效果及氧自由基清除剂甘露醇对此疗法的干预作用。

1 材料和方法

1.1 材料 健康新西兰白兔 10 只,雌雄不限,体质量 1.2 ~ 1.5kg,均购买于中国生物技术集团公司兰州生物制品研究所。裂隙灯显微镜检查兔眼角膜正常。对 20 眼行 26 处角膜缘基质内缝线处理诱导新生血管形成,其中随机取 5 只兔 7 处 CoNV 作为 PDT 治疗组(I 组),其余 19 处 CoNV 未行任何治疗作为 CoNV 阳性对照(II 组)。YZSF 型裂隙灯显微镜(苏州医疗器械厂,苏州)、Ophthalmic Photoactivator 激光和 LaserLink 适配器(光太,法国)、光学显微镜(Olympus,日本)、显微镜照相系统(Olympus,日本)、眼科手术显微镜(Olympus,日本)。verteporfin 注射液(商品名 Visudyne; Novartis AG,瑞士)、VEGF 多克隆抗体(武汉博士德生物工程有限公司,中国)、DAB 显色剂和 SABC(兔 IgG)-POD 试剂盒(福建迈新生物技术开发有限公司,中国)。

1.2 方法

1.2.1 兔角膜新生血管模型的建立 氯胺酮注射液 75mg/kg 肌肉注射诱导全身麻醉,5g/L 地卡因滴眼液行角膜表面麻醉,开睑器开睑,在距兔角膜缘 1mm 的角膜处用单根 7-0 丝线缝于角膜基质层。术后行地塞米松氯霉素滴眼液及 5g/L 红霉素眼膏点眼。

1.2.2 兔角膜新生血管的动态观察 缝线处理眼在第 1, 5, 9, 14, 17, 21, 22, 28d 行裂隙灯显微镜观察并照相,规定第 14d CoNV 面积为 100%,作为参照,其余天数 CoNV 面积相应计算百分比。采用单盲法即不参与实验操作的其他医生观察 CoNV 的变化并记录新生血管面积。

1.2.3 PDT 治疗 对 I 组 CoNV 行 PDT 治疗。氯胺酮注射液 75mg/kg 肌肉注射诱导全身麻醉,20g/L 硫喷妥钠 2mL/kg 维持麻醉,5g/L 地卡因滴眼液行角膜表面麻醉。取耳缘静脉 verteporfin 以 1.5mg/kg 剂量静注,距静脉注射开始 15min 后施行激光照射 CoNV,选择 689nm 波长激光,光照强度 600mW/cm²,光照剂量 70J/cm²,光斑直径 2.5mm,照射时间 116s。治疗后的兔避光 48h,地塞米松氯霉素滴眼液及 5g/L 红霉素眼膏点眼。裂隙灯显微镜观察并记录 CoNV 的变化。

1.2.4 病理切片及免疫组织化学检测 VEGF 的表达 分别在新生血管造模后第 16, 21, 28d,空气栓塞处死各组部分兔子,标记 PDT 治疗处角膜及 CoNV 处角膜,完整摘除眼球,40g/L 甲醛固定。制作 HE 制片,光学显微镜观察显微结构并照相。免疫组织化学 SABC 法检测 VEGF 的表

达。细胞膜和细胞质不染色为阴性,染色为阳性,染色强度分为:黄色(+),棕黄色(++),棕黑色(+++)。染色结果照片使用 Photoshop 6.0 图像分析软件分析 VEGF 含量,以灰度值表示。

统计学分析:计量资料以 $\bar{x} \pm s$ 表示,使用 SPSS 10.0 统计软件进行完全随机设计的单因素方差分析, $P < 0.05$ 时差异有显著性。

2 结果

2.1 CoNV 生长情况 I 组角膜缘基质层缝线处理后,3d 即可观察到在缝线处 CoNV 呈细刷状自角巩缘向角膜方向生长,以后新生血管逐渐增多、增粗、增长,但始终在缝线处或围绕缝线周围生长,10d 左右新生血管形成稳定。14d 行 PDT 联合甘露醇治疗。17d 行裂隙灯显微镜观察即可见 PDT 治疗处的 CoNV 血管结构模糊,21d CoNV 大部分减退、血管结构不清,角膜开始出现透明,且激光照射处角膜后方的虹膜未见损伤。24d 后 CoNV 基本消失,可见少许血管结构,角膜透明。有 1 眼在 PDT 治疗后眼睑肿胀明显,前房反应严重,可见渗出,在行激素眼液(地塞米松氯霉素滴眼液)点眼数天后,前房反应逐渐减轻,1wk 左右前房渗出消失,眼睑肿胀缓解。II 组角膜缘基质层缝线处理后,3d 即可观察到在缝线处 CoNV 呈细刷状自角巩缘向角膜方向生长,以后新生血管逐渐增多、增粗、增长,但始终在缝线处或围绕缝线周围生长,10d 左右新生血管形成稳定。

2.2 CoNV 生长面积 不同时间各组 CoNV 面积见表 1。各组在 14d CoNV 面积差异无统计学意义($P > 0.05$)。在 17, 21, 28d 即 PDT 治疗后 3d; 1, 2wk 时, I 组 CoNV 面积小于 II 组,差异有统计学意义($P < 0.01$)。

2.3 病理组织切片结果 I 组角膜各层结构明显,在基质层可见新生血管。PDT 后 2d 的病理切片显示,管腔较大的 CoNV 管壁破坏,管腔内充满大量红细胞,并有大量红细胞溢出血管外。有些 CoNV 形成血栓,有些未形成血栓。周围可见嗜酸粒细胞及中性粒细胞浸润。激光照射处角膜后方的虹膜睫状体结构正常。PDT 后 2wk 的病理切片显示,部分 CoNV 管壁破坏,形成血栓,周围未见明显炎症反应。激光照射处角膜后方的虹膜睫状体结构正常。II 组角膜各层结构明显,在基质层可见大量新生血管,管壁完整,管腔内充满大量红细胞(图 1)。

2.4 免疫组织化学检测 VEGF I 组造模后 28d,角膜基质层可见 CoNV 管壁 VEGF 表达呈阳性,染色强度(+ ~ ++); II 组造模后 28d,角膜基质层可见大量新生血管管壁 VEGF 表达呈阳性,染色强度(++ ~ +++),图 2)。计算机图像分析其 VEGF 灰度值分别为 I 组 147.06 ± 17.00, II 组 113.11 ± 30.16。I 组明显高于 II 组,差异有统计学意义($P < 0.01$)。

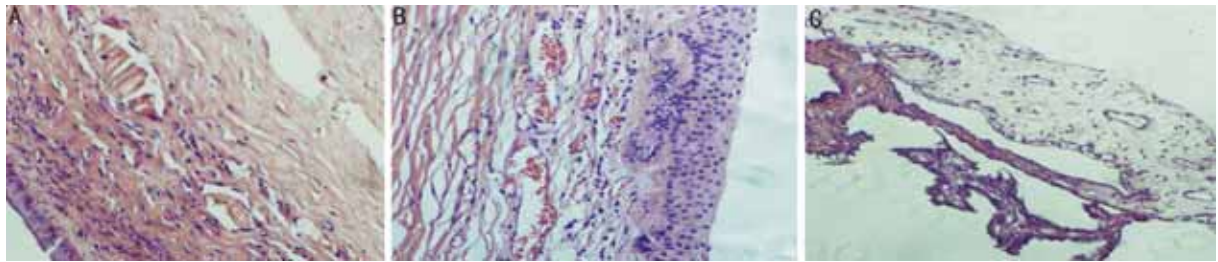


图1 兔角膜虹膜睫状体组织病理切片(HE ×100) A: I组 PDT后14d; B: II组 CoNV造模后28d; C: 激光照射处角膜后方的虹膜睫状体,结构正常。

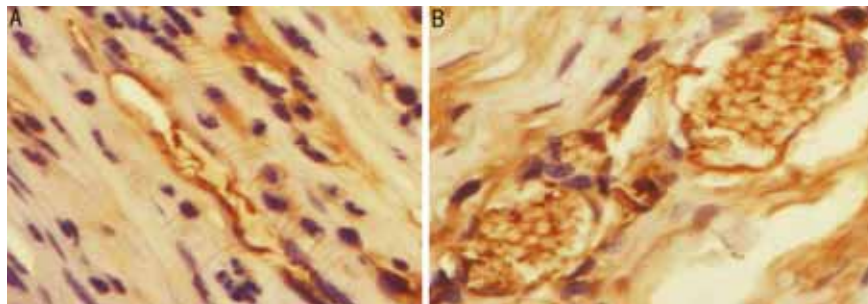


图2 VEGF在兔CoNV中的表达(SABC法 ×400) A: I组造模后28d; B: II组造模后28d。

3 讨论

CoNV 常见于酸碱烧伤、角膜炎、结膜炎以及各种角膜创伤,可造成视力的严重损害。血管的新生过程是复杂的多步骤过程,其形成过程一般分5步:(1)角巩缘及结膜血管的扩张与通透性增大,伴炎细胞浸润角膜;(2)血管内皮细胞的活化、增生与游动,伴血管发芽、管腔形成与血管支吻合;(3)局部小静脉基底膜和细胞外基质被蛋白水解酶降解;(4)基底板的形成;(5)毛细血管消退与血管成熟。角膜血管的发病机制目前存在几种学说,以细胞因子学说占主导地位。在角膜损伤等病理状态下,血管生成和血管抑制的内在平衡趋向于新生血管化占优势,血管形成刺激因子显著上调,与 CoNV 形成在时间上相一致;而在角膜损伤趋于恢复时,血管形成刺激因子的水平下降。新生血管刺激因子的过度表达与抑制因子的不足是 CoNV 发生的基础。主要的细胞因子有 VEGF, IL, ICAM-1, EGF 和 bFGF 等。

CoNV 可促进组织的修复,对感染清除、伤口愈合、抑制角膜溶解等有一定作用,但 CoNV 可破坏角膜正常微环境,使眼前节相关免疫赦免偏离消失,是角膜移植排斥反应的高危因素;而且新生血管结构较脆弱,易渗透,常因出血渗出及继发纤维化等导致失明,是目前最常见的致盲原因之一。穿通性角膜移植是治疗角膜病的重要的复明手段,在某些病的成功率达 90% 以上。而角膜的慢性炎症、感染、血管化可使角膜移植的排斥率明显增加。

抑制 CoNV 的药物、氩激光、电凝、同位素及眼表重建手术等治疗都在临床应用当中,但治疗效果都存在各自的弊端和不足。眼新生血管易通过光化学反应导致选择性血管栓塞和管腔封闭,可以反复治疗而不损及周围组织,具有可行性和安全性,这一特点将 PDT 引入眼部新生血管治疗的行列。由年龄相关性黄斑变性(AMD)、病理性近视或炎症等导致的脉络膜新生血管(CNV)形成的 PDT 研究正处于不断进展阶段,尤其是脉络膜附近的视网膜色素上皮层、神经上皮层的结构完整和功能保持,使 PDT 有望成为 CNV 治疗的一线方法。近年来对于 CoNV

的 PDT 治疗更是引起国内外学者的关注。

Schmidt-Erfurth 等在兔 CoNV 进行苯-卟啉衍生物(BPD)介导的 PDT 治疗,认为可起到选择性地治疗 CoNV 的作用^[2]。Gohto 等使用 ATX-S10(Na)介导的 PDT 作用于兔 CoNV,结果表明激光辐射在染色物质注射后 2~4h 开始能有效地闭锁 CoNV^[3]。Fossarello 用 verteporfin 介导 PDT,以 689nm 激光照射,CoNV 迅速发生光栓塞,无副作用出现。Holzer 等用角膜缝线的方法诱导兔 CoNV,进行 verteporfin-PDT 选择性治疗,裂隙灯照相观察 CoNV 数量变化,荧光分光光度计检测样本光敏剂含量,组织切片使用荧光显微镜观察,得出了有价值的治疗参数:静脉注射 verteporfin 1.5mg/kg,距静注开始 15min 后施行激光照射 CoNV,选择 689nm 波长激光,光照强度 600mW/cm²,光照剂量 150J/cm²,可达到长期的血管退化^[4]。其它还有吲哚菁绿(ICG)介导的 PDT 和感光剂 MV6401 介导的 PDT^[5]。

光敏剂 verteporfin 介导的 PDT 近几年在眼科临床应用相当普遍,伴随着经济发展,在我国已有不同省市的多家医院在使用这项技术来对患者进行治疗。verteporfin 是通过 FDA 批准用于临床治疗的第 2 代光敏剂,药理学作用明确,安全性较好,主要机制是通过引起新生血管闭塞而损伤纤维血管组织。红细胞、白细胞、聚集的血小板和纤维素可以阻断新生血管管腔。组织学上可见血管细胞受到破坏,发生肿胀和核膜断裂,而邻近的血管不受影响。目前主要用于 AMD、病理性近视或炎症等导致的 CNV 以及眼组织胞菌病综合征,对 CoNV 的治疗多处于实验研究阶段,临床应用病例数不多,且观察时间有限。

本实验采用角膜基质层缝线制作 CoNV 模型,verteporfin 介导的 PDT 治疗兔眼 CoNV 并研究甘露醇对 PDT 治疗 CoNV 的影响,实验采用裂隙灯显微镜观察、组织病理学检查、SABC 法免疫组化检测角膜 VEGF 等方法,观察 verteporfin-PDT 对 CoNV 治疗效果。裂隙灯显微镜观察结果显示,处理组 CoNV 生长情况在 PDT 治疗前无明显差别,PDT 治疗后 3d 开始,接受 PDT 治疗的兔眼 CoNV 与未接受 PDT 治疗的兔相比,新生血管数量明显减少、血管

结构模糊,随时间发展(PDT 治疗后 10d 左右)新生血管大部分消失,角膜恢复透明。个别动物在 PDT 治疗后眼睑肿胀,前房出现炎性反应,经点激素眼液治疗好转,但未行角膜基质层缝线处理的正常角膜继发 CoNV。组织病理学检查结果显示,接受 PDT 治疗的兔眼 CoNV 均可见管壁破坏,早期(PDT 治疗后 2d 左右)可见大量红细胞溢出血管外,有些 CoNV 形成血栓,有些未形成血栓,周围可见炎性反应。PDT 后 2wk 的病理切片显示,CoNV 管壁破坏,形成血栓,周围未见明显炎性反应。激光照射处角膜后方的虹膜睫状体结构正常。免疫组化结果显示,接受 PDT 治疗的兔眼角膜基质层可见新生血管管壁 VEGF 表达呈阳性,染色强度(+ ~ ++),未接受 PDT 治疗的兔眼角膜基质层可见大量新生血管管壁 VEGF 表达呈阳性,染色强度(++ ~ ++++)。治疗组 VEGF 的表达与阳性对照组相比有明显差异。

我们的实验结果表明 verteporfin-PDT 对 CoNV 有非常明显的抑制作用,经治疗后角膜可基本恢复透明。除新生血管外,其它角膜结构未受损伤,激光照射处角膜后方的虹膜睫状体结构正常,这充分说明 PDT 选择性作用于新生血管,邻近的正常血管及组织不受影响,verteporfin-PDT 具有突出的靶细胞选择性,不累及周围组织,治疗的安全性较强。个别动物在 PDT 治疗后眼睑肿胀,前房出现炎性反应,这可能与麻醉深度不足动物在激光照射时挣扎、个体耐受性及眼睑暴露不够等因素有关,经点激素眼液治疗好转。这也提示在实验操作过程中,麻醉深度的掌握、激光照射区域的暴露范围、动物个体差异都有可能成为实验的干扰因素。另外,本实验仅研究了单次 verteporfin-PDT 对 CoNV 的治疗,是否多次治疗效果优于单次治疗,Yoon 等^[6]研究表明,两次 PDT 后 CoNV 的面积、数量比一次治疗后更少,这有待进一步的实验研究。免疫组化对 VEGF 的检测,不但证实 VEGF 参与了 CoNV 形成,治疗组

VEGF 的表达与阳性对照组相比有明显差异,此进一步证实了 verteporfin-PDT 对 CoNV 显著的治疗作用。

综上所述,verteporfin 介导的 PDT 在兔模型眼 CoNV 的治疗中,能够通过光化学反应起到破坏 CoNV 管壁、形成血栓、闭塞新生血管的作用,对 CoNV 有明显的抑制作用。突破 PDT 目前多用于眼底新生血管性疾病治疗的局限性,为临床使用光动力疗法治疗 CoNV 性疾病提供治疗依据。Verteporfin 介导的 PDT 选择性地作用于新生血管,邻近的正常血管及组织不受影响,具有突出的靶细胞选择性以及不累及周围组织、副作用小的特性,治疗的安全性较强。

参考文献

- 1 周炼红,邢怡桥,张云成. 角膜碱烧伤后 VEGF 的表达与新生血管的关系. 眼科新进展 2005;25(4):315-317
- 2 Ding X, Xu Q, Liu F, et al. Hematoporphyrin monomethyl ether photodynamic damage on HeLa cells by means of reactive oxygen species production and cytosolic free calcium concentration elevation. *Cancer Lett* 2004;216(1):43-54
- 3 Perotti C, Casas A, Del C Batlle AM. Scavengers protection of cells against ALA-based photodynamic therapy-induced damage. *Lasers Med Sci* 2002;17(4):222-229
- 4 Schmidt-Erfurth U, Hasan T, Schomacker K, et al. In vivo uptake of liposomal benzoporphyrin derivative and photothrombosis in experimental corneal neovascularization. *Laser Surg Med* 1995;17(2):178-188
- 5 Ciulla TA, Criswell MH, Snyder WJ, et al. Photodynamic therapy with PhotoPoint photosensitizer MV6401, indium chloride methyl pyropheophorbide, achieves selective closure of rat corneal neovascularisation and rabbit choriocapillaris. *Br J Ophthalmol* 2005;89(1):113-119
- 6 Yoon KC, Ahn KY, Lee SE, et al. Experimental inhibition of corneal neovascularization by photodynamic therapy with verteporfin. *Curr Eye Res* 2006;31(3):215-224