

532 激光激发 Erythrosin B 建立大鼠视网膜静脉阻塞模型

陈 威,夏 欣

基金项目:国家自然科学基金资助项目(No. 81100681)

作者单位:(200080)中国上海市,上海交通大学附属第一人民医院眼科

作者简介:陈威,男,在读硕士研究生,研究方向:眼底病。

通讯作者:夏欣,女,博士,副主任医师,硕士研究生导师,研究方向:眼底病. xiaxin05@gmail.com

收稿日期:2012-02-27 修回日期:2012-05-03

Rat model of retinal vein occlusion induced by 532 laser excited erythrosin B

Wei Chen, Xin Xia

Foundation item: National Natural Science Foundation of China (No. 81100681)

Department of Ophthalmology, Affiliated First People's Hospital of Shanghai Jiao Tong University, Shanghai 200080, China

Correspondence to: Xin Xia, Department of Ophthalmology, Affiliated First People's Hospital of Shanghai Jiao Tong University, Shanghai 200080, China. xiaxin05@gmail.com

Received:2012-02-27 Accepted:2012-05-03

Abstract

• **AIM:** To induce a rat model of retinal vein occlusion (RVO) by photosensitizer erythrosin B and to observe temporal changes in retinal physiology and histology in the laser-induced model.

• **METHODS:** Ophthalmoscopy, fundus photography, and fluorescein angiography (FA) were performed following laser-induced central retinal vein occlusion (CRVO) and branch retinal vein occlusion (BRVO) immediately after laser treatment and at 1 hour and 3 hours and 1 day, 2, 4, 7, 14 and 21 days. Retinal histology was examined at 7, 14 and 21 days.

• **RESULTS:** For CRVO and BRVO, reperfusion of occluded branch veins was observed 7 days after treatment. Retinal edema and hemorrhages peaked on day 4, and by day 14, treated retinas appeared pale and yellow precipitate was observed by day 21 for CRVO upon ophthalmoscopy. In BRVO rats, retinal hemorrhages were limited to the vein-occluded region, although edema was more widespread and, to a limited extent, involved the untreated hemi-retina. Significant ganglion cell layer (GCL) cell loss was observed in both CRVO and BRVO groups after day 14.

• **CONCLUSION:** Laser-induced RVO in rats resulted in targeted vascular occlusion that persisted for 7 days. Significant GCL cell loss was seen within whole retina of both CRVO and BRVO model. This reproducible model provides a valuable tool for the study of the molecular

events associated with retinal ischemia and cell death.

• **KEYWORDS:** erythrosin B; retinal vein occlusion; ischemia; natural history

Chen W, Xia X. Rat model of retinal vein occlusion induced by 532 laser excited erythrosin B. *Guoji Yanke Zazhi (Int Eye Sci)* 2012; 12(6):1028-1032

摘要

目的:用光敏剂 Erythrosin B 激光诱导建造大鼠视网膜静脉阻塞模型,并观察该疾病模型疾病过程以及组织学改变。

方法:分别于 0, 1, 3h; 1, 2, 4, 7, 14, 21d 对激光建模后的中央静脉阻塞(CRVO)和分支静脉阻塞(BRVO)大鼠模型行眼底观察、眼底照相和荧光造影。再分别于 7, 14, 21d 行视网膜组织切片检查。

结果:可以观察到 CRVO 组和 BRVO 组大鼠阻塞的静脉在造模后 7d 完全再灌注。视网膜出血和水肿在第 4d 最严重,到第 14d 时,造模组大鼠的视网膜都可观察到苍白水肿;第 21d 时,CRVO 组视网膜内可观察到有黄色沉淀物。在 BRVO 组,视网膜出血局限于阻塞的静脉区域,但是视网膜水肿往往在一定程度波及到静脉未阻塞的象限。无论 CRVO 还是 BRVO 组,14d 后都可以观察到显著的神经节细胞层细胞缺失。

结论:采用 Erythrosin B 作为光敏剂,532nm 激光照射视网膜制备大鼠视网膜静脉阻塞模型血管阻塞可以持续 7d。CRVO 组和 BRVO 组都可以观察到显著的视网膜神经节细胞层细胞的缺失。该动物疾病模型稳定,可以为视网膜缺血和细胞凋亡的分子机制研究提供帮助。

关键词: Erythrosin B; 视网膜静脉阻塞; 缺血; 自然病程
DOI:10.3969/j.issn.1672-5123.2012.06.05

陈威,夏欣. 532 激光激发 Erythrosin B 建立大鼠视网膜静脉阻塞模型. 国际眼科杂志 2012;12(6):1028-1032

0 引言

视网膜静脉阻塞(RVO)是发病率仅次于糖尿病性视网膜膜病变的,能引起视网膜缺血性改变的疾病,包括视网膜中央静脉阻塞(CRVO)和视网膜分支静脉阻塞(BRVO)^[1]。RVO 能引起严重的并发症,包括黄斑水肿、新生血管性青光眼等,通常会导致严重的视力损害^[1]。探讨如何建立 RVO 的动物模型对了解 RVO 的发病过程以及发病机制都是很有必要的。Kohner 等^[2]和 Hayreh 等^[3]曾用猪、猕猴的动物模型来研究 CRVO 和 BRVO 的发病机制和过程。直接激光光凝或者通过激光激发 rose bengal 等光敏剂诱导血栓形成来建造 RVO 的动物模型是一种方便、可重复、无创性的方法。用激光照射的方法已经成功建立大鼠^[4]、猴子^[5]、猪^[6]、猫^[7]、狗^[8]、兔子^[9]等动物 RVO 模型。激光诱

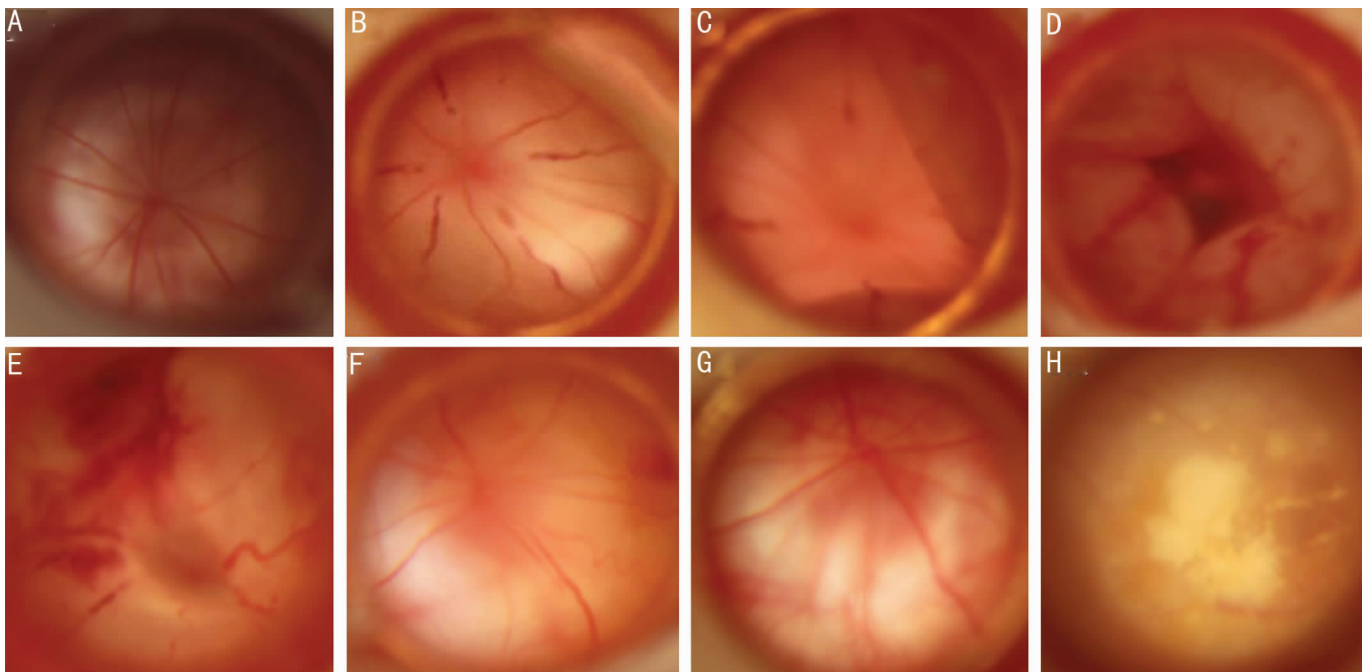


图1 CRVO组大鼠各个时间点的眼底图 A:正常;B:1h;C:3h;D:1d;E:4d;F:7d;G:14d;H:21d。

导的RVO动物模型已经被用来研究视网膜的新生血管和微血管的再造。但是,目前对大鼠RVO模型的自然病程和组织反应等研究的还不多。现有的文献中,用激光激发光敏剂诱导血栓形成来建造的RVO动物模型中所用的光敏剂都是rose bengal。在本研究中,我们将首次用532nm激光激发光敏剂Erythrosin B来诱导静脉血栓形成,建造大鼠CRVO和BRVO模型。Erythrosin B作为光敏剂目前主要被用来建立动物脊髓缺血性疾病^[10]、脑缺血性疾病^[11]以及神经缺血性疾病^[12]的模型。静脉注射Erythrosin B后,激光对特定的视网膜静脉照射就可以诱导产生RVO模型。经绿光照射后,Erythrosin B释放活性氧,导致血管内皮细胞损伤,为血小板聚集与黏附提供条件,引起被照射静脉内血栓形成。我们在对CRVO和BRVO大鼠模型的研究中,用眼底照相、眼底血管荧光造影和组织切片等方法观察到了视网膜病理生理学和结构上的连续的变化。

1 材料和方法

1.1 材料 成年雄性SD大鼠24只(上海市第一人民医院实验动物中心提供),体质量250~300g。实验前均经裂隙灯显微镜及眼底检查,排除动物双眼屈光介质或眼底异常。

1.2 方法

1.2.1 激光诱导CRVO和BRVO形成 大鼠预先用10g/L戊巴比妥钠按40mg/kg体质量ip麻醉,眼睛用盐酸奥布卡因滴眼液(倍诺喜)麻醉,瞳孔经复方托吡卡胺(美多丽)散大。随机分为两组,CRVO组和BRVO组,每组各12只大鼠。两组大鼠按20mg/kg阴茎背静脉注射2%Erythrosin B后,在5min内用532nm激光(Coherent Novus Omni美国)照射右眼离视盘1.5~2.0PD距离的视网膜静脉,左眼作为对照眼。大鼠眼底观察是在眼表涂上氧氟沙星眼膏之后,在裂隙灯下观察。激光参数设置为光斑直径100 μ m,曝光时间0.2s,能量100mW。在CRVO组,所有的视网膜静脉都要阻塞;而BRVO组,选择鼻侧的3支静脉阻塞。

1.2.2 视网膜照相和荧光造影 为了观察静脉阻塞和视网膜反应的发展变化情况,我们在各个时间点用眼底照相和血管荧光造影来记录。分别于造模后0,1,3h;1,2,4,7,14,21d用眼底照相机(Canon 90D,日本)拍照,ip 100g/L荧光素钠0.2mL后立即行血管造影(Heidelberg HRT2德国)。

1.2.3 组织学检查 分别于7,14,21d检查激光造模后大鼠的视网膜组织学变化。每个时间点取4只大鼠眼球,眼球摘出后放入40mL/L多聚甲醛中24h。经过标准处理后,眼球用蜡块包埋,切6 μ m厚度的切片。BRVO组的眼球摘除后用缝线标记静脉阻塞的鼻侧象限,再包埋切片。光学显微镜下,物镜调为20倍,目镜测微尺0~100长度范围内,分别数视网膜组织HE染色切片中外周视网膜和视盘周视网膜相同长度区域内神经节细胞层的细胞核数目比较激光造模组与对照组的区别。在BRVO组,未行静脉阻塞的另一半视网膜也作为对照组。每个眼球取3张靠近视乳头的连续切片,计数切片中的神经节细胞层细胞,然后取平均数,分别得出周边视网膜、视盘周视网膜和全视网膜的神经节细胞层细胞数,算出细胞缺失率=(对照组细胞数-造模组细胞数)/对照组细胞数 \times 100%。

统计学分析:统计学软件为SPSS 17.0,统计方法包括单因素方差分析(ANOVA)和Student's-t检验, $P < 0.05$ 为差异有统计学意义。

2 结果

2.1 CRVO和BRVO的自然病程 CRVO组的大鼠行激光照射后,激光点周围的视网膜立即变白,阻塞的分支静脉远端扩张发白,近端变细。视网膜水肿在激光照射后1h最明显,3h后阻塞的静脉远端周边视网膜开始逐渐隆起脱离,1~2d后出现表层或者深层的视网膜出血,发生全视网膜的大泡性脱离,4d时阻塞的分支静脉逐渐开始再通,7d后阻塞的静脉完全再通。视网膜水肿和出血从第4d时开始慢慢吸收减轻,在第14d时视网膜又恢复透明,出血吸收变少。受到影响的视网膜和脉络膜14d后看起来苍白,第21d时可观察到视网膜前有黄色沉淀物,视网膜内或者视网膜下的色素改变可以观察到(图1)。

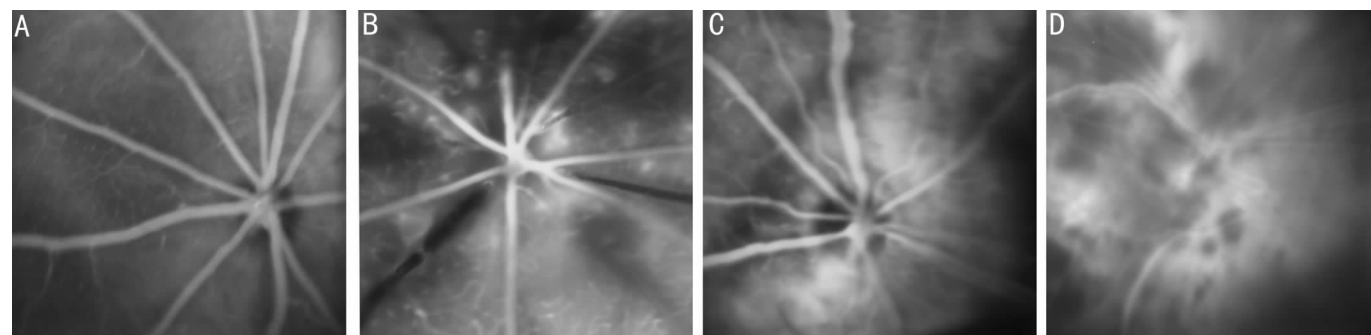


图2 CRVO组大鼠各个时间点的荧光血管造影图 A:正常;B:1h;C:7d;D:21d。

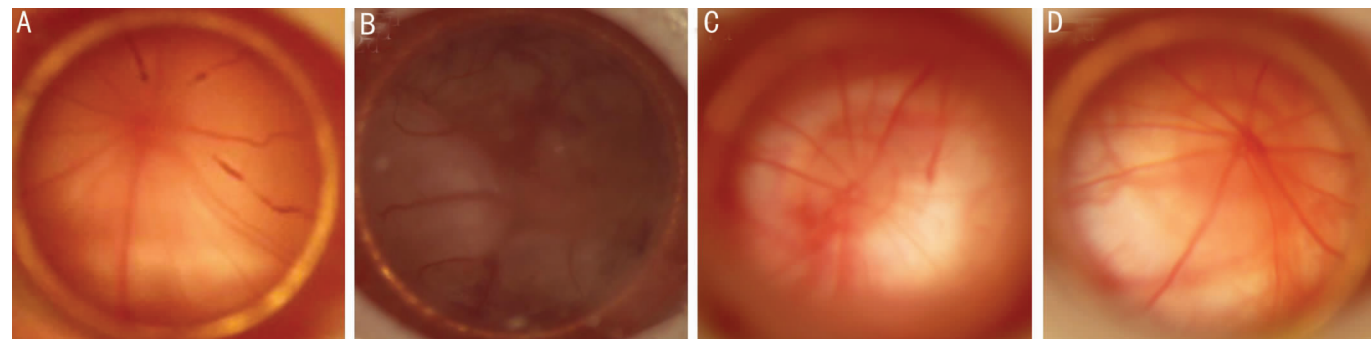


图3 BRVO组大鼠各个时间点眼底图 A:1h;B:2d;C:7d;D:14d。

血管造影证实激光照射后静脉完全阻塞,阻塞的静脉无荧光显示,一直到第7d才出现完全的再灌注。造模后1h,荧光造影还可以观察到弯曲的深层毛细血管改变。可以观察到阻塞的静脉扩张,血管周的渗漏高荧光。第7d时,视网膜血管仍然稍有扩张弯曲,视网膜内有色素沉着。在第21d时,可以观察到有片状的高荧光遮蔽血管,为视网膜内的黄色沉淀物,还可以观察到有点状的高荧光,提示可能有新生血管生成(图2)。

BRVO组的大鼠眼,阻塞的静脉与CRVO组有相似的表现。荧光造影显示在第1d有完全的静脉阻塞,第7d分支静脉完全再通。虽然只有鼻侧的静脉被阻塞,但是我们观察到另外一半的视网膜静脉也有扩张。虽然整个视网膜看起来苍白水肿,但是行静脉阻塞的一侧明显更加严重。与CRVO一样的是,造模后3h,阻塞的静脉远端视网膜开始隆起脱离,1d后发展为近全视网膜的脱离。视网膜在激光照射后24h开始出血,出血较CRVO组轻,为血管周围的火焰状出血,局限于静脉阻塞的一侧。水肿和出血在第4d达到高峰,以后逐渐消退吸收。7d时,视网膜内仍有小片状出血未完全吸收,视网膜下的渗出液吸收,视网膜复位,静脉阻塞侧的视网膜稍显苍白。21d时,BRVO组并未观察到视网膜前有黄色沉淀物(图3)。

2.2 两组神经节细胞细胞计数变化 CRVO组与对侧对照眼相比,全视网膜的神经节细胞层细胞计数有显著统计学意义($P < 0.05$)。CRVO组内的各时间点间也有统计学差异($P = 0.013$),Post-hoc检验揭示7d和21d时神经节细胞层细胞计数有显著差异($P < 0.01$)。通过公式计算得到,7d时全视网膜神经节细胞层细胞数量减少10.8%,14d时减少30.4%,21d时减少40.1%(图4)。当用Post-hoc检验来分别比较周边视网膜、视盘周视网膜与对照眼相应区域的神经节细胞层细胞计数时,我们得到相似的结果。通过公式计算,在第7d和第14d与第21d时,周边视网膜神经节细胞层细胞分别损失11.2%,36.7%和39.5%,视

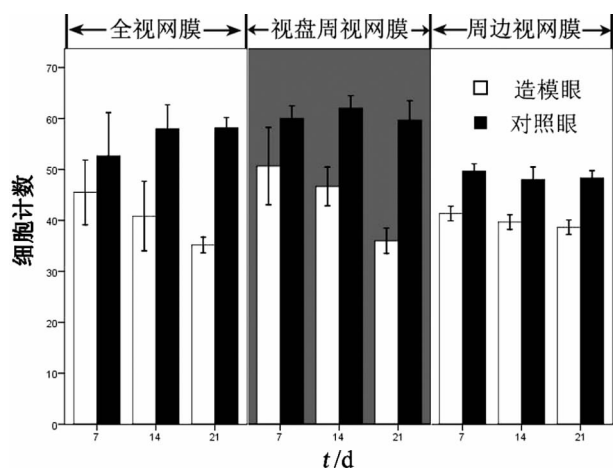


图4 CRVO组大鼠神经节细胞层细胞计数。

盘周视网膜神经节层细胞分别缺失10.3%,25.7%和40.2%(图4)。周边视网膜与视盘周视网膜神经节细胞层细胞缺失率无统计学差异($P = 0.809$)。

从三个方面比较BRVO组大鼠眼的神经节细胞层细胞缺失:(1)全视网膜神经节细胞层细胞与对照眼相对比。因为各个时间点的样本之间并没有统计学差异($P = 0.228$),所以将各个时间点的样本合并起来与对照眼进行比较,结果显示神经节细胞层细胞计数显著低于正常对照眼($P < 0.01$);(2)比较周边视网膜与视盘周视网膜的神经节细胞层细胞缺失率有无差异。数据显示两者之间没有统计学差异($P = 0.148$)。公式计算得到,周边视网膜节细胞层第7d时细胞缺失率为16.8%,14d时为17.4%,21d时损失20.2%。对应的时间点,视盘周视网膜神经节细胞层细胞缺失率分别为1.3%,15.4%和11.0%(图5);(3)比较同一只眼激光照射侧与未照射侧(图6)。各个时间点合并后分析显示,照射侧与未照射侧细胞缺失程度无统计学差异($P = 0.468$)。

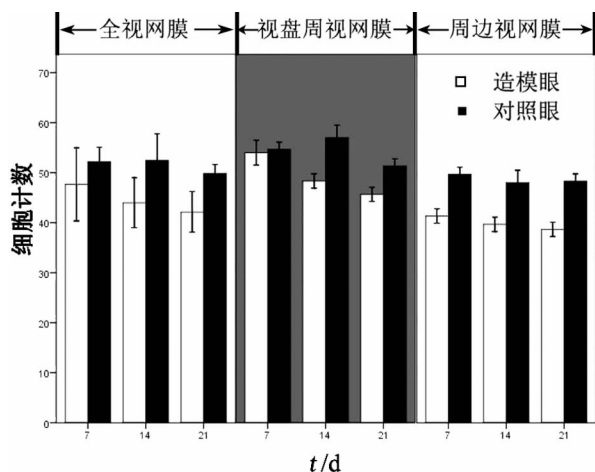


图5 BRVO组大鼠神经节细胞层细胞计数。

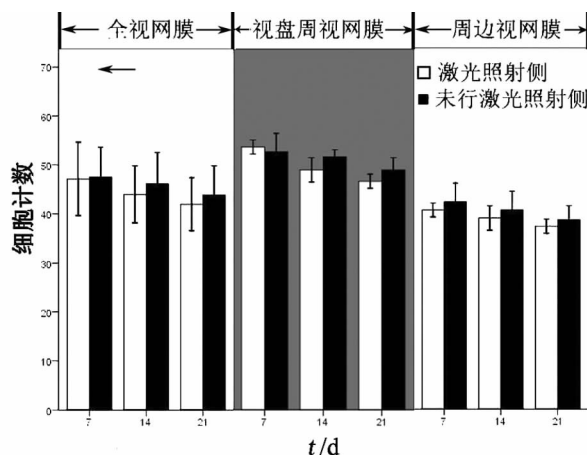


图6 BRVO组大鼠激光照射侧与未照射侧神经节细胞层细胞计数。

3 讨论

人类和大鼠的视网膜脉管系统有共同的特征,血供主要来自脉络膜血液系统的动脉,都有两个微血管系统:一个表浅、一个深层的毛细血管网络^[13]。这些特点使得大鼠可以作为研究视网膜缺血性疾病的理想模型,并且容易操作、重复性好。虽然RVO是人类视网膜缺血性疾病中常见的一种,但是这个病的发病机制还不是很清楚。我们相信在合适的动物模型上做细胞和分子方面的研究对了解人类RVO的病理过程将十分有帮助。

3.1 视网膜静脉阻塞大鼠模型的自然病程 人类的RVO大部分是由血管内的栓子引起,在我们的大鼠RVO模型里,阻塞血管的栓子是由阴茎背静脉注射Erythrosin B后立即行绿激光照射目标分支静脉来产生。这种模型模拟方法不仅简单、重复性好,而且是非侵入性的。之前的预实验中,我们注射Erythrosin B采取的是尾静脉注射方式,由于Erythrosin B溶液颜色为红色,针筒回抽时不易确定针头是否已经进入尾静脉内,操作难度大。阴茎背静脉较为表浅,血管较尾静脉粗,改为阴茎背静脉注射后更容易操作。现有的文献中,造动物RVO模型所用的光敏剂大部分都是rose bengal,而在我们的研究中,首次采用Erythrosin B作为光敏剂来制造静脉阻塞模型。

我们用眼底照相与荧光造影记录了大鼠CRVO组和BRVO组静脉阻塞的21d过程:激光照射后静脉立即阻塞,到第7d完全再通。可以观察到与人类一样的疾病反

应,即在1h就可见广泛的视网膜水肿,1~2d后可见视网膜浅层及深层出血。与人类疾病一样,这些组织反应随着时间变化会逐渐消退下去。14d以后,大鼠的视网膜变苍白透明,21d时可见大量的萎缩斑和视网膜内黄色沉淀物,这些黄色沉淀被认为是视网膜出血吸收后遗留下的含铁血黄素^[5]。

与人类RVO不同的是,在两个研究组中都可以观察到视网膜脱离。视网膜脱离总是先从阻塞的静脉远端开始,阻塞静脉后第3h就可观察到周边视网膜的脱离,并且逐渐累及整个视网膜。即使是BRVO,最终也发展为近全视网膜的大泡性脱离。但这种渗出性视网膜脱离在人类CRVO和BRVO中不常见,人类疾病中渗出物常常积聚于Henle's纤维,导致早期显著的视网膜水肿。这一现象反映了啮齿类动物与人类视网膜结构的差别。尽管渗出性视网膜脱离在人类RVO的并发症中很少见,但是在啮齿类动物模型中却经常发生。本研究中两组模型的并发症都可见到显著的渗出性视网膜脱离。在另一个大鼠CRVO模型实验中,视网膜脱离的概率也是100%^[14]。视网膜脱离的机制可能是视网膜微循环系统的渗漏。阻塞的静脉可引起静脉压和毛细血管压力的升高,压力升高导致静脉以及毛细血管的扩张,还会导致缺氧。这些变化又紧接着损伤血管内皮细胞,引起毛细血管壁和血-视网膜屏障的破坏。浆液性的渗出进入视网膜组织,在视网膜下积聚引起视网膜脱离。有文献认为激光照射点离视乳头的距离与视网膜脱离的发生几率有关系。在他们的研究中,选择的激光照射点也是距离视盘1.5~2.0个视盘直径,但视网膜脱离的发生率仅为25%^[15]。我们猜测可能是因为选择的光敏剂不同,血栓形成有差异,导致视网膜阻塞的严重程度不同所致。

3.2 组织学变化 大鼠的神经节细胞层主要有两种神经细胞:神经节细胞和无长突细胞,这两种细胞都对缺血比较敏感^[16]。实验性的视网膜缺血研究显示,缺血后神经节细胞层的神经节细胞和无长突细胞都有损伤和凋亡^[16]。

CRVO组中未发现周边视网膜和视盘周视网膜的神经节细胞层细胞缺失率有显著差异,但是相对于正常对照组眼,细胞缺失有统计学意义,提示缺血性疾病可以使神经节细胞层细胞损伤或凋亡。BRVO组中视盘周视网膜与周边视网膜神经节细胞层细胞缺失率也没有统计学差异。这就提示RVO对神经节细胞层的损伤各个地方是一致的。但是Zhang等^[15]研究中BRVO组的视盘周视网膜神经节细胞要比周边视网膜的缺失率要低。我们认为这可能跟缺血的严重程度有关系。当然,如果需要确定实验性CRVO或者BRVO中视盘周视网膜和周边视网膜的损伤差异需要大样本的研究。

数据显示,在相同的阻塞区域,CRVO组细胞的缺失率要比BRVO大。CRVO组和BRVO组的细胞损伤程度是明显不同的:14d时是29.6%对16.2%,21d时是39.5%对15.4%。这可能是两者的缺血程度不同所致。CRVO组缺血太严重以致于视网膜血管系统对低氧的耐受明显降低,但在BRVO组由于缺血程度较轻,并且血液系统以及血管可以代偿性增加供氧或摄取氧能力增强,所以CRVO组细胞缺失率要明显比BRVO组大。

对比 BRVO 组同一只眼的激光照射侧与未照射侧,我们没有发现节细胞层的损害有显著不同。这个结果与我们观察到的视网膜反应是一致的:两边的视网膜静脉都扩张,整个视网膜都变苍白水肿,未行静脉阻塞一侧的视网膜也可能发生脱离。这就提示大鼠 BRVO 的模型中,尽管只有一侧的静脉是阻塞的,但是引起的损伤是扩散的,鼻侧和颞侧都要受累。这可能是啮齿动物的共性,不能反映人类的病理变化。

综上所述,我们首次用光敏剂 Erythrosin B 成功制造了大鼠 RVO 模型,观察了 CRVO 和 BRVO 大鼠模型疾病自然过程,检查了几个时间点的视网膜病理组织学变化。制备一个合适的动物 RVO 模型并且对这个动物疾病模型的病理过程有一定了解,将有助于进一步研究人类 RVO 疾病的病理机制以及对 RVO 的防治。譬如 CRVO 和 BRVO 中的视网膜下渗出可以用来评估药物对 RVO 严重并发症如黄斑囊样水肿的有效性。激光诱导的 RVO 大鼠模型眼还可以用来研究周边视网膜新生血管化、血管阻塞疾病的微血管重建和血-视网膜屏障的破坏。总之,这些数据揭示了大鼠 RVO 疾病的发展过程,可以为将来的研究提供有效帮助。

参考文献

- 1 Shahid H, Hossain P, Amoaku WM. The management of retinal vein occlusion: is interventional ophthalmology the way forward? *Br J Ophthalmol* 2006; 90(5): 627-639
- 2 Kohner EM, Dollery CT, Shakib M, et al. Experimental retinal branch vein occlusion. *Am J Ophthalmol* 1970; 69(5): 778-825
- 3 Hayreh SS, van Heuven WA, Hayreh MS. Experimental retinal vascular occlusion. I. Pathogenesis of central retinal vein occlusion. *Arch Ophthalmol* 1978;96(2): 311-323
- 4 Genevois O, Paques M, Simonutti M, et al. Microvascular remodeling after occlusion-recanalization of a branch retinal vein in rats. *Invest Ophthalmol Vis Sci* 2004; 45(2): 594-600
- 5 Gilliland MG, Folberg R, Hayreh SS. Age of retinal hemorrhages by iron detection: an animal model. *Am J Forensic Med Pathol* 2005; 26

(1): 1-4

- 6 Danis RP, Bingaman DP, Yang Y, et al. Inhibition of preretinal and optic nerve head neovascularization in pigs by intravitreal triamcinolone acetonide. *Ophthalmology* 1996;103(12): 2099-2104
- 7 Ben-Nun J. Capillary blood flow in acute branch retinal vein occlusion. *Retina* 2001; 21(5): 509-512
- 8 Tameesh MK, Lakhanpal RR, Fujii GY, et al. Retinal vein cannulation with prolonged infusion of tissue plasminogen activator (t-PA) for the treatment of experimental retinal vein occlusion in dogs. *Am J Ophthalmol* 2004; 138(5): 829-839
- 9 Arroyo JG, Dastgheib K, Hatchell DL. Antithrombotic effect of ticlopidine in an experimental model of retinal vein occlusion. *Jpn J Ophthalmol* 2001;45(4):359-362
- 10 Hao JX, Xu XJ, Aldskogius H, et al. Allodynia-like effects in rat after ischaemic spinal cord injury photochemically induced by laser irradiation. *Pain* 1991;45(2):175-185
- 11 Hu XL, Wester P, Brnstrm T, et al. Progressive and reproducible focal cortical ischemia with or without late spontaneous reperfusion generated by a ring-shaped, laser-driven photothrombotic lesion in rats. *Brain Research Protocols* 2001;7(1):76-85
- 12 Kupers R, Yu W, Persson JKE, et al. Photochemically-induced ischemia of the rat sciatic nerve produces a dose-dependent and highly reproducible mechanical, heat and cold allodynia, and signs of spontaneous pain. *Pain* 1998; 76(1-2): 45-59
- 13 Bhutto IA, Amemiya T. Corrosion cast demonstration of retinal vasculature of normal Wistar-Kyoto rats. *Acta anatomica* 1995; 153(4): 290-300
- 14 Saito Y, Park L, Skolik SA, et al. Experimental preretinal neovascularization by laser-induced venous thrombosis in rats. *Cur Eye Res* 1997; 16(1): 26-33
- 15 Zhang Y, Fortune B, Atchaneeyasakul LO, et al. Natural history and histology in a rat model of laser-induced photothrombotic retinal vein occlusion. *Cur Eye Res* 2008; 33(4): 365-376
- 16 Osborne NN, Casson RJ, Wood JPM, et al. Retinal ischemia: mechanisms of damage and potential therapeutic strategies. *Prog Retin Eye Res* 2004; 23(1): 91-147