

雷公藤多甙抑制化学烧伤性角膜新生血管的实验研究

黎燕英,雷 鹏,陆守权,杨春园,王 蕾

作者单位:(510317)中国广东省广州市,广东省第二人民医院眼科

作者简介:黎燕英,女,本科,主治医师,研究方向:白内障、青光眼。

通讯作者:陆守权,男,大专,主治医师,研究方向:屈光手术。lxq020@126.com

收稿日期:2012-05-09 修回日期:2012-06-26

Tripterygium Polyglucoside inhibits corneal neovascularization in an chemical burn induced model

Yan-Ying Li, Peng Lei, Shou-Quan Lu, Chun-Yuan Yang, Lei Wang

Department of Ophthalmology, Guangdong No. 2 Provincial People's Hospital, Guangzhou 510317, Guangdong Province, China

Correspondence to: Shou-Quan Lu. Department of Ophthalmology, Guangdong No. 2 Provincial People's Hospital, Guangzhou 510317, Guangdong Province, China. lxq020@126.com

Received:2012-05-09 Accepted:2012-06-26

Abstract

• **AIM:** To study the inhibition of Tripterygium Polyglucoside on chemical burn induced model of corneal neovascularization (CNV).

• **METHODS:** A model of CNV was created by 750mL/L silver nitrate solution burn in 20 healthy rats which were subsequently randomized into two groups: the control group underwent normal saline eye drops, and the experimental group underwent Tripterygium Polyglucoside eye drops. After the chemical burns, the area of CNV was recorded and photographed, and the histology of cornea was evaluated under light microscopy.

• **RESULTS:** Fourteen and 28 days after creation of the model, the area of CNV in control group were $35.4 \pm 3.5 \text{mm}^2$ and $52.5 \pm 6.2 \text{mm}^2$, respectively; the area of CNV in experimental group was $30.0 \pm 2.7 \text{mm}^2$ and $41.0 \pm 5.6 \text{mm}^2$, respectively. There was significant difference between the two groups ($P < 0.05$). No obvious toxic effects of Tripterygium Polyglucoside eye drops to the corneal tissue were observed under the microscopy analysis.

• **CONCLUSION:** CNV can be significantly suppressed by the topical use of Tripterygium Polyglucoside eye drops.

• **KEYWORDS:** Tripterygium Polyglucoside; corneal neovascularization; rats

Citation: Li YY, Lei P, Lu SQ, et al. Tripterygium Polyglucoside inhibits corneal neovascularization in an chemical burn induced model. *Guoji Yanke Zazhi(Int Eye Sci)* 2012;12(8):1467-1469

摘要

目的:研究雷公藤多甙对角膜化学烧伤后新生血管形成的抑制作用。

方法:取健康SD大鼠20只,采用750mL/L硝酸银溶液烧伤法制备大鼠角膜新生血管模型,随机分为对照组(化学烧伤后生理盐水点眼组)、雷公藤多甙组(烧伤后雷公藤多甙滴眼液点眼治疗),每组各10只。于化学烧伤后观察角膜新生血管的面积和角膜组织学形态改变。

结果:化学烧伤后第14及28d,对照组角膜新生血管面积分别为 $35.4 \pm 3.5 \text{mm}^2$, $52.5 \pm 6.2 \text{mm}^2$;雷公藤多甙组为 $30.0 \pm 2.7 \text{mm}^2$, $41.0 \pm 5.6 \text{mm}^2$,实验组与对照组比较差异有显著性($P < 0.05$)。病理学检测结果显示,雷公藤多甙滴眼液点眼治疗对角膜组织无明显毒性作用。

结论:雷公藤多甙滴眼液点眼治疗能显著抑制角膜新生血管的形成。

关键词:雷公藤多甙;角膜新生血管化;大鼠

DOI:10.3969/j.issn.1672-5123.2012.08.11

引用:黎燕英,雷鹏,陆守权,等.雷公藤多甙抑制化学烧伤性角膜新生血管的实验研究. *国际眼科杂志* 2012;12(8):1467-1469

0 引言

角膜在眼睛屈光系统中有着十分重要的作用,占3/4的总屈光力,其透明性是人眼所能看到清晰物体的先决条件。在正常情况下,角膜组织的透明性有赖于其无血管及淋巴管的结构,并处于相对免疫赦免的状态^[1,2]。然而,在某些病理状态下如眼部感染、外伤及自身免疫疾病等可产生炎症反应,打破这种免疫赦免,最终可导致新生血管的生长引起角膜的混浊,并大大降低了角膜移植手术的成功率。角膜新生血管是眼科临床上最常见、治疗上十分棘手的致盲性眼病之一。其预后与角膜损伤的严重程度、时间、治疗方法及是否及时密切相关。因此,抑制新生血管的形成对维持角膜的透明性和免疫赦免状态有着关键作用,寻找一种安全、有效、经济的治疗方法仍是目前广大眼科临床医生及科研人员的重要努力方向。大量的研究表明,雷公藤是一种具有多种功能的经典中药,如免疫抑制、抗炎、抗生育、抗肿瘤和抗菌作用^[3]。雷公藤多甙是其中三种有效成分(二萜内酯、生物碱、三萜等)的组合,既保留了雷公藤生药在免疫抑制及抗炎方面的作用,又去除了许多毒性成分,从而避免了一些不良的副反应^[4]。动物实验表明,雷公藤多甙片能有效抑制各种免疫炎症反应,被广泛运用于类风湿性关节炎^[5]、慢性肾小球肾炎^[6]、糖尿病性肾病^[7]等。为避免全身用药带来的副作用,邓宏伟等^[8]又研发出雷公藤多甙的滴眼液剂型,并发现其具有较好的抑制角膜移植排斥作用。本研究首次将雷公藤多甙滴眼液应用于实验性大鼠角膜新生血管的治疗上,观察其效果,结果报告如下。

1 材料和方法

1.1 材料 健康SD大鼠20只,雌雄不拘,2月龄,体质量150~200g,购自中山大学中山医学院动物实验中心。100g/L水合氯醛购自上海生工生物工程技术有限公司;雷公藤多甙滴眼液研制:取相应剂量雷公藤多甙粉(由三九制药厂提供)经二甲基亚砷及甲基纤维素溶解稀释后配制成0.3g/L浓度的滴眼液,调pH值于6~7之间,过滤并消毒灭菌,制药全过程在广东省第二人民医院中药制剂室完成。

1.2 方法

1.2.1 动物模型制备及分组 100g/L水合氯醛按4mL/kg ip大鼠,全身麻醉,10g/L地卡因表面麻醉2次。在无菌条件下,将浸透750mL/L硝酸银溶液的圆形滤纸片(直径5mm)置于大鼠角膜中央60s,立即用生理盐水冲洗结膜囊1min,此时可清楚见到角膜中央出现一圆形灰白色烧伤区。将大鼠随机分为两组,各10只,所有大鼠均常规应用托百士滴眼液点眼(1滴/次,5次/d),预防感染。对照组烧伤后即生理盐水点眼(1滴/次,5次/d);实验组角膜烧伤后即雷公藤多甙滴眼液点眼(1滴/次,5次/d)。

1.2.2 角膜新生血管测量 实验组和对照组均于角膜烧伤后3d及1,2,4wk用裂隙灯显微镜检查角膜并照相,测量并记录从角巩膜缘长出的新生血管的长度,计算CNV的面积 $S=C/12 \times 3.1416[r^2-(r-l)^2]$,其中C代表角膜血管网所占的钟点数,l代表新生血管的长度,r代表角膜半径^[9]。

1.2.3 角膜组织病理学观察 分别于硝酸银烧伤后第14,28d各组随机取5只大鼠,将大鼠麻醉处死后,摘除眼球,剪取全角膜及角膜缘外2mm巩膜,生理盐水冲洗后立即放入OCT组织包埋剂中,液氮速冻保存,角膜组织从液氮中取出后行冷冻切片,片厚5 μ m,行苏木精-伊红染色,光镜下观察。

统计学分析:采用SPSS 13.0软件进行统计学处理,所有数据均以 $\bar{x} \pm s$ 表示,组间比较采用t检验,以 $P < 0.05$ 为差异有统计学意义。

2 结果

2.1 角膜新生血管生长情况 对照组:硝酸银烧伤后第1d可见角膜中央上皮缺损,角膜轻度水肿,角巩膜缘血管扩张充血;第3d可见角巩膜缘有新生血管芽形成,并开始生长;第6d可见角巩膜缘外新生血管长入角膜;第10d新生血管生长旺盛,其顶端分叉交织成网状;第14d时新生血管达硝酸银烧伤部位边缘;第3wk新生血管长入角膜中央,第4wk新生血管基本长满角膜(图1A)。雷公藤多甙组:硝酸银烧伤后第1d可见角膜中央上皮缺损,角膜轻度水肿,角巩膜缘血管扩张充血;第3d,角巩膜缘血管扩张充血,未见明显新生血管芽生长;第5d,3眼仅见血管轻度扩张,7眼出现新生血管芽;第7d可见新生血管开始向角膜生长;第14d时少许新生血管到达硝酸银烧伤边缘;硝酸银烧伤后第4wk有少许血管长入中央角膜(图1B)。硝酸银烧伤后第14及28d,实验组与对照组角膜新生血管面积比较,差异有显著性($P < 0.05$,表1)。

2.2 角膜组织病理学变化 硝酸银烧伤后第28d,对照组上皮细胞代偿性增生,前弹力层消失,基质深层可见大量新生血管及成纤维细胞。雷公藤多甙组角膜上皮层结构清晰,基质内新生血管较少,炎症细胞较少(图2)。

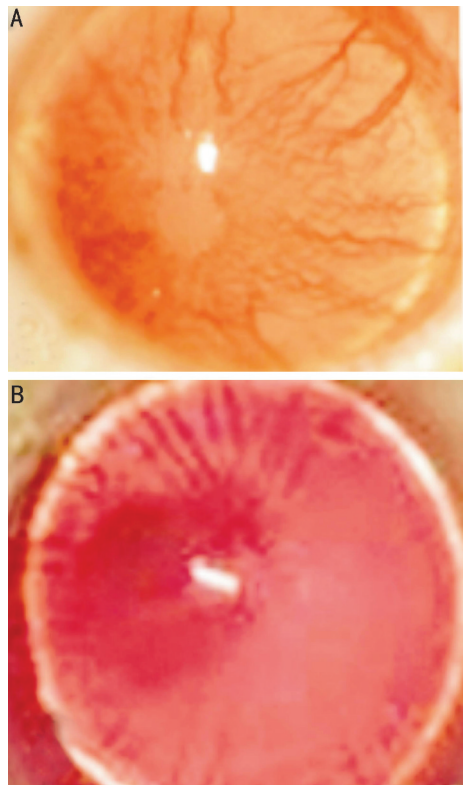


图1 角膜化学伤后第28d新生血管情况 A:对照组;B:实验组。

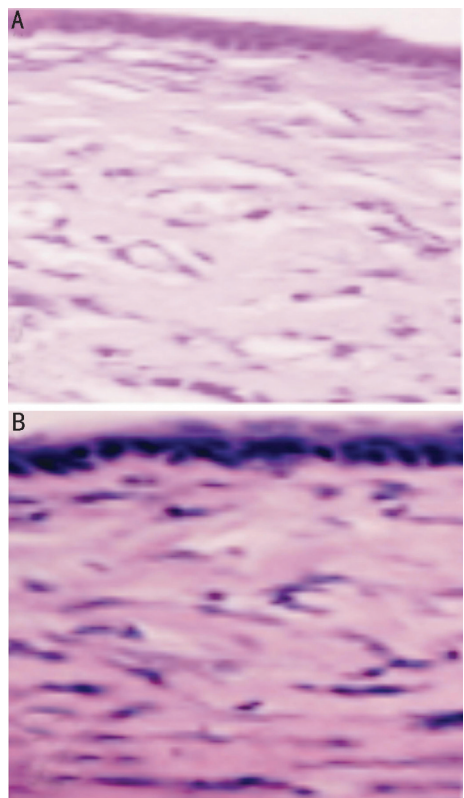


图2 角膜化学伤后第28d组织病理学情况 A:对照组;B:实验组。

表1 两组角膜新生血管面积比较 ($\bar{x} \pm s, \text{mm}^2$)

组别	n(眼)	第14d	第28d
对照组	10	35.4 \pm 3.5 ^a	52.5 \pm 6.2 ^a
实验组	10	30.0 \pm 2.7	41.0 \pm 5.6

^a $P < 0.05$ vs 实验组。

3 讨论

角膜是一个无血管化、在免疫学上处于相对“赦免状态”的特殊屈光性器官。在病理情况下,如角膜炎症、化学伤等,打破了这种免疫赦免状态并引发新生血管长入角膜,在带来角膜修复作用的同时,也导致其透明性下降甚至消失而致盲。目前为止,角膜新生血管的发生机制尚不完全清楚,其治疗效果也不尽满意。许多学者研究发现,角膜新生血管的形成与血管生长因子,如 VEGF 密切相关^[10]。角膜化学伤所引发的炎症反应可以刺激各种炎性递质及细胞因子的释放,如金属蛋白酶类、白介素、VEGF 等,从而促进角膜新生血管的形成^[11]。近年来,雷公藤多甙作为一种经典的抗免疫排斥中药越来越多地应用于各种临床研究,研究表明可以减轻器官移植术后排斥反应,如肝移植、肾移植、角膜移植等^[8,12,13],对于多种原因引起的炎症反应有较好的疗效。雷公藤多甙的这些治疗作用主要与其强大的抗炎、抗免疫排斥作用有关,在炎症早期可抑制炎性细胞的聚集,减少免疫炎症因子的释放所带来的角膜基质溶解,在炎症后期可抑制新生毛细血管和成纤维细胞的形成。本研究结果显示,雷公藤多甙滴眼液点眼治疗对角膜新生血管有抑制作用,考虑该作用主要与其抗炎及免疫抑制作用有关。本研究组织病理学检查观察未发现雷公藤多甙滴眼液对角膜组织有明显毒性作用,但是雷公藤多甙滴眼液的眼内药代动力学及其远期治疗效果和副作用本实验未涉及,尚待进一步实验研究证实。

参考文献

1 李志杰,李辰.角膜移植免疫赦免机制的研究现状.眼科研究 1996;14(4):273-276

- 2 Cursiefen C. Immune privilege and angiogenic privilege of the cornea. *Chem Immunol Allergy* 2007;92:50-57
- 3 郑家润,方家麟,顾克显,等.雷公藤抗炎免疫及抗生育活性成分的筛选 I. 从雷公藤总甙(T_{II})中分离 8 个组分的筛选结果.中国医学科学院学报 1987;9(5):317-322
- 4 吴春敏.雷公藤化学成分与多组分含量测定研究.第二军医大学 2010
- 5 杨晓砚,张磊.雷公藤多甙片治疗类风湿性关节炎 60 例临床观察.中国中医药科技 2007;14(2):130-131
- 6 丛日杰,何志义.雷公藤多甙片联合中药治疗慢性肾小球肾炎.内蒙古中医药 2010;29(5):55-56
- 7 张连云,和青松,郭明好,等.黄葵胶囊联合雷公藤多甙片治疗糖尿病肾病的临床疗效观察.现代中西医结合杂志 2010;19(2):142-143
- 8 邓宏伟,陈建苏,李辰,等.雷公藤多甙和 FK506 滴眼防治大鼠角膜移植免疫排斥反应的比较.国际眼科杂志 2009;9(3):440-443
- 9 D'Amato Rj Fau, Loughnan MS, Flynn E, et al. Thalidomide is an inhibitor of angiogenesis. *Proc Natl Acad Sci USA* 1994;91(9):4082-4085
- 10 Burns PA, Wilson DJ. Angiogenesis mediated by metabolites is dependent on vascular endothelial growth factor (VEGF). *Angiogenesis* 2003;6(1):73-77
- 11 Oh JY, Roddy GW, Choi H, et al. Anti-inflammatory protein TSG-6 reduces inflammatory damage to the cornea following chemical and mechanical injury. *Proceedings of the National Academy of Sciences* 2010;107(39):16875-16880
- 12 张业伟.雷公藤多甙抗大鼠原位肝移植急性排斥反应研究.中华肝胆外科杂志 2009;14(6):395-399
- 13 余鹏程,刘永光,李民,等.雷公藤多甙对大鼠肾移植慢性排斥移植肾组织病理学的影响.中国组织工程研究与临床康复 2011;15(18):3319-3322