

糖尿病患者白内障超声乳化术后角膜内皮的变化

赵超, 赵桂秋, 车成业, 高昂, 徐强, 王谦

作者单位: (266003) 中国山东省青岛市, 青岛大学医学院附属医院眼科

作者简介: 赵超, 在读硕士研究生, 研究方向: 角膜病、白内障。

通讯作者: 赵桂秋, 博士, 主任医师, 博士研究生导师, 研究方向: 角膜病、白内障。 guiqiu Zhao@126.com

收稿日期: 2013-02-20 修回日期: 2013-04-23

Changes of corneal endothelium in diabetes patients after cataract phacoemulsification surgery by confocal microscopy

Chao Zhao, Gui-Qiu Zhao, Cheng-Ye Che, Ang Gao, Qiang Xu, Qian Wang

Department of Ophthalmology, the Affiliated Hospital of Qingdao University Medical College, Qingdao 266003, Shandong Province, China

Correspondence to: Gui-Qiu Zhao. Department of Ophthalmology, the Affiliated Hospital of Qingdao University Medical College, Qingdao 266003, Shandong Province, China. guiqiu Zhao@126.com

Received: 2013-02-20 Accepted: 2013-04-23

Abstract

• AIM: To observe the changes of corneal endothelium in diabetes patients before and after cataract phacoemulsification surgery with confocal microscopy for exploring the variation and influencing factors.

• METHODS: Phacoemulsification were randomly divided into 50 aged-related cataract patients with diabetes mellitus (56 eyes, diabetes group) and 50 patients with senile cataract (60 eyes, control group). Cataract phacoemulsification and intraocular lens implantation were performed, central corneal thickness, the corneal endothelial cell density, coefficient of variation and percentage of hexagonal cell were measured before surgery, 1 week, 1 month and 3 months after surgery by confocal microscopy.

• RESULTS: Before surgery, there was no statistical difference between the two groups of central corneal thickness, corneal endothelial cell density, coefficient of variation and percentage of hexagonal cell ($P > 0.05$). Compared with pre-operation, the central corneal thickness and coefficient of variation were increased post-operation, but the corneal endothelial cell density and percentage of hexagonal cell decreased gradually. The central corneal thickness of diabetes group was more significantly than control group 1 week, 3 months after

surgery ($P < 0.05$), and the corneal endothelial cell density was less significantly than control group ($P < 0.05$). One week, 3 months after surgery, the percentage of hexagonal cell was less than control group ($P < 0.01$). The coefficient of variation was significantly higher than control group ($P < 0.01$).

• CONCLUSION: Aged-related cataract patients with diabetes mellitus were much more poor tolerability on cataract phacoemulsification surgery. Compared with senile cataract patients, the corneal endothelium injury was more serious and the velocity and validity of recovery were lower comparatively.

• KEYWORDS: confocal microscopy; cataract; diabetes; cataract phacoemulsification surgery; corneal endothelium

Citation: Zhao C, Zhao GQ, Che CY, et al. Changes of corneal endothelium in diabetes patients after cataract phacoemulsification surgery by confocal microscopy. *Guoji Yanke Zazhi (Int Eye Sci)* 2013;13(5):876-879

摘要

目的: 应用共聚焦显微镜观察糖尿病患者行白内障超声乳化术前后角膜内皮的变化。

方法: 随机选取年龄相关性白内障合并糖尿病患者(糖尿病组)50例56眼和单纯年龄相关性白内障患者50例60眼(对照组), 行白内障超声乳化摘除联合折叠式人工晶状体植入术。术前及术后1wk;1,3mo应用共聚焦显微镜分别对中央角膜厚度、内皮细胞密度、内皮细胞变异系数及六角形内皮细胞百分比进行观察, 分析结果。

结果: 两组术前中央角膜厚度、内皮细胞密度、内皮细胞变异系数、六角形内皮细胞百分比差异无统计学意义($P > 0.05$); 跟术前相比, 术后两组角膜厚度、内皮细胞变异系数均增加, 内皮细胞密度、六角形细胞百分比均呈下降趋势; 术后1wk;1,3mo糖尿病组中央角膜厚度均高于对照组($P < 0.05$), 内皮细胞密度均低于对照组($P < 0.05$); 术后1wk;1,3mo糖尿病组六角形内皮细胞百分比明显低于对照组($P < 0.01$), 内皮细胞变异系数明显高于对照组($P < 0.01$)。

结论: 合并糖尿病的年龄相关性白内障患者超声乳化术后角膜内皮的损伤更严重, 且创伤愈合的速率和效率均差于单纯相关性白内障患者。

关键词: 共聚焦显微镜; 白内障; 糖尿病; 白内障超声乳化吸出术; 角膜内皮细胞

DOI:10.3980/j.issn.1672-5123.2013.05.10

引用: 赵超, 赵桂秋, 车成业, 等. 糖尿病患者白内障超声乳化术后角膜内皮的变化. 国际眼科杂志 2013;13(5):876-879

0 引言

目前年龄相关性白内障合并糖尿病的患者日益增多,超声乳化术是根治该类型白内障的首选手术方法。在手术过程中,很多因素均可导致角膜内皮细胞的数量和形态变化,影响角膜透明。由于糖尿病本身的损害以及手术因素的影响,其术后角膜内皮状态是否与常人不同,尚需进一步研究。本研究应用共聚焦显微镜观察糖尿病患者和非糖尿病患者行白内障超声乳化摘除联合折叠式人工晶状体植入术后角膜内皮的变化情况并作对比,分析其变化规律。

1 对象和方法

1.1 对象 随机选取 2012-01/05 在我院经同一术者行白内障超声乳化摘除联合折叠式人工晶状体植入术的年龄相关性白内障患者。入选患者术前均排除角膜病、青光眼、葡萄膜炎等其他眼部疾病,无角膜接触镜配戴史、无眼外伤及眼部手术史,术中术后无严重并发症。符合条件的患者根据有无糖尿病分为两组。糖尿病组 50 例 56 眼,其中男 26 例 30 眼,女 24 例 26 眼;年龄 52~80(平均 63.2)岁;术前视力:手动~0.2;术前空腹血糖均控制在 8mmol/L 以下。对照组 50 例 60 眼,其中男 24 例 30 眼,女 26 例 30 眼;年龄 55~83(平均 64.8)岁;术前视力光感~0.2。

1.2 方法

1.2.1 手术方法 所有患者复方托品酰胺充分散瞳,4g/L 盐酸奥布卡因表面麻醉,0.5g/L 安尔碘抗菌洗液清洗结膜囊,上方 11:00 角膜缘处做隧道切口入前房,2:00 处角膜缘做侧切口,前房注入黏弹剂(透明质酸钠)0.2mL,连续环形撕前囊,BSS 液做水分离,用核分块切除技术超声粉碎晶体核,能量为 40%,超声时间约为 0.2min,换注吸头清除周边皮质,注入囊袋内黏弹剂 0.3mL,后囊抛光,植入人工晶状体,注吸头清除黏弹剂,冲洗前房,BSS 液封闭切口,妥布霉素地塞米松眼膏包扎术眼。

1.2.2 角膜内皮检查方法 采用全数码共聚焦显微镜 ConfoScan4(CS4)于术前和术后 1wk;1,3mo 进行角膜内皮层观察和成像,分析中央角膜厚度、内皮细胞密度、内皮细胞变异系数及六角形内皮细胞百分比,所有检查由同一经验的技师完成。

统计学分析:计量资料以 $\bar{x} \pm s$ 表示,采用 SPSS 17.0 统计软件,两组间比较采用独立样本 *t* 检验,组内比较采用配对样本 *t* 检验,以 $P < 0.05$ 为差异有统计学意义。

2 结果

2.1 一般情况 两组患者年龄、性别、术前视力、麻醉方式、切口、人工晶状体类型差异无统计学意义 ($P > 0.05$)。两组术后 3mo 矫正视力为 0.5~1.2,视力比较两组差异无统计学意义 ($P > 0.05$),术中无后囊破裂、术后无眼内炎等严重并发症。两组部分患者早期手术切口区角膜呈轻度水肿,后呈现线状混浊。

2.2 两组患者中央角膜厚度的比较 两组患者的术前中央角膜厚度差异无统计学意义 ($P > 0.05$);术后第 1wk;1,3mo 两组角膜厚度差异均有统计学意义 ($P < 0.05$),糖尿病组术后各时段与术前相比较差异均有统计学意义 ($P < 0.05$),而对对照组内仅术后 1wk 与术前相比较差异有统计

学意义 ($P < 0.05$),术后 1,3mo 与术前相比较差异均无统计学意义 ($P > 0.05$,表 1)。

2.3 两组患者角膜内皮细胞密度的比较 两组患者术前角膜内皮细胞密度差异无统计学意义 ($P > 0.05$);两组术后各时间角膜内皮细胞密度均低于术前,差异有统计学意义 ($P < 0.05$);术后各时间点糖尿病组内皮细胞密度均低于对照组,差异有统计学意义 ($P < 0.05$,表 2)。

2.4 两组患者内皮细胞变异系数的比较 两组患者术前角膜内皮细胞变异系数无统计学差异 ($P > 0.05$);术后内皮细胞变异系数糖尿病组明显高于术前 ($P < 0.01$),且在术后 1mo 最显著;术后各时间点糖尿病组内皮细胞变异系数均高于对照组,有显著性差异 ($P < 0.01$;表 3;图 1,2)。

2.5 两组患者六角形内皮细胞百分比的比较 两组患者术前六角形内皮细胞百分比无统计学差异 ($P > 0.05$);糖尿病组术后六角形内皮细胞百分比明显低于术前 ($P < 0.01$);术后各时间点糖尿病组六角形内皮细胞百分比均低于对照组,有统计学差异 ($P < 0.01$;表 4;图 1,2)。

3 讨论

白内障超声乳化手术过程中由于超声因素和机械因素的影响可出现角膜内皮的损害,角膜内皮细胞密度减少、六角形内皮细胞百分率下降、内皮细胞变异系数及中央角膜厚度增加等,使角膜内皮功能下降,导致角膜水肿,影响视觉效果。合并糖尿病的年龄相关性白内障患者角膜内皮细胞形态和功能处于不稳定状态,细胞的自我修复及代偿功能下降,并且机体的免疫力下降,缺乏对眼部手术的防御能力,因此接受白内障手术时发生角膜内皮失代偿的风险相对增加^[1]。全数码共聚焦显微镜 ConfoScan4(CS4)是新型的高精密度、高放大倍率显微镜,对活体角膜进行无创、实时动态检查,不仅能够观察活体角膜厚度及内皮细胞形态变化,并能定性定量分析角膜各层结构之间的关系^[2]。

有研究表明^[3,4],角膜厚度在正常健康人与糖尿病患者之间没有差别,本研究测得糖尿病组中央角膜厚度为 $549.38 \pm 35.69 \mu\text{m}$,对照组为 $542.62 \pm 43.11 \mu\text{m}$,两组之间无统计学差异,亦说明角膜厚度与糖尿病无关。术后 3 个时间点的测量中发现,中央角膜厚度增加术后 1wk 最高,随后逐渐降低,对照组术后 1mo 角膜厚度基本恢复到术前,而糖尿病组虽然也是日渐减轻的趋势,但直至术后 3mo 仍高于术前。分析其原因可能为白内障超声乳化术后角膜内皮细胞酶泵功能下降,导致细胞水肿,糖尿病患者眼内渗透压增高,耐受代谢压力较差,恢复可能会延迟。

角膜内皮细胞密度下降幅度直接反映内皮细胞损害程度^[5],行白内障超声乳化术时器械反复进入前房造成的机械损伤、超声能量的热损伤、晶状体核碎片及前房灌注液的大量冲洗、黏弹剂的应用,加上患者自身因素(晶状体硬度、合并疾病),均会对角膜内皮产生影响^[6,7]。本研究中,两组术后内皮细胞密度均低于术前,术后 1wk;1,3mo 糖尿病组内皮细胞密度均低于对照组,且差距逐渐增大,说明糖尿病患者角膜内皮对手术的损伤更敏感,且创伤愈合的速率和效率均差于常人。

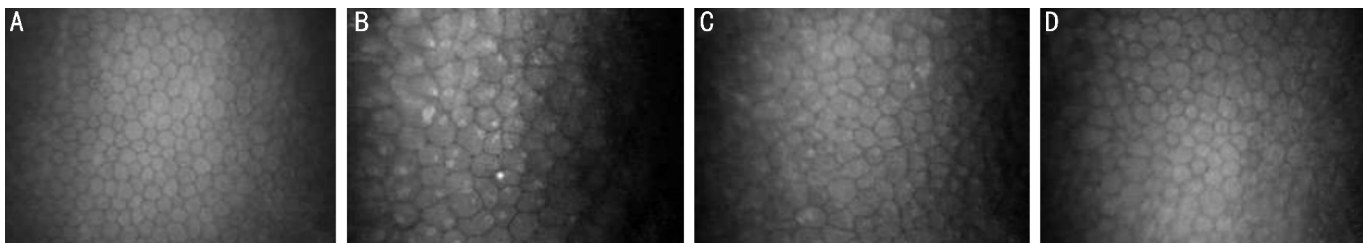


图1 年龄相关性白内障合并糖尿病患者角膜内皮 A:术前;B:术后1wk;C:术后1mo;D:术后3mo。

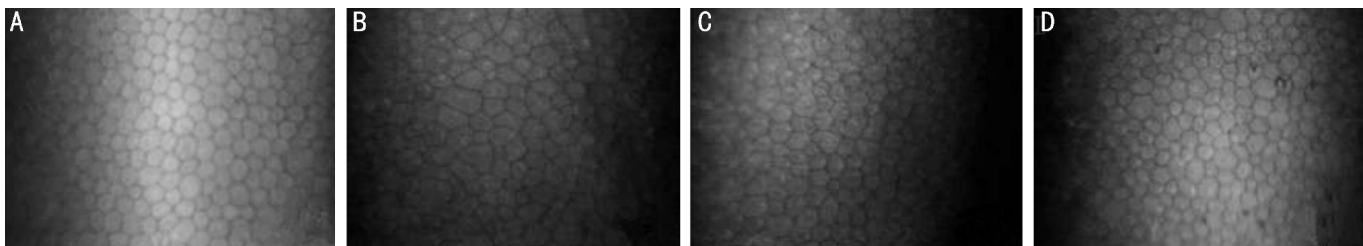


图2 年龄相关性白内障患者角膜内皮 A:术前;B:术后1wk;C:术后1mo;D:术后3mo。

表1 两组患者中央角膜厚度的变化

($\bar{x} \pm s, \mu\text{m}$)

分组	术前	术后1wk	术后1mo	术后3mo
糖尿病组	549.38±35.69	608.83±54.76 ^a	588.69±63.41 ^b	566.32±45.56 ^c
对照组	542.62±43.11	583.43±43.23 ^d	544.32±54.39 ^e	543.76±44.64 ^f
<i>t</i>	0.8541	2.5743	3.7556	2.5010
<i>P</i>	0.3931	0.0115	0.0003	0.0124

注:与术前相比, $t_a=6.4313, P=0.0000$; $t_b=3.8201, P=0.0002$; $t_c=2.0697, P=0.0411$; $t_d=4.7267, P=0.0000$; $t_e=0.1732, P=0.8625$; $t_f=0.1299, P=0.8969$ 。

表2 两组患者角膜内皮细胞密度的变化

($\bar{x} \pm s, \text{mm}^{-2}$)

分组	术前	术后1wk	术后1mo	术后3mo
糖尿病组	2835.35±267.67	2612.00±365.27 ^a	2479.62±373.53 ^b	2309.35±327.17 ^c
对照组	2896.47±317.07	2755.38±325.73 ^d	2645.83±319.37 ^e	2589.18±294.59 ^f
<i>t</i>	1.0415	2.0716	2.4669	4.4944
<i>P</i>	0.3002	0.0409	0.0154	0.0000

注:与术前相比, $t_a=3.4876, P=0.0007$; $t_b=5.6726, P=0.0000$; $t_c=8.7988, P=0.0000$; $t_d=2.1947, P=0.0305$; $t_e=3.9381, P=0.0002$; $t_f=5.0205, P=0.0000$ 。

表3 两组患者角膜内皮细胞变异系数的变化

$\bar{x} \pm s$

分组	术前	术后1wk	术后1mo	术后3mo
糖尿病组	36.89±8.73	46.09±6.18 ^a	51.35±4.86 ^b	45.67±8.42 ^c
对照组	34.23±5.57	40.45±4.39 ^d	37.62±5.78 ^e	36.79±6.83 ^f
<i>t</i>	1.8163	5.2610	12.8562	5.7916
<i>P</i>	0.0724	0.0000	0.0000	0.0000

注:与术前相比, $t_a=6.0820, P=0.0000$; $t_b=10.2333, P=0.0000$; $t_c=5.1187, P=0.0000$; $t_d=6.2016, P=0.0000$; $t_e=2.9863, P=0.0036$; $t_f=2.0539, P=0.0426$ 。

表4 两组患者六角形内皮细胞百分比的变化

($\bar{x} \pm s, \%$)

分组	术前	术后1wk	术后1mo	术后3mo
糖尿病组	53.68±6.28	41.28±8.83 ^a	38.45±7.54 ^b	40.53±8.12 ^c
对照组	55.88±7.37	49.13±7.72 ^d	51.43±6.80 ^e	53.09±6.34 ^f
<i>t</i>	1.8827	4.7326	9.0396	8.6210
<i>P</i>	0.0627	0.0000	0.0000	0.0000

注:与术前相比, $t_a=8.0921, P=0.0000$; $t_b=10.9474, P=0.0000$; $t_c=9.0583, P=0.0000$; $t_d=5.0755, P=0.0000$; $t_e=3.6315, P=0.0005$; $t_f=2.3744, P=0.0195$ 。

角膜内皮细胞变异系数和六角形细胞百分比亦被认为是衡量角膜内皮损害的灵敏指标^[8-10]。本研究发现术前两组角膜内皮细胞变异系数和六角形细胞百分比均无统计学差异($P>0.05$),术后糖尿病患者角膜内皮细胞变异系数和六角形细胞百分比的变化较对照组均有显著统计学差异($P<0.01$),表明角膜内皮细胞形态与糖尿病无明显相关性,超声乳化手术对角膜内皮存在一定的损伤。糖尿病患者的内皮细胞变异系数高峰出现在术后1mo,而对照组在术后1wk,与六角形细胞百分率的变化一致,说明糖尿病患者的内皮细胞移行修复较为缓慢,细胞形态达到稳定所需时间较长。其机制可能是长期房水中葡萄糖含量升高,影响角膜葡萄糖正常代谢导致乳酸浓度升高,产生角膜基质代谢性酸中毒,使角膜内皮的储备能力降低,也可能与醛糖还原酶活性增加、山梨醇在细胞内堆积导致细胞内高渗及无氧代谢有关。

合并糖尿病的年龄相关性白内障患者对白内障超声乳化术的耐受性较差,角膜内皮的损伤更敏感,内皮形态和功能受到影响较大,且创伤愈合的速率和效率均差于单纯相关性白内障患者。减轻术后角膜内皮受损程度,应积极控制血糖,充分评估患者的术前角膜内皮条件及能否承受术后长期内皮损伤;术中操作轻柔准确,注意超声和机械因素的影响,尽量减少组织损伤,高质量的黏弹剂及灌注液可减轻化学损伤;术后使用抗生素、激素类眼液控制炎症反应从而减轻角膜水肿。

参考文献

- 1 Roszkowka AM, Tringuli CG, Colesi P, et al. Corneal endothelium evaluation in type I and type II diabetes mellitus. *Ophthalmologica* 1999; 213(4):258-261
- 2 马聪慧,王丽娅,李晶,等. II型糖尿病患者角膜的共聚焦显微镜观察. *眼科* 2011;20(3):151-154
- 3 余玲,谢汉平,盖晓红,等. 2型糖尿病患者角膜厚度和内皮细胞形态学的初步研究. *第三军医大学学报* 2003;25(23):2132-2134
- 4 Inoue K, Kato S, Inoue Y, et al. The corneal endothelium and thickness in type II diabetes mellitus. *Jpn J Ophthalmol* 2002;46(1):65-69
- 5 Geffen N, Topaz M, Kredy - Farhan L, et al. Phacoemulsification induced injury in corneal endothelial cells mediated by apoptosis: *In vitro* model. *J Cataract Refract Surg* 2008;34(12):2146-2152
- 6 Cho YK, Chang HS, Kim MS. Risk factors for endothelial cell loss after phacoemulsification: comparison of different anterior chamber depth groups. *Korean J Ophthalmol* 2010;24(1):10-15
- 7 Gharaee H, Kargozar A, Daneshvar - Kakhki R, et al. Correlation between corneal endothelial cell loss and location of phacoemulsification incision. *J Ophthalmic Vis Res* 2011;6(1):13-17
- 8 Lasson LI, Bourne WM, Pach JM, et al. Structure and function of the corneal endothelium in diabetes mellitus type I and type II. *Arch Ophthalmol* 1996;114:9-14
- 9 Geffen N, Topaz M, Kredy - Farhan L, et al. Phacoemulsification induced injury in corneal endothelial cells mediated by apoptosis: *In vitro* model. *J Cataract Refract Surg* 2008;34(12):2146-2152
- 10 吴子东,钟景贤,麦胜龙,等. 白内障超声乳化对糖尿病患者角膜内皮的影响. *国际眼科杂志* 2008;8(9):1908-1909