

青光眼滤过性手术后脉络膜脱离的临床观察

胡淑琼, 柏宴杰, 祝利平, 王金华, 方家华, 黄祥平, 朱炎华

作者单位: (434000) 中国湖北省荆州市, 长江大学医学院附属第一人民医院

作者简介: 胡淑琼, 女, 副主任医师, 研究方向: 眼底病。

通讯作者: 祝利平, 副主任医师. zlpaaa@163.com

收稿日期: 2013-06-27 修回日期: 2013-08-29

Clinical study of choroidal detachment after glaucoma filtering surgery

Shu-Qiong Hu, Yan-Jie Bai, Li-Ping Zhu, Jin-Hua Wang, Jia-Hua Fang, Xiang-Ping Huang, Yan-Hua Zhu

The First People's Hospital Affiliated to Medical School, Yangtze University, Jingzhou 434000, Hubei Province, China

Correspondence to: Li-Ping Zhu. The First People's Hospital Affiliated to Medical School, Yangtze University, Jingzhou 434000, Hubei Province, China. zlpaaa@163.com

Received: 2013-06-27 Accepted: 2013-08-29

Abstract

• **AIM:** To investigate the related factors and treatment of choroidal detachment after glaucoma filtering surgery.

• **METHODS:** The clinical data of 42 eyes with choroidal detachment of 457 eyes undergoing glaucoma filtering were retrospectively analyzed.

• **RESULTS:** Choroidal detachment occurred at 3-7 days after glaucoma filtering surgery, with mean 4.51 ± 1.14 days. The patient's average age was 65.30 ± 3.50 years. Choroidal detachment was reformed by corticosteroids medicine mydriatic drugs hypertonic agent and all recovered, within 16.50 ± 2.75 days.

• **CONCLUSION:** Choroidal detachment is a common complication of glaucoma filtering surgery. The related factors include high intraocular pressure and eyeball congestion before surgery, postoperative low intraocular pressure, diabetes, hypertension and the aged.

• **KEYWORDS:** glaucoma filtering surgery; choroidal detachment; clinical study

Citation: Hu SQ, Bai YJ, Zhu LP, et al. Clinical study of choroidal detachment after glaucoma filtering surgery. *Guoji Yanke Zazhi (Int Eye Sci)* 2013;13(10):2118-2119

摘要

目的: 探讨抗青光眼滤过性手术后出现脉络膜脱离的相关因素及治疗措施, 总结临床特点。

方法: 对 457 眼青光眼滤过性手术后发生脉络膜脱离的 42 眼患者进行回顾性分析和总结。

结果: 脉络膜脱离发生时间为术后 3 ~ 7 (平均 4.51 ± 1.14) d, 患者的平均年龄为 65.30 ± 3.50 岁。通过皮质类固醇类药物、散瞳、高渗剂等治疗, 42 眼脉络膜脱离全部恢复。治疗所需时间平均为 16.50 ± 2.75 d。

结论: 脉络膜脱离是青光眼滤过性手术后的一个常见并发症, 与术前眼压控制不好、术后眼压过低、患者年龄偏大及高血压、糖尿病有关。

关键词: 青光眼滤过性手术; 脉络膜脱离; 临床观察

DOI: 10.3980/j.issn.1672-5123.2013.10.56

引用: 胡淑琼, 柏宴杰, 祝利平, 等. 青光眼滤过性手术后脉络膜脱离的临床观察. 国际眼科杂志 2013;13(10):2118-2119

0 引言

脉络膜脱离是青光眼滤过性手术后常见的并发症之一, 如果没有及时发现并进行正确处理, 会引发一系列并发症, 导致手术失败, 甚至导致视功能严重损害。本文通过对青光眼滤过性手术后脉络膜脱离病例分析, 探讨出现脉络膜脱离的相关因素和防治措施。

1 对象和方法

1.1 对象 所收集病例为 2010-01/2013-06 在我院住院行滤过性手术的青光眼患者 457 眼, 小梁切除术共 145 眼, 复合小梁切除术 312 眼。其中 42 眼 (9.2%) 发生脉络膜脱离, 男 29 眼, 女 13 眼; 急性闭角型青光眼 17 眼, 慢性闭角型青光眼 14 眼, 开角型青光眼 9 眼, 激素性青光眼 2 眼, 年龄 52 ~ 80 (平均 65.30 ± 3.50) 岁。术前眼压 < 21 mmHg 者 14 眼, 21 ~ 30 mmHg 者 26 眼, > 30 mmHg 者 2 眼。有糖尿病病史者 9 眼, 高血压病史 14 眼。

1.2 方法

1.2.1 手术方法和术后临床表现 全部病例均在手术显微镜下行手术治疗, 小梁切除术 145 眼, 以穹隆部为基底做结膜切口。复合小梁切除术 312 眼, 以角巩膜缘为基底做结膜切口, 术中应用 0.35 mg/mL 浓度的丝裂霉素 C 放置 3 ~ 5 min, 并使用 1 ~ 2 根调节缝线。每日在裂隙灯显微镜下检查滤过泡、前房深度及前房反应, ICare 眼压计测眼压, 前置镜检查眼底, 必要时行 B 超及 UBM 检查。浅前房按 Spaeth 分级法分为三级。I 度: 中央前房形成, 周边虹膜与角膜内皮接触; II 度: 除瞳孔区的晶状体前囊未与角膜接触外, 其余虹膜面均与角膜内皮相贴; III 度: 晶状体前囊与虹膜面均与角膜内皮接触。42 眼中发生 I 度浅前房 33 眼, II 度浅前房 8 眼, III 度浅前房 1 眼。发生脉络膜脱离的时间: 术后第 1 d 3 眼, 第 2 d 6 眼, 第 3 d 29 眼, 第 4 d 3 眼, 第 7 d 1 眼, 平均 4.51 ± 1.14 d。术后眼压 < 5 mmHg 者 11 眼, 6 ~ 10 mmHg 者 30 眼, > 10 mmHg 者 1 眼。前置镜下可见脉络膜脱离 34 眼, 8 眼需 B 超及 UBM 确诊。一患者脉络膜脱离治疗前后 B 超图片见图 1。

1.2.2 脉络膜脱离治疗 给予复方托比卡胺眼液 (每日 4 次)、阿托品眼液 (每日 1 次) 散瞳, 点妥布霉素地塞米松

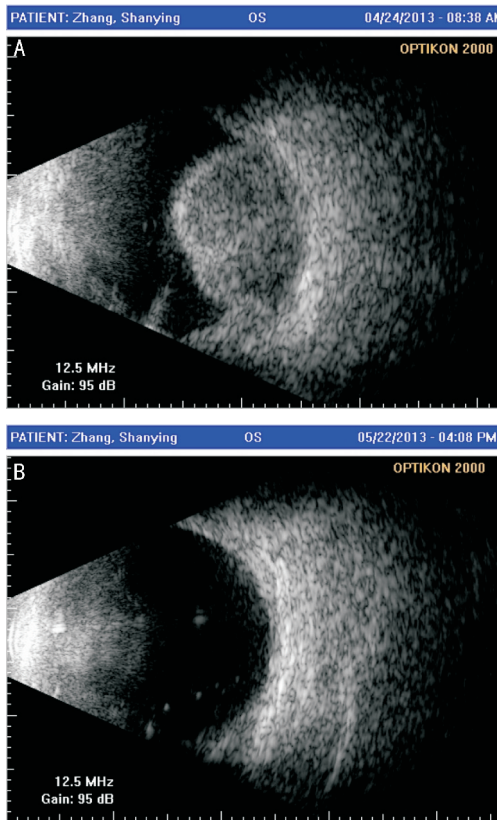


图1 脉络膜脱离治疗前后B超图像 A:术后3d可见脉络膜脱离;B:术后1mo复查B超可见脉络膜脱离恢复。

眼液2h 1次,晚上涂妥布霉素地塞米松眼膏。全身使用激素地塞米松10~15mg 静滴。

2 结果

经过3~27d的治疗,42眼脉络膜脱离恢复,眼内炎症明显减轻,眼压恢复至10mmHg以上,复查UBM可见脉络膜全部复位,巩膜与脉络膜之间的脉络膜上腔的无回声区消失,前房略有加深。经治疗后由于角膜水肿减退,视神经视网膜血供的改善,视力均有提高。临床上观察该组患者没有发现脉络膜脱离留下的痕迹,没有对中心视力造成影响。

3 讨论

脉络膜脱离是青光眼滤过性手术后的常见并发症之一,脉络膜脱离的原因除了与患者自身的解剖因素有关外,通常还认为与术前眼部充血、术前高眼压、年龄、糖尿病、高血压、动脉硬化相关。(1)患者术前眼部充血严重。术前较长时间使用毛果芸香碱,使血管扩张,可能导致睫状体痉挛而诱发脉络膜脱离。而且,闭角型青光眼急性发作后眼部充血未缓解,微血管的代偿功能未改善,液体易渗漏到血管外^[1]。本资料中的患者40例术前均长期使用缩瞳剂。(2)术前高眼压,术后持续低眼压。术前患者眼压不能降至正常,术中眼压降低得过快、过低^[2]。青光眼滤过性手术,因为前部脉络膜静脉数量多,管腔大,仅有一层内皮细胞,当眼压突然下降,脉络膜血液循环障碍血管扩张,液体漏出至脉络膜上腔,导致脉络膜脱离^[3]。本资料有6例术前眼压高,所有药物均不能降至正常,在高眼压下手术。(3)年龄因素:1)老年人的玻璃体多有液体,不能有效抵抗脉络膜血管内的液体渗漏;2)老年人对血流动力学变化的代偿能力降低,色素膜液体容易外渗;3)结膜下组织的抵抗力随年龄的增长而降低,致结膜的渗漏性增强。本组病例的平均年龄为65.30±3.50岁,且患眼

均有玻璃体液化,提示术后脉络膜脱离与患者年龄有关^[4]。(4)患者有糖尿病、高血压性动脉硬化。糖尿病患者逐年增加,若伴有高血压、动脉硬化和肾脏病变,除了侵犯大动脉外,还可引起微血管病变,造成毛细血管通透性增加,另外高糖还刺激血管内皮生长因子的表达,促进内皮细胞增生,微血管瘤形成和毛细血管扩张,通透性增加^[5]。本组病例中9例有糖尿病,14例有高血压,虽术前将血糖、血压均控制到正常或接近正常水平,但仍有脉络膜脱离的发生。推测发生脉络膜脱离的原因可能与糖尿病、高血压、血管病变、血管通透性增加,代偿能力降低有关。(5)手术操作的原因。手术中切口偏后,误伤睫状体造成间隙,使前房与睫状体脉络膜上腔相通,房水进入脉络膜上腔^[6]。

脉络膜脱离早期诊断与治疗非常重要,早期患者多无自觉症状,偶尔出现视野和屈光改变,有时患者早期在前置镜或眼底镜下不一定能发现脉络膜脱离,但如果出现以下征象常提示脉络膜脱离的发生:(1)术后滤过泡不明显,前房浅,眼压较低,且排除结膜渗漏。(2)术后前房形成良好,数日后前房突然变浅或消失,眼压在4~7mmHg之间。(3)瞳孔不易散大。所以青光眼滤过性手术后每日检查非常重要,尤其术后使用前置镜检查眼底,可以在前房未发生变化前发现脉络膜脱离,可以及时发现问题并采取相应措施。

如果怀疑脉络膜脱离而眼底镜未发现问题则可行B超或UBM检查确诊。一旦诊断成立,以药物治疗为主,大剂量激素、散瞳、高渗剂治疗,即使Ⅲ度浅前房也不要急于手术,只要角膜无水肿,可以观察。

为了预防脉络膜脱离的发生,在行青光眼滤过性手术前,应充分降眼压,术前尽可能把眼压降至正常范围再行手术。闭角型青光眼急性发作患者,最好在眼压下降3~5d后再手术,并在术前1~2d停止或减少缩瞳剂的使用,以减轻眼部充血和炎症反应。术中为避免眼压骤降,可作前房穿刺缓慢放出房水,再做小梁切除,并注意切口的位置不能偏后。小梁切除后可以从前房穿刺处注水使前房加深,晶状体-虹膜隔恢复至正常位置,并保持一定眼内压,不能使低眼压持续时间过久。术后常规局部及全身使用糖皮质激素。对高血压、高血糖患者术前尽量控制在正常范围^[7-9]。

总之,脉络膜脱离是青光眼滤过性手术术后常见的并发症之一,虽基本上可以通过保守治疗恢复,但仍需要重视它的发生,可以通过一些措施预防,减低脉络膜脱离的发生率。

参考文献

- 1 陈祖基.实用眼科药理学.北京:中国科学技术出版社1993;350-356
- 2 Sugimoto K,Ito K,Esaki K,et al. Supraciliochoroidal fluid at an early stage after trabeculectomy. *Jpn J Ophthalmol* 2002;46(5):548-552
- 3 李立新.眼部超声诊断图谱.北京:人民卫生出版社2003;48
- 4 刘少章.青光眼滤过术后脉络膜脱离的相关因素与预防对策.第三军医大学学报2002;46(8):733-735
- 5 张曼,徐华林,张敏,等.高糖刺激血管平滑肌细胞血管内皮生长因子的表达.中华内分泌杂志2002;18(3):232
- 6 孙兴怀.青光眼滤过手术后脉络膜脱离的原因与防治.中国实用眼科杂志1995;13:610
- 7 吴鸿雁,尹金福,吴仁毅,等.急性闭角型青光眼合并睫状体脉络膜脱离22例.眼科新进展2007;27(12):929-931
- 8 樊宁,黄丽娜,成洪波,等.急性闭角型青光眼降眼压治疗中继发脉络膜脱离的临床观察.中国实用眼科杂志2007;25(1):79-81
- 9 黄晶晶,刘杏,蔡小于,等.原发性急性闭角型青光眼并发睫状体脉络膜脱离.中国实用眼科杂志2001;19(5):363-365