

中青年下睑内翻患者的手术方法探讨

郑波涛¹, 孙英², 李超¹

作者单位:¹(215000)中国江苏省苏州市,苏州九龙医院眼科;

²(200011)中国上海市,上海第九人民医院眼科

作者简介:郑波涛,毕业于上海交通大学医学院,硕士,主治医师,研究方向:眼整形美容。

通讯作者:孙英,毕业于上海第二医科大学医疗系,学士,副主任医师,研究方向:眼整形美容. sunying0318@163.com

收稿日期:2014-04-22 修回日期:2014-07-11

Discussion on surgical treatment for young patients with congenital lower eyelid entropion

Bo-Tao Zheng¹, Ying Sun², Chao Li¹

¹Department of Ophthalmology, Suzhou Kowloon Hospital, Suzhou 215000, Jiangsu Province, China; ²Department of Ophthalmology, Shanghai Ninth People's Hospital Affiliated Shanghai Jiaotong University School of Medicine, Shanghai 200011, China

Correspondence to: Ying Sun. Department of Ophthalmology, Shanghai Ninth People's Hospital Affiliated Shanghai Jiaotong University School of Medicine, Shanghai 200011, China. sunying0318@163.com

Received:2014-04-22 Accepted:2014-07-11

Abstract

• **AIM:** To explore the surgical methods and clinical effects on young patients with congenital lower eyelid entropion.

• **METHODS:** There were 27 patients (45 cases) who suffered congenital lower eyelid entropion accepted the modified blepharosphincterectomy. The clinical effects and complications were evaluated.

• **RESULTS:** After followed up for 6mo, 42 eyes were fully recovered, 3 eyes were unsuccessful and the cure rate was 93%, 5 eyes suffered minor lower eyelid skin folds, none had lower eyelid retraction and ectropion.

• **CONCLUSION:** Modified blepharosphincterectomy is an ideal cosmetic surgical treatment for young patients with congenital lower eyelid entropion. It is an effective surgical treatment with fewer complications.

• **KEYWORDS:** modified blepharosphincterectomy; congenital lower eyelid entropion; cosmetic surgery

Citation: Zheng BT, Sun Y, Li C. Discussion on surgical treatment for young patients with congenital lower eyelid entropion. *Guoji Yanke Zazhi(Int Eye Sci)* 2014;14(8):1533-1534

摘要

目的:探讨中青年先天性下睑内翻患者的手术方法及

效果。

方法:对27例45眼中青年先天性下睑内翻患者行改良眼轮匝肌缩短术,对手术效果及并发症发生情况进行评价。

结果:随访6mo,42眼治愈,3眼未愈,治愈率93%,5眼术后下睑有轻度皮肤皱褶,无下睑退缩,无睑外翻。

结论:采用改良眼轮匝肌缩短术治疗中青年先天性下睑内翻患者,疗效确切,并发症少,且外形美观,是一种理想的美容手术方法。

关键词:改良眼轮匝肌缩短术;先天性下睑内翻;美容手术

DOI:10.3980/j.issn.1672-5123.2014.08.50

引用:郑波涛,孙英,李超.中青年下睑内翻患者的手术方法探讨. *国际眼科杂志* 2014;14(8):1533-1534

0 引言

先天性下睑内翻指先天性下眼睑特别是睑缘向眼球方向卷曲的位置异常,当下睑内翻达到一定程度,睫毛也倒向眼球,因此下睑内翻和倒睫常同时存在;临床表现为眼红、畏光、流泪、眼球刺痛、眼睑痉挛等,轻度患者随着年龄的增长可自愈,重度患者因睫毛长期摩擦角膜,可造成角膜炎、角膜云翳,更严重者可发展为角膜溃疡,严重影响患者的视力和美观^[1,2]。目前治疗先天性下睑内翻的手术方法较多,各具优缺点,越来越多的患者尤其是中青年患者要求手术除了解决睑内翻、倒睫,也更希望外形美观,并发症少,复发率低。我院2011-05/2013-09对诊断为先天性下睑内翻的中青年患者采用改良轮匝肌缩短术,取得了良好的手术效果,现将研究结果汇报如下。

1 对象和方法

1.1 对象 中青年先天性下睑内翻患者27例45眼,其中18例患者为双眼,9例患者为单眼,所有患者均确诊为先天性下睑内翻,无既往眼睑手术史。其中男12例20眼,女15例25眼,患者年龄14~36(平均23.78±6.57)岁。

1.2 方法 所有患者手术均在门诊局部麻醉[4g/L奥布卡因眼表面麻醉;20g/L利多卡因与7.5g/L布比卡因等量混合(含1:100000肾上腺素)皮下局部浸润麻醉]下进行。手术方法:亚甲蓝距下睑缘2mm设计皮肤切口线,沿画线切开皮肤,分离出睑板中部宽约8mm轮匝肌条,用5-0双针可吸收线圈套缝合轮匝肌条后切断,牵拉轮匝肌条两断端确定缩短量并缝线固定,其缩短量视眼轮匝肌加压下睑板致下睑缘位置正常或稍向外翻而定;5-0可吸收线将多出的肌肉游离端向下向深部缝致下睑缩肌。此时观察,睑缘恢复正常解剖位置,睫毛背离角膜;如仍有欠矫,则用6-0可吸收线将切口上缘皮下组织及肌肉缝至睑板下缘。去皮:嘱患者向头顶方向看,牵拉切口下方皮肤,以睑缘在皮肤的投影画线,去除多余皮肤,

如皮肤松弛明显,则切口至外眦向外下方延伸并隐藏于皮肤的自然皱褶中,拉挺皮肤,去除多余皮肤。7-0 丝线连续缝合皮肤切口。术后7d拆线,随访6mo,观察手术效果、复发及并发症发生情况。

2 结果

所有患者的手术效果均按以下标准进行判定:(1)治愈:眼睑位置形态正常,睫毛弧度正常,眼球正位及下转位时睫毛均不触碰角结膜;(2)未愈:眼球正位或下转位时睫毛仍然触及角结膜。随访6mo,42眼治愈,3眼未愈,治愈率93%,5眼(11%)术后出现轻度下睑皮肤皱褶,无下睑退缩,无下睑外翻,无下睑成角等畸形,无秃睫。

3 讨论

先天性下睑内翻的发病原因尚不十分明确,有报道其发病可能与体质肥胖、内眦赘皮牵扯、鼻根部发育不良、内眦部皮肤过剩、眼睑前轮匝肌过度发育、睑板发育不良、下睑缩肌发育异常等有关^[3,4]。轻者随年龄增长而自愈,重者因睫毛长期摩擦角膜可致角膜炎、角膜血管翳、角膜溃疡进而危害视力,需要手术矫正。本次研究均选择中青年患者作为研究对象,该年龄段患者能配合门诊局部麻醉手术,年轻人近距离阅读和工作多,向前下注视的状态下睫毛触碰角膜的不适感更厉害,所以更要手术解决,但他们对手术的美容效果要求较高。目前治疗先天性下睑内翻的手术方法较多^[5-9],如缝线法、皮肤轮匝肌切除法、下睑缩肌腱膜缝合法(下睑缩肌折叠法)等,缝线法多针对较小年龄儿童,通过使下睑皮肤向外向下与皮下组织粘连起到矫治作用,手术方便快捷,但术后多有明显的下睑双重睑或皱褶,且较易复发^[10,11];皮肤轮匝肌切除术是目前最为常用的术式,但仍有一定的复发率,且术后易出现过矫、下睑退缩、下睑双重睑(图1)或皱褶等并发症。对有美容需求的中青年患者而言,以上术式均有不足之处;眼轮匝肌由面神经支配,司眼睑闭合,位于皮下结缔组织和睑板之间,形似一扁环,以睑裂为中心环绕上、下眼睑,传统的眼轮匝肌缩短法(Wheeler法)^[12]多针对老年性下睑内翻患者,是将眼轮匝肌条带重叠后作褥式缝合,通过缩短眼轮匝肌,增强下睑的组织张力,使下睑板下缘能够紧贴眼球,不向内翻,不向外斜,符合眼睑生理要求。但传统方法中重叠的肌肉使下睑不够平复且臃肿,对于部分严重睑内翻者矫正力度不够。我们手术中在传统眼轮匝肌缩短术基础上做了如下几点改进:(1)对睑板中部的轮匝肌做缩短;(2)将多出的轮匝肌条游离端向下向深部缝致下睑缩肌;(3)如矫正力度欠佳,则用6-0可吸收线将切口上缘皮下组织及肌肉缝致睑板下缘。我们的方法有如下优点:(1)眼轮匝肌为面部表情肌,对其损伤过多可引起眼睑闭合不全或影响面部表情,皮肤轮匝肌切除法为矫正内翻切除了过多的皮肤和轮匝肌,且手术中局部麻药注射导致皮肤肿胀影响观察,因而手术容易过矫导致睑外翻,且术后有出现下睑退缩及下睑闭合功能欠佳的问题,而轮匝肌缩短术更少的影响患者的轮匝肌,去皮量也更少,因此更符合生理,患者术后睑缘的形态也更自然;(2)缝线法和皮肤轮匝肌切除术后往往出现下睑双重睑或皱褶,影响外观,而改良皮肤轮匝肌缩短术几乎无双重睑的并发症(图2)(有5眼因矫正力度欠佳,用6-0可吸收线将切口上缘皮下组织及肌肉缝至睑板下缘,术后早期有轻度双重睑,但

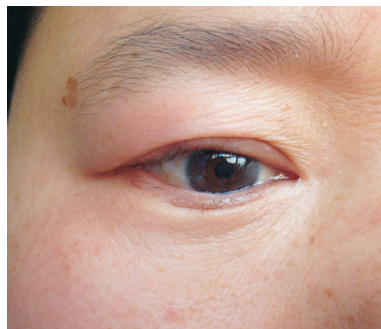


图1 一患者右眼下睑内翻行皮肤轮匝肌切除术后5a下睑双重睑畸形。

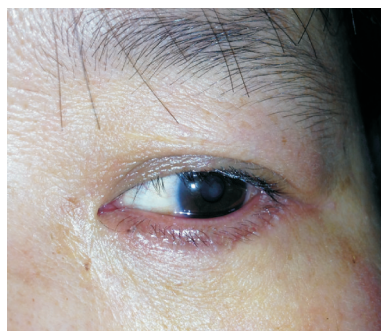


图2 同一患者左眼下睑内翻行改良轮匝肌缩短术后2wk。

观察6mo后仅残余轻度皮肤皱褶);(3)传统的皮肤轮匝肌缩短术会出现睑缘下方臃肿现象,甚至影响手术效果,我们对睑板中部的轮匝肌做缩短,且将多出的轮匝肌条游离端向下向深部缝至下睑缩肌,即有效解决了睑缘下方臃肿的问题,又更进一步增强了下睑的张力,还可防止缝合的肌肉松脱,手术效果更牢靠,术后复发率很低。

综上所述,我院采用的改良皮肤轮匝肌缩短术治疗中青年先天性下睑内翻患者,疗效确切,并发症少,复发率低,且外形美观,达到了治疗和美容兼顾的效果,是一种理想的美容手术方法,值得临床推广。

参考文献

- 1 李凤鸣. 中华眼科学. 北京:人民卫生出版社 2005:853
- 2 范先群. 眼整形外科学. 北京:北京科学技术出版社 2009:134-135
- 3 刘淑英,何彦津,李筱荣. 先天性下睑内翻并内眦赘皮的手术治疗. 国际眼科杂志 2012;12(2):348-349
- 4 徐乃江,朱惠敏,杨丽. 眼整形美容手术. 上海:上海科技教育出版社 2007:80-81
- 5 杨志英. 单纯眼轮匝肌切除术治疗儿童先天性下睑内翻的效果观察. 医学理论与实践 2013;26(14):1831-1832
- 6 温吉莉,俞瑞,陈晶. 直肌鞘纤维离断术矫治先天性下睑内翻. 中国斜视与小兒眼科杂志 2010;18(1):19-20
- 7 许峰,曹建英,张利玲. 连续皮肤缝线术矫正儿童先天性下睑内翻倒睫的临床研究. 吉林医学 2012;33(35):7722-7723
- 8 李月芝,周畅达,刘猛,等. 改良皮肤及眼轮匝肌切除术治疗先天性下睑内翻. 中华眼外伤职业眼病杂志 2011;33(10):776-777
- 9 岳章显,李勇. 深部固定术治疗先天性内翻倒睫的临床观察. 国际眼科杂志 2011;11(8):1406
- 10 李冬梅. 眼部整形美容手术图谱. 北京:人民卫生出版社 2008:256-257
- 11 Kakizaki H, Selva D, Leibovitch I. Ciliary entropion: surgical outcome with a new modification of the hotz procedure. *Ophthalmology* 2009;116(11):2224-2229
- 12 Olali C, Burton V, Samalila E. Involutional lower eyelid entropion: combined Wheeler's and Wedge resection of tarsal plate. *West Afr J Med* 2010;29(2):117-119