

严重角膜溃疡患者 133 例的流行病学及临床特点分析

夏明芳,王平宝,王 华,夏晓波,谭 浅

基金项目:国家自然科学基金面上项目(No. 81170823);湖南省自然科学基金重点项目(No. 10JJ2027)

作者单位:(410008)中国湖南省长沙市,中南大学湘雅医院眼科
作者简介:夏明芳,在读硕士研究生,研究方向:角膜病、青光眼。
通讯作者:王平宝,博士,主任医师,硕士研究生导师,研究方向:
眼表疾病、青光眼。pingbao_wang@hotmail.com

收稿日期:2014-04-15 修回日期:2014-08-05

Epidemiology and clinical analysis of serious corneal ulcer in 133 cases

Ming-Fang Xia, Ping-Bao Wang, Hua Wang, Xiao-Bo Xia, Qian Tan

Foundation items: National Natural Science Foundation of China (No. 81170823); Natural Science Foundation of Hunan Province, China (No. 10JJ2027)

Department of Ophthalmology, Xiangya Hospital Affiliated to Central South University, Changsha 410008, Hunan Province, China

Correspondence to: Ping-Bao Wang. Department of Ophthalmology, Xiangya Hospital Affiliated to Central South University, Changsha 410008, Hunan Province, China. pingbao_wang@hotmail.com

Received:2014-04-15 Accepted:2014-08-05

Abstract

• AIM: To investigate and analyze the epidemiology of serious corneal ulcer.

• METHODS: A total of 133 serious corneal ulcer cases from June 2010 to December 2013 in Xiangya Hospital Affiliated to Central South University were retrospectively reviewed for risk factors, demographic characteristics and diagnosis.

• RESULTS: There were 91 male patients (68.4%) in the 133 patients. A peak incidence age was from 41 to 60 years old (82 cases, 44.4%). Most of patients were peasant (77 cases, 57.9%) and the percentage of the low schooling patients was 85.0% (113 cases). The number of patients who had been sick was 73 before hospitalization (54.9%) in all cases. The peak incidence season was January (34.6%). Average length of stay was 9.84d. The number of emergency cases was 44 (33.1%). Most of patient were not only corneal ulcer cases but the hypopyon (92 cases, 69.2%). The figure of inpatients who received operations was 102 cases (76.7%). And the most of operations was amniotic membrane transplantation (31 cases, 39.2%). Additionally, this data was classified regard to gender differences.

• CONCLUSION: The peasant of the middle age and elderly represents a distinct clinical group in the serious corneal ulcer in hospital. Severity, ocular trauma in

agriculture and health awareness are the major predisposing factors.

• KEYWORDS: corneal ulcer; epidemiology; retrospective review

Citation: Xia MF, Wang PB, Wang H, et al. Epidemiology and clinical analysis of serious corneal ulcer in 133 cases. *Guoji Yanke Zazhi(Int Eye Sci)* 2014;14(9):1663-1666

摘要

目的:探讨严重角膜溃疡患者的流行病学及临床特点。

方法:选取 2010-06/2013-12 因严重角膜溃疡就诊中南大学湘雅医院眼科住院治疗的 133 例患者的临床资料,对其发病诱因、人群特征、诊断等进行回顾性分析。

结果:所有患者中男性 91 例(68.4%),41~60 岁男性 82 例(44.4%),从事劳力工作者,农民居多,共 77 例(57.9%),文化程度偏低,初中以下学历共 113 例(85.0%),既往全身及眼部情况合并其他疾病者共 73 例(54.9%),每年 1 月为就诊高峰期(34.6%),平均住院日 9.84d,急诊入院患者 44 例(33.1%),角膜溃疡合并前房积脓或穿孔共 92 例(69.2%),手术治疗 102 例(76.7%),其中羊膜移植类 31 例(39.2%),不同分析中可见男女性别差异。

结论:我院严重角膜溃疡患者多为居住条件较差的男性农民,其发病及治疗与病情严重程度、外伤史、诊疗意识相关。

关键词:角膜溃疡;流行病学;回顾性调查

DOI:10.3980/j.issn.1672-5123.2014.09.31

引用:夏明芳,王平宝,王华,等.严重角膜溃疡患者 133 例的流行病学及临床特点分析.国际眼科杂志 2014;14(9):1663-1666

0 引言

角膜溃疡是我国三大主要致盲性疾病之一^[1],其发生与患者个体的情况、致病菌密切相关。目前国内外对于角膜溃疡的流行病学调查为探讨此类疾病的发病机制、治疗及预防提供了一定的基础,但由于受到环境、卫生条件,以及广谱抗菌药的广泛应用和病原菌本身生物学特征的变迁等多种因素的影响^[2],病原学检验阴性率增加,加之微生物学检验通常需 3~7d,临床早、中期治疗常常依据经验而进行,从而为该病的临床诊断和治疗带来一定的挑战。本研究通过分析 2010-06/2013-12 因严重角膜溃疡入院患者的临床资料,了解近年此病的流行病学特征,为临床前期经验治疗提供有益的信息。

1 对象和方法

1.1 对象 收集我院 2010-06/2013-12 住院确诊的严重角膜溃疡共 133 例 140 眼,其中左眼 59 例,右眼 67 例,双眼 7 例,对患者年龄、职业、居住地、诱发因素、诊断分类、治疗方式等方面进行回顾性分析。患者 133 例中,男 91

例,女42例,男女比例为2.17:1。年龄2~84岁,其中男性患者平均(49.57±16.80)岁,女性患者平均(53.52±18.78)岁,31~40岁患者中男女比例高达7:1,具体年龄性别分布见图1。

1.2 方法

1.2.1 严重角膜溃疡的诊断标准 经微生物学检查及临床客观检查确诊的角膜溃疡,因各种原因引起的不同临床特点的严重角膜溃疡,包括角膜溃疡合并后弹力层膨出、穿孔、前房积脓、眼内炎、蚕食性角膜溃疡活动期、热烧伤、化学烧伤,病情严重可能失明,需入院药物治疗或手术治疗者。

1.2.2 各类严重角膜溃疡诊断及分类标准 (1)合并前房积脓(以下三者具备一条即可纳入严重角膜溃疡):1)裂隙灯下见积脓液平,2~7mm;2)蚕食性角膜溃疡活动期;3)眼内炎:炎症波及眼后节,辅助检查或眼底检查证实。(2)合并溃疡穿孔:裂隙灯下见(以下二者具备一条即可纳入严重角膜溃疡):1)明确的角膜裂孔或合并前房消失,虹膜嵌顿等(若同时存在穿孔及前房积脓表现,按照穿孔统计数据);2)溪流征(+).(3)合并后弹力层膨出:裂隙灯检查可见后弹力层膨出,欲穿孔;(4)烧伤诱发非感染性溃疡:明确的热烧伤、化学烧伤病史及由此引发的难治性角膜溃疡。

1.2.3 手术治疗方法分类 (1)羊膜移植术类,包括单纯行羊膜移植术以及合并其他术式,其中合并术式有:角膜清创、羊膜填塞、假性胬肉切除、倒睫矫正+睑球粘连分离、结膜肉芽肿切除+睑球粘连分离、角膜板层移植+睑缘缝合、角膜清创+睑缘缝合。(2)结膜瓣遮盖术类,包括单纯行结膜瓣遮盖术以及合并其他术式,其中合并术式有:永久性或临时性睑缘缝合、角膜清创。(3)其他修补术类,包括角膜穿孔修补术、板层角膜移植术、眼眶周清创术、穿透性角膜移植+房角分离+前房成形术、结膜肿块切除术、鼻腔泪囊吻合术、前房冲洗+异物取出术。(4)眼内容剜除术类,包括单纯眼内容剜除以及合并其他术式,合并有:眼球探查、义眼座植入。

2 结果

2.1 患者的职业、生活住址、文化程度分布 患者133例职业以农业人员居多,共77例(57.9%),其次为生产工人(包括在职及退休工人、厨师、兽医)18例;无业人员18例;其他(包括干部、教师、商人、其他类)共10例;居住农村111例(83.5%),非农村22例,其中湖南省各市县124例,临近省市9例。居住长沙本市21例(15.8%),省内长沙市以外103例(77.4%),并以邵阳市、永州市患者所占比重较大,共42例(40.8%),见图2。文化程度:小学58例(43.6%);初中42例(31.6%);高中15例;文盲和半文盲12例;中专和中专技3例;大专和专科2例;学龄前1例。

2.2 发病诱因 既往史阳性者73例(54.9%),其中以眼部外伤史中的异物伤最为多见。阴性者60例。具体情况见表1。

2.3 平均住院日、入院途径及病程 住院日3~42(平均9.84)d;入院途径中,门诊89例,急诊44例,门急诊比例为2.02:1;患病病程统计为1d~30a。

2.4 诊断分类 前房积脓及穿孔各46例(69.2%),可见热烧伤及化学烧伤引起的非感染性溃疡比例男性远高于女性,为5:1;后弹力层膨出患者男女比例为3.38:1,具体

表1 严重角膜溃疡的既往史分类

既往史	病史分类	具体分类	例数
阳性	眼部外伤史	异物伤	32
		化学伤、爆炸伤	11
		其他	1
	全身病史	带状疱疹	1
		多形红斑型药疹	1
		Steven-Johnson 综合征	1
		其他	1
	眼部疾病	慢性病史	13
		相关手术史	11
		其他	1
阴性			60

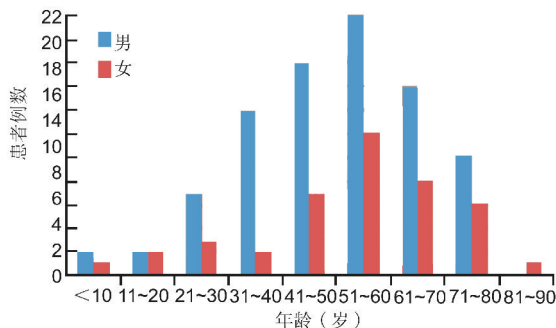


图1 严重角膜溃疡不同性别的年龄分布。

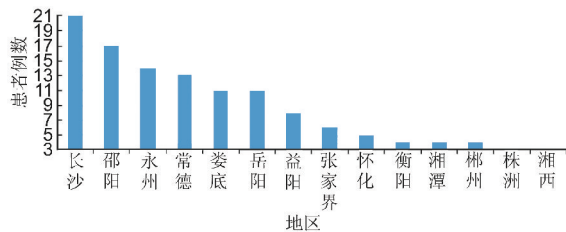


图2 严重角膜溃疡患者住址地区所属行政划分。

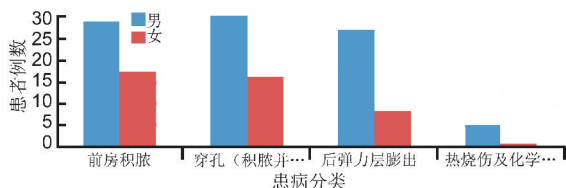


图3 严重角膜溃疡不同性别的诊断分类。

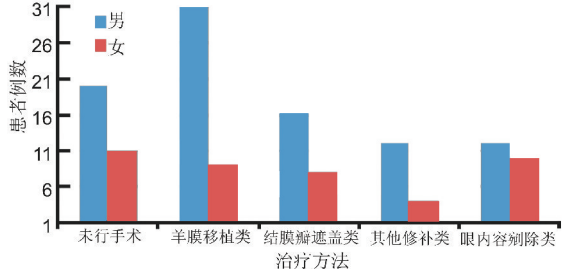


图4 严重角膜溃疡患者不同性别的治疗方法分类。

不同性别患病分类结果见图3。

2.5 治疗方法 手术治疗102例,其中羊膜移植术类占39.2%,结膜遮盖术类23.5%,眼内容剜除术22例(16.5%),未行手术保守药物治疗31例(23.3%),具体性别分类见图4。

3 讨论

严重角膜溃疡致盲率高,流行病学特点是该病初始经验治疗的重要依据,对疾病的诊治具有重要的临床指导意义。本次调查中可见,我院就诊的严重角膜溃疡患者以41~60岁男性农业人员居多,和我国广东、福州地区近年报道的一致^[2,3],但与河南地区的发病年龄(21~40岁最多)有所不同^[4]。男性患者平均年龄较女性小,可能与湖南地区男性患者为主要劳力,同时年龄相对大的老年女性全身情况较差,免疫力低下有关。患者居住农村者占总人数的83.5%,除长沙本市以外,湖南省其他市以邵阳、永州两市患者所占比重较大,占长沙市外总人数的40.8%。邵阳及永州市地处本省南部,邵阳市系本省户籍人口第一大市,属江南丘陵大地形区,以丘陵、山地为主,地处亚热带,属典型中亚热带湿润季风气候,农产品以水稻、玉米为主;永州市境内地貌复杂多样,以丘岗山地为主,属中亚热带大陆性季风湿润气候区,农产品以水稻为主;两市就诊我院患者总数达42例,原因考虑主要为邵阳市人口基数大及两市地形复杂,农业发展相对欠发达有关。初中及初中以下文化程度者共113例,占总人数的85.0%,并以小学文化程度为主(51.3%)。可能原因为患者生活居住条件不良、健康意识较差,这与该病的发生发展迅速且致盲率高可能相关。发病诱因中以眼部外伤史最为多见,这与国内多个研究结果相一致^[5-9]。既往研究认为,10~12月及7月为角膜溃疡发病高峰期,尤其对于真菌性角膜溃疡,其原因可能与患者的工作性质,眼部外伤史密切相关^[2]。本研究统计结果1月为就诊高峰期,1月46例(34.6%),2月27例(20.3%)。这与既往结果不同,考虑原因可能与大部分患者为非长沙市本地农民(84.2%),在外伤早期没有引起重视或在当地治疗一段时间后无效,导致严重角膜溃疡才转至我院有关。资料中有眼部外伤史者44例,占既往阳性患者的60.3%,主要为异物伤(板栗刺、稻谷屑、芦苇刺、棉花、电线杆),其次有化学烧伤及爆炸伤(草酸、硝酸、混凝土、桐油、烟花等);全身疾病(带状疱疹、多形红斑型药疹、Steven-Johnson综合征等);眼表慢性疾病(睑球粘连、假性翼状胬肉、圆锥角膜、倒睫、变性性角结膜炎、干眼症、暴露性角膜炎、大泡性角膜病变等),眼部手术史(翼状胬肉切除术、板层角膜移植术、角膜清创缝合术、结膜松弛矫正术、Ahmed调节阀植入术、后部玻璃体切除术、倒睫矫正术等)。此外,还有45.1%的患者在无明显诱因的情况下发病,所占比例高于广东地区感染性角膜溃疡患者的无诱因发病患者(34.6%)^[2]。

我院严重角膜溃疡患者平均住院时间较其他病种长,最短3d,最长42d,平均住院日为9.84d。其中住院时间42d的患者因角膜溃疡并前房积脓入院,入院查角膜刮片未见霉菌及孢子,3d后复查可见少量霉菌孢子,霉菌(-),予以局部及全身抗感染治疗效果欠佳,2wk后行角膜清创+结膜瓣遮盖术,术后1wk行穿透性角膜移植术,术后好转出院。入院前患者病程长短不一,最短1d,最长为30a,短病程患者发病急且刺激症状明显,长病程者则多为慢性眼疾迁延不愈且被患者耐受,亦与患者文化程度及经济条件、诊疗意识相关。本研究中相当一部分患者以急诊收入,共44例(33.1%),其中19例患者入院时溃疡即穿孔,占急诊比例43.2%,10例患者保守治疗无效,行眼内容物剜除术,占急诊患者22.7%。眼外伤后缺乏强有力的抗感染措施引发溃疡并穿孔,甚至化脓性眼内炎,是行此类手

术的主要原因。我国角膜供体材料缺乏,多数角膜溃疡患者因此无法及时行治疗性角膜移植术,严重角膜溃疡病情进展无好转,亦行眼内容物剜除术。

研究中,将严重角膜溃疡患者的诊断根据其合并症分为四类:包括前房积脓、溃疡穿孔、角膜后弹力层膨出及烧伤诱发非感染性溃疡。角膜溃疡合并前房积脓或穿孔共92例(69.2%),提示此二类患者保守治疗难度大,愈后不良。根据治疗方法不同,将治疗分为手术治疗及非手术治疗,其中手术治疗102例(76.7%),又细分为:羊膜移植术类、结膜瓣遮盖术类、其他修补术类及眼内容剜除术类。健康人羊膜是一种理想的支持上皮细胞生长的物质,可延长其生命,并且能够维持其克隆功能。羊膜位于胎膜的最内层,透明而有一定韧性,厚度约0.02~0.05mm^[10]。羊膜可分为上皮层、基底膜层、致密层、纤维母细胞层和海绵层,经过处理之后可以利用其不同层次,上皮层可制成悬液用于角膜上皮细胞修复,基底膜层则可以用于角膜上皮生长移行支架。羊膜能分泌多种抗体、溶解酶、裂解体和补体,具有抗病毒和杀菌作用,可防止创面感染发生。羊膜还能促进上皮细胞分化,促进结膜杯状细胞和非杯状细胞的增殖,延长上皮细胞的寿命,阻止上皮细胞的凋亡。由于羊膜没有血管、淋巴和神经组织,不表达HLA抗原,术后极少发生排斥反应^[11]。另外羊膜组织中含有丰富的胶原蛋白酶抑制剂,通过成纤维细胞移行到羊膜基质层来抑制眼表组织的成纤维细胞 $\beta 1$ -转化生长因子(TGF- β)的表达、增生及向肌源纤维细胞分化,从而抑制瘢痕形成。基于羊膜的上述特征,它已经成为眼表重建的重要生物材料,在临床上被广泛使用^[12]。我院针对严重角膜溃疡行羊膜移植术39例,为手术治疗首选方案。

结膜瓣遮盖术在难治性角膜溃疡(如细菌性、真菌性、病毒性、不愈合的无菌性、穿孔性等)中仍然占用重要的地位^[13]。我国学者^[14]曾就羊膜移植术与结膜瓣遮盖术在角膜溃疡治疗中临床疗效进行对比观察发现,两种术式在细菌、真菌、病毒等感染性角膜溃疡及无菌炎症性角膜溃疡的治疗中可以达到较好的疗效,根据不同的溃疡类型及不同的溃疡发展进程选择不同的手术方式,二者在临床治愈率上没有明显的差别。我院羊膜移植术及结膜瓣遮盖术类共64例(62.8%),这两类手术作为治疗角膜溃疡的主要手术方式,已经广泛应用于临床,并取得了较好的临床疗效。与既往研究结论相符^[15-17]。

感染性角膜溃疡根据其致病微生物主要分为病毒性、细菌性和真菌性角膜溃疡,我院严重角膜溃疡采用非手术治疗患者均采取药物保守治疗,来院就诊前患者多因为外地诊治无效进一步求诊,入院后常规采取微生物学检查阳性率低,因此该分析中未予统计病原学检查及其与治疗的关系,经验治疗占有相当部分比例。张文华等^[18]曾对于我国1995/2000年化脓性角膜溃疡常见致病菌的变迁进行分析发现,革兰阳性球菌敏感药物有利福平、庆大霉素、妥布霉素、氟哌酸、环丙沙星及氧氟沙星,但不同细菌对各种抗生素的敏感性不同,金黄色葡萄球菌和肺炎链球菌对利福平和氧氟沙星药物敏感性较高,对红霉素和氯霉素药物均耐药。表皮葡萄球菌对大部分抗生素呈中度敏感,而50%以上菌株对红霉素和氯霉素药物耐药。绿脓杆菌对庆大霉素药物的敏感性已降至60.0%,对妥布霉素药物96.6%敏感,且氟喹诺酮类抗生素有诱导耐药现象,因此应引起注意。结合我国眼科临床实际情况,条件许可还应

首选妥布霉素联合头孢霉素类药物,或氟喹诺酮类联合头孢霉素类药物进行治疗。

在严重角膜溃疡患者的治疗中,仍应将病原学检查放在第一位,结合微生物学检查及药敏实验结果对因治疗是理想的治疗方式,早期病原学结果不明或为阴性者,则需结合患者的实际情况及流行病学特征进行个性化的经验治疗,根据治疗效果及时调整治疗方案,最终达到治愈的目的,在整个治疗过程中,仍可根据实际情况间断复查病原学,以指导下一步治疗。

严重角膜溃疡患者133例中,男女比例为2.17:1。不同年龄分期中,31~40岁患者中男女比例高达7:1,其中男性患者平均(49.57±16.80)岁,女性患者平均(53.52±18.78)岁。同时,不同性别患病分类结果,可见热烧伤及化学烧伤引起的非感染性溃疡比例男性远高于女性,为5:1。分析这可能与该年龄段男性外出劳动率及外伤率相对女性更高有关。后弹力层膨出患者男女比例为3.38:1。对于治疗分类,接受羊膜移植类手术者男女比例为3.44:1,其他修补类男女比例为3:1。尚未见到以上几方面对于性别因素的研究,可能提示严重角膜溃疡可能与性别、性激素有关。由于本次资料回顾仅针对我院近年来严重角膜溃疡进行分析,未纳入非严重角膜溃疡病例,故病例数量较少,在未来研究中可进一步扩大病例收集范围,观察对比,以期反映全省严重角膜溃疡的流行病学特征,寻找更为有效的治疗方法。

参考文献

- 1 Whitcher JP, Srinivasan M, Upadhyay MP. Corneal blindness: a global perspective. *Bull World Health Organ* 2001;79(3):214-221
- 2 刁红星,何梅凤,顾建军. 广东地区感染性角膜溃疡病原学及相关因素分析. *中山大学学报* 2012;33(6):856-860
- 3 刘昭升,谢素贞,闫蕾. 福建地区真菌性角膜炎的流行病学研究. *国际眼科杂志* 2009;9(5):976-977
- 4 王丽娅,杨子建,张月琴,等. 河南地区真菌性角膜炎病因学及流行

病学分析. *中国实用眼科杂志* 2006;24(3):331-333

- 5 钟文贤,孙士营,赵靖,等. 1054例化脓性角膜炎的回顾性分析. *中华眼科杂志* 2007;43(3):245-250
- 6 黎黎,梁艳闯,张琛,等. 化脓性角膜炎病原学分析. *眼科新进展* 2008;28(10):749-753
- 7 Norina TJ, Raihan S, Bakiah S, et al. Microbial keratitis: aetiological diagnosis and clinical features in patients admitted to Hospital Universiti Sains Malaysia. *Singapore Med J* 2008;49(1):67-71
- 8 Yilmaz S, Ozturk I, Maden A. Microbial keratitis in West Anatolia, Turkey: a retrospective review. *Int Ophthalmol* 2007;27(4):261-268
- 9 Bharathi MJ, Ramakrishnan R, Meenakshi R, et al. Microbial keratitis in South India: influence of risk factors, climate, and geographical variation. *Ophthalmic Epidemiol* 2007;14(1):61-69
- 10 Meller D, Tseng SC. Conjunctival epithelial differentiation on amniotic membrane. *Invest Ophthalmol Vis Sci* 1999;40(5):878-886
- 11 刘祖国,陈家祺,重视我国眼表重建手术的基础及临床研究. *中华眼科杂志* 2003;39(1):1-2
- 12 Tseng SC, Li DQ, Ma X. Suppression of transforming growth factor-beta isoforms, TGF-beta receptor type II, and myofibroblast differentiation in cultured human corneal and limbal fibroblasts by amniotic membrane matrix. *J Cell Physiol* 1999;178(3):325-335
- 13 史伟云,李素霞. 结膜瓣遮盖术在难治性角膜溃疡治疗中的临床价值. *中华眼科杂志* 2007;43(4):293-296
- 14 苗培建,崔健萍. 羊膜移植与结膜瓣遮盖在角膜溃疡治疗中临床疗效的对比观察. *国际眼科杂志* 2010;10(2):312-313
- 15 Park JH, Jeoung JW, Wee WR, et al. Clinical efficacy of amniotic membrane transplantation in the treatment of various ocular surface disease. *Cont Lens Anterior Eye* 2008;31(2):73-80
- 16 Khodadoust A, Quinter AP. Microsurgical approach to the conjunctival flap. *Arch Ophthalmol* 2003;121(8):1189-1193
- 17 严灿荣,梁轩伟,冯晓津,等. 羊膜移植联合结膜瓣遮盖治疗小儿细菌性角膜溃疡穿孔的研究. *国际眼科杂志* 2004;4(4):738-740
- 18 张文华,潘志强. 化脓性角膜溃疡常见致病菌的变迁. *中华眼科杂志* 2002;38(1):8-12