

Rhodopsin 和 recoverin 在 MNU 诱导的光感受器损伤中的表达变化

金 玮, 邢怡桥, 梅海峰, 王文俊, 杨安怀

基金项目: 教育部博士点基金 (No. 2013014112005); 湖北省自然科学基金项目 (No. 2012FFB04401)

作者单位: (430060) 中国湖北省武汉市, 武汉大学人民医院眼科中心

作者简介: 金玮, 女, 毕业于武汉大学第一临床学院眼科学, 博士, 主治医师, 研究方向: 视网膜变性机制和干细胞及基因治疗。通讯作者: 杨安怀, 男, 博士, 硕士研究生导师, 教授, 主任医师, 研究方向: 视网膜疾病。yah0525@126.com

收稿日期: 2014-06-18 修回日期: 2014-08-25

Expression changes of Rhodopsin and recoverin in MNU-induced photoreceptor degeneration in rats

Wei Jin, Yi-Qiao Xing, Hai-Feng Mei, Wen-Jun Wang, An-Huai Yang

Foundation items: Doctoral Fund of Education Ministry, China (No. 2013014112005); Natural Science Foundation of Hubei Province, China (No. 2012FFB04401)

Eye Center, Renmin Hospital of Wuhan University, Wuhan 430060, Hubei Province, China

Correspondence to: An-Huai Yang. Eye Center, Renmin Hospital of Wuhan University, Wuhan 430060, Hubei Province, China. yah0525@126.com

Received: 2014-06-18 Accepted: 2014-08-25

Abstract

• **AIM:** To investigate the time-effect relationship between the expression of rhodopsin and recoverin and photoreceptor damage induced by N-nethyl-N-nitrosourea (MNU).

• **METHODS:** Thirty-six 7-week-old Sprague-Dawley (SD) rats were intraperitoneally injected with MNU (60mg/kg) and were put to death by dislocation of cervical vertebra 6, 12, 24h; 3, 7d after injection (6 per group), respectively. As a control, six rats were injected with phosphate buffer saline (PBS) 5mL/kg and sacrificed on d3 after injection. The degree of photoreceptor apoptosis was detected by HE staining, terminal deoxynucleotidyl transferase-mediated dUTP nick end-labeling (TUNEL) and transmission electron microscope (TEM) in the right eyes. The mRNA expressions of rhodopsin and recoverin were detected different time after injection by Western blot and immunohistochemical method in the left eyes.

• **RESULTS:** The dissolution of photoreceptor nucleus and apoptosis body were first perceived at 12h by TEM; most

of cells at outer nuclear layer were presented positive reaction. The apoptotic index reached peak (29.7% ± 2.3%) at 24h which was coincided with the observation of TEM. The results of immunohistochemistry displayed that rhodopsin and recoverin were on a declining curve with time extension. Furthermore, the results of Western blot indicated that rhodopsin had dramatic decline at 6h after injection ($P < 0.05$), and extremely significant difference comparing to control group after 12h ($P < 0.01$); while recoverin dramatic declined at 12h, and extremely significant difference after 24h ($P < 0.01$).

• **CONCLUSION:** 60mg/kg MNU intraperitoneally injection one-time may specifically induce photoreceptor apoptosis. The mechanism of down-regulation of rhodopsin and recoverin may be related to the selected apoptosis of photoreceptors.

• **KEYWORDS:** N-nethyl-N-nitrosourea; retina; photoreceptor; apoptosis

Citation: Jin W, Xing YQ, Mei HF, *et al.* Expression changes of Rhodopsin and recoverin in MNU-induced photoreceptor degeneration in rats. *Guoji Yanke Zazhi (Int Eye Sci)* 2014; 14 (10):1755-1759

摘要

目的: 观察 N-甲基-N-亚硝基脲 (MNU) 诱导的大鼠视网膜光感受器损伤过程中 Rhodopsin 和 recoverin 表达变化与损伤的时效关系。

方法: 将 36 只 SPF 级 7 周龄大鼠随机分为正常对照组, MNU 模型组 (6h 组, 12h 组, 24h 组, 3d 组, 7d 组), 每组各 6 只。模型组一次性腹腔注射 60mg/kg MNU, 正常对照组腹腔注射等量 PBS。右眼行 HE, TUNEL, 透射电镜评估视网膜组织损伤的超微结构变化及细胞凋亡程度, 左眼取视网膜组织通过 Western blot 和免疫荧光观察视网膜组织中 Rhodopsin 和 recoverin 的 mRNA 表达变化。

结果: 透射电镜观察到 MNU 注射 12h 后出现凋亡小体, 24h 后外核层大部分细胞呈阳性反应; TUNEL 检测发现 MNU 注射 24h 光感受器细胞凋亡指数最高, 达 (29.7 ± 2.3)%, 与电镜结果吻合。Western blot 结果表明, MNU 注射 12h 后表达有极显著性差异 ($P < 0.01$), 而 Recoverin 的表达从注射后 24h 有极显著性差异 ($P < 0.01$)。

结论: 一次性腹腔注射 60mg/kg MNU 能特异性诱导 SD 大鼠视网膜光感受器细胞凋亡, Rhodopsin 和 recoverin 表达下调与 MNU 诱导光感受器细胞的选择性凋亡有关。

关键词: N-甲基-N-亚硝基脲; 视网膜; 光感受器细胞; 凋亡

DOI: 10.3980/j.issn.1672-5123.2014.10.04

引用:金玮,邢怡桥,梅海峰,等. Rhodopsin 和 recoverin 在 MNU 诱导的光感受器损伤中的表达变化. 国际眼科杂志 2014; 14 (10):1755-1759

0 引言

视网膜色素变性(retinitis pigmentosa, RP)是一种具有遗传倾向的、慢性、进行性视网膜变性^[1]。其共同的病理过程是以视网膜神经上皮层、特别视杆细胞的进行性变性凋亡、继以视网膜由外向内各层组织的逐渐萎缩为特征^[2,3]。目前尚无有效治疗手段。N-甲基-N-亚硝基脲(N-methyl-N-nitrosourea, MNU)是一种强诱癌、致畸和致突变的化合物。早在1967年, Herrold 就发现 MNU 能使叙利亚地鼠视网膜感光细胞发生变性,并通过凋亡机制导致其死亡^[4,5]。本文主要探讨了大鼠腹腔一次性注射 MNU,快速有效的特异性诱导感光细胞缺失的动物模型的建立方法,并在光镜、电镜下观察 MNU 对视网膜感光细胞的早期形态学超微结构的改变,结合 TUNEL, Western blot 法检测感光细胞在 MNU 诱导过程中凋亡的系统分析。

1 材料和方法

1.1 材料

1.1.1 实验动物与分组 实验用7周龄的 Sprague-Dawley 大鼠,性别不拘,体质量 120 ± 7.0 g,由华中科技大学同济医学院附属同济医院动物中心提供。动物饲养于武汉大学第一临床学院动物中心。饲养温度为 $(22 \pm 2.0)^\circ\text{C}$,相对湿度为 $(60 \pm 10)\%$,照明为12h光照和12h黑暗循环,可自由获取食物和水,适应性饲养1wk。将36只大鼠随机分为模型组30只(6h、12h、24h、3d、7d组各6只)和正常对照组6只。

1.1.2 主要试剂 N-甲基-N-亚硝基脲(MNU)(N1517, Sigma),粉剂,避光保存在 -20°C 冰箱内。临用前,用100mL含有0.5g/L醋酸的无菌生理盐水将其溶解,配成终浓度为10mg/mL MNU 溶液。整个操作过程在避光、冰浴上完成。TUNEL 试剂盒(Roche),兔抗鼠 Rhodopsin 抗体,兔抗鼠 recoverin 抗体(Chemicon),4,6-二脒基-2-苯基咪唑(4,6-diamino-2-phenylindole, DAPI)(Sigma)。

1.2 方法

1.2.1 大鼠光感受器细胞损伤模型的建立 模型组大鼠腹腔一次性注射 MNU 60mg/kg,正常对照组注射等量 PBS。模型组大鼠在 MNU 分别注射6h、12h、24h、3d和7d后,腹腔注射10%水合氯醛麻醉,40g/L多聚甲醛心脏灌注固定,取出眼球。右眼球烧灼标记定位,行形态学结构观察,左眼球取视网膜组织,提取总 mRNA。

1.2.2 病理学观察 摘取眼球,浸入40g/L多聚甲醛液中过夜,经梯度乙醇脱水,二甲苯透明,石蜡包埋。在视网膜中央部靠近视神经乳头处切片,片厚 $4\mu\text{m}$ 。HE 染色,中性树胶封片,显微镜下观察视网膜感光细胞的损害程度。

1.2.3 透射电镜 切取小块视网膜组织,先经40g/L多聚甲醛固定,再经25g/L戊二醛固定2h以上,10g/L锇酸固定液固定3h,梯度乙醇脱水,环氧树脂包埋。切取 $1\mu\text{m}$ 的半薄切片,进行甲苯胺蓝染色;切取50~60nm超薄切片,30g/L醋酸铀-枸橼酸铅双染色,透射电镜观察分析。

1.2.4 TUNEL 法 按照细胞凋亡试剂盒要求进行操作。在高倍显微镜下,以视神经两侧 $300\mu\text{m}$ 的中央视网膜为标准,计数视网膜外核层中 TUNEL 染色阳性的细胞数。凋亡指数的计算公式为:TUNEL 染色阳性细胞核数/总感光细胞数 $\times 100\%$ 。

1.2.5 免疫荧光分析 前述冰冻切片于空气中干燥后,抗原修复10min,30g/L H_2O_2 封闭10min,50g/L BSA 封闭血清 37°C 10min,加一抗兔抗鼠 Rhodopsin、recoverin (稀释浓度为1:100), 4°C 过夜,室温孵育1h,加二抗 FITC/ Cy3 标记的羊抗兔 IgG 室温孵育1h和 DAPI(1:500)5min, PBS 漂洗后封片。然后在荧光显微镜(Olympus IX71)下观察并拍照。

1.2.6 Western blot 检测 Rhodopsin, recoverin 蛋白含量

采用美国 Cell Signaling 公司的 Western Blot 检测试剂盒,二抗采用 Chemicon 公司的 Rhodopsin, recoverin 抗体,具体步骤为:将视网膜组织剪碎后加入 $100\mu\text{L}$ 细胞裂解液,抽提细胞蛋白质,70g/L SDS-PAGE 电泳。转膜至硝酸纤维素膜,经脱脂奶粉中和后,与抗 Rhodopsin, recoverin 一、二抗作用, ECL 显色。

1.2.7 图像保存 Western blot 产物经琼脂糖凝胶电泳后,图像经彩色图像摄录输入仪采集,系统对结果进行图像分析,测量各条带的面积和光密度。实验结果用 AU (Darea · Ddensity) 表达式表示,计算目的基因 AU 值与 β -actin AU 值之比,作为目的基因的相对含量。

统计学分析:所有统计学数据分析均采用 SPSS 17.0 软件进行,结果以 $\bar{x} \pm s$ 表示,采用重复测量的方差分析, *t* 检验, $P < 0.05$ 为差异有统计学意义。

2 结果

2.1 一般情况 建模成功后的大鼠视力明显下降,行动迟缓,进食差,体质量在 MNU 注射后第2d达下降高峰,但体质量减轻仍小于5%,其后,体质量恢复,与对照组差异无统计学意义。

2.2 正常对照组和不同时间模型组视网膜外核层厚度的变化 整个切片中,视神经周围的视网膜损伤更为严重,提示损伤是从视网膜中央部进展到周围部的,因此我们选取中周部视网膜进行观察。MNU 腹腔注射后,随着时间延长,外核层感光细胞发生凋亡,直至完全消失。MNU 注射6h后, HE 染色的视网膜切片未观察到实质性改变。MNU 注射1d后,感光细胞核固缩、破裂, ONL 和 OS 层厚度轻微变薄,这种变化在 MNU 注射7d后十分明显。但整个过程中,内核层及节细胞层的厚度,细胞形态数量没发生明显的变化(图1,表1)。

2.3 透射电镜观察 电镜下观察,外核层细胞有染色质浓缩的特征,外核层的感光细胞在 MNU 注射后12h,部分细胞核开始收缩,如图2。24h后,几乎所有感光细胞核浓集, Müller 胶质细胞完好。之后感光细胞核溶解,出现凋亡小体(图3),周围的细胞出现空泡。3d后,变性的感光细胞被周围 Müller 细胞广泛吞噬,外核层染色质浓缩的感光细胞大量减少,可见散在凋亡固缩的核和细胞死亡后剩下的细胞器及碎片。7d后,感光细胞的膜盘不规则排列在外核层,外核层细胞核几乎完全固缩,一些体积较大的细胞,可能是胶质细胞,突破外网层,向凋亡的外核层移动。

2.4 视网膜光感受器凋亡检测 MNU 注射12h后,外核层出现散在的染色阳性的细胞,24h后,外核层大部分细胞都呈阳性反应,凋亡细胞核圆、褐色、染色质浓缩。有的凋亡细胞裂解为1个甚至多个凋亡小体,有的凋亡细胞核中央区淡染。3d后,由于大部分细胞死亡,剩下的外核层细胞仍有阳性染色,说明凋亡还在继续。7d后外核层剩下的2~3层细胞 TUNEL 染色仍然阳性。对照组未观察到

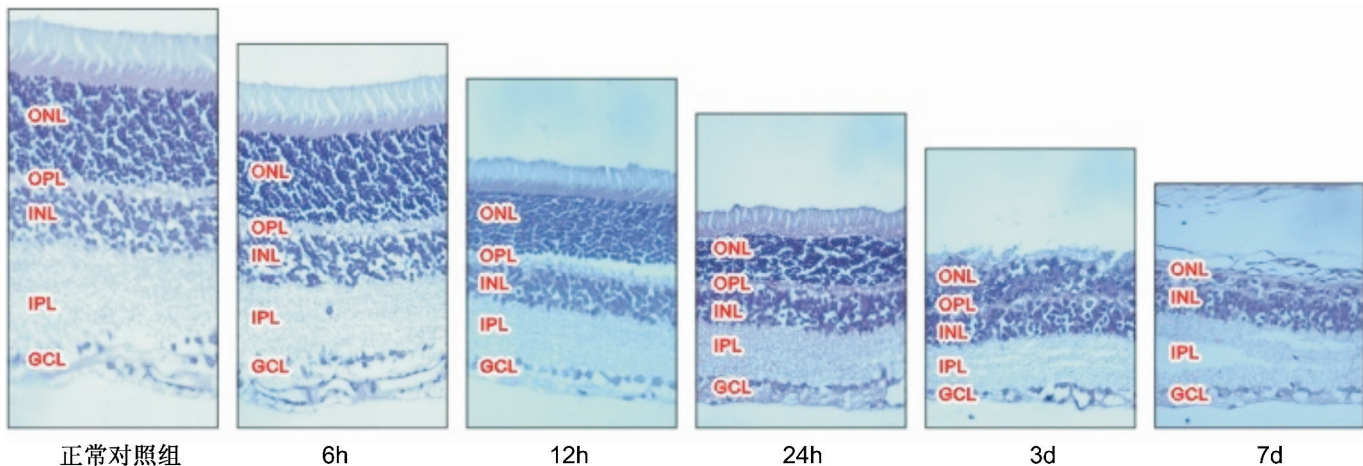


图1 MNU注射后光镜下观察视网膜形态学变化($\times 400$)。

表1 MNU注射后视网膜外核层厚度和中心视网膜厚度的时序性变化

组别	外核层厚度(μm)	<i>t</i>	中心视网膜厚度(μm)	<i>t</i>
对照组	48.22 \pm 3.19		153.12 \pm 13.07	
6h组	47.35 \pm 4.01	0.93	148.35 \pm 11.18	0.86
12h组	43.50 \pm 4.81	2.00	132.84 \pm 18.61	2.18
24h组	35.80 \pm 3.21	6.75	91.07 \pm 12.31	8.46
3d组	20.91 \pm 5.87	17.39	68.91 \pm 11.67	11.77
7d组	8.71 \pm 3.53	20.36	45.47 \pm 9.11	16.56
<i>F</i>	7.80		9.30	

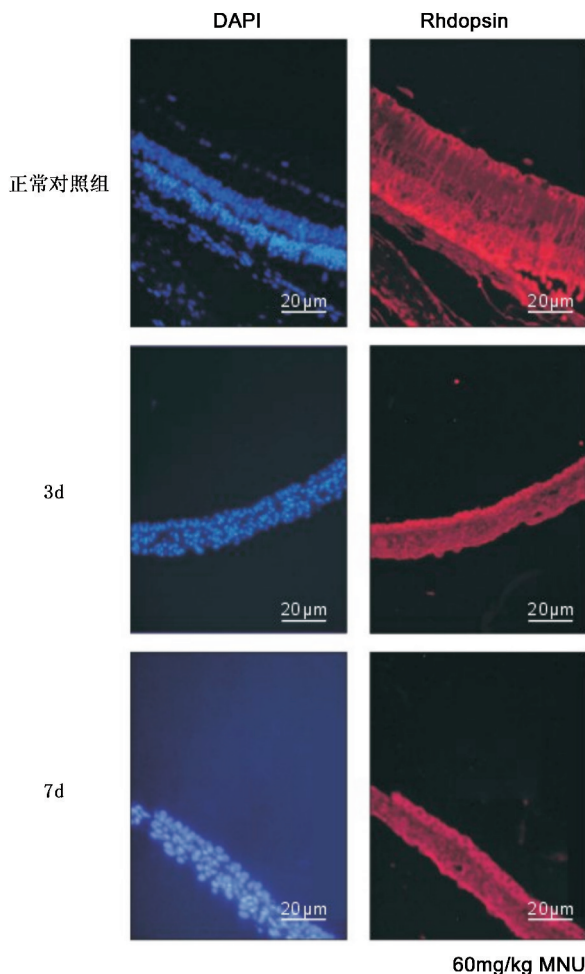


图2 免疫荧光法检测MNU注射后3,7d视网膜对Rhodopsin的表达。

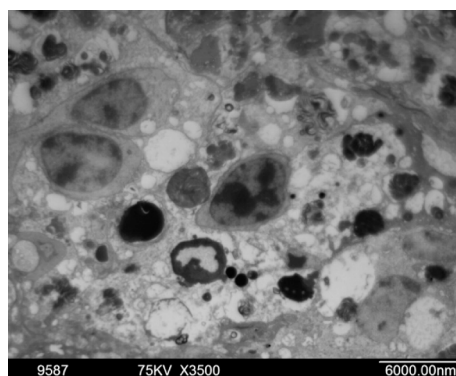


图3 MNU注射12h后感光细胞凋亡形态的透射电镜观察,感光细胞核发生核固缩、核凝集。

任何 TUNEL 染色阳性的细胞,也没有明显的结构上的改变,说明 MNU 只选择性诱导外核层的感光细胞发生凋亡(图4)。可见 MNU 注射后,感光细胞凋亡从 0.5d 开始,并在 1d 后达到高峰。随着细胞死亡后数量的减少,相应的细胞发生凋亡也减少,直到 7d 后,感光细胞的完全消失,没有细胞可再发生凋亡。

2.5 免疫荧光检测 随着时间的延长, Rhodopsin 和 recoverin 的表达呈下降趋势,推测 MNU 诱导的感光细胞凋亡与 Rhodopsin 和 recoverin 的下调有关(图2,5)。

2.6 Western blot 检测 检测 MNU 模型组 Rhodopsin 和 recoverin 的表达,不同时间的方差分析均有极显著性差异($F=4.56, 3.78, P<0.01$)。6h 后 Rhodopsin 已有明显下降($P<0.05$), 12h 后表达与对照组比较有极显著性差异($P<0.01$)。而 recoverin 的表达从 12h 后开始有显著性下降, 24h 后有极显著性差异($P<0.01$, 图6,7)。

3 讨论

1967 年, Herrold 首次报道了 MNU 可诱导叙利亚金仓鼠视网膜变性。随后, Nakajima 等(1996 年)^[6]、Yuge 等(1996 年)^[7]、Taomoto 等(1998 年)^[8] 都证实了这种变性是由细胞凋亡引起。MNU 一次性全身给药可导致不同物种、不同性别的动物视网膜变性,包括食虫动物、啮齿动物(BALB/C、GRS/A、C57BL 系小鼠, SD、Lewis、Brown-Norway 系大鼠, 叙利亚金仓鼠)、兔类(家兔, 日本大耳白)、食肉类(猫)以及非灵长类(猿猴、猕猴)^[9-11]。从种系上来说, MNU 诱导的视网膜变性相当普遍。但是不同种属之间, 7d 内造成感光细胞缺失, MNU 所需的诱导剂量不尽相同。

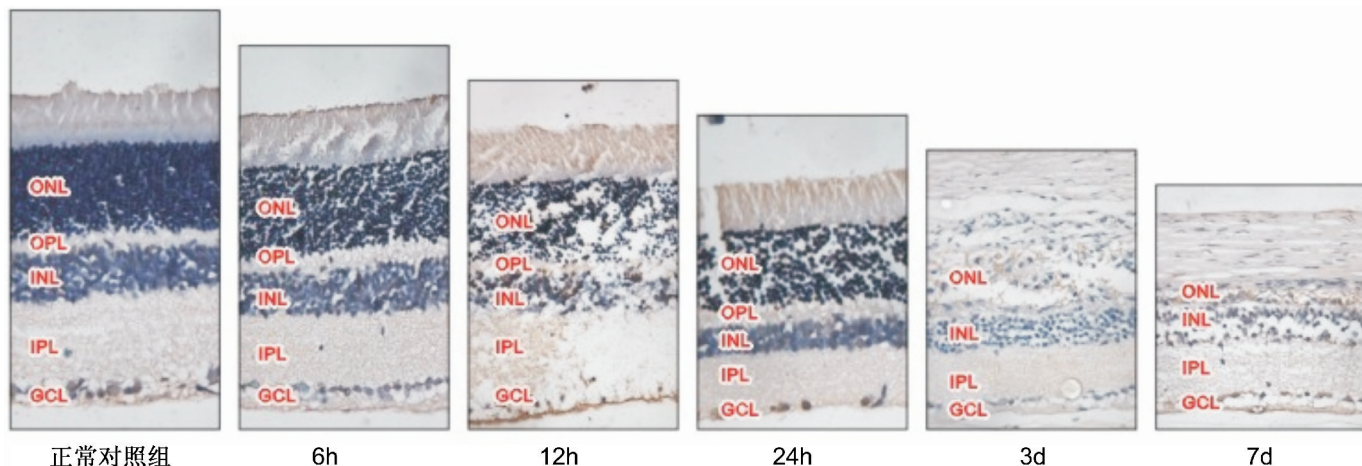


图4 TUNEL法检测感光细胞凋亡的形态学变化($\times 400$)。

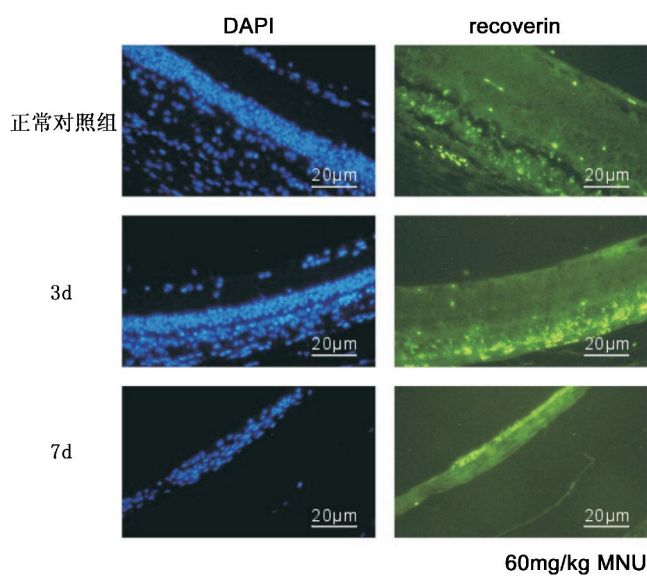


图5 免疫荧光法检测 MNU 注射后 3,7d 视网膜对 recoverin 的表达。

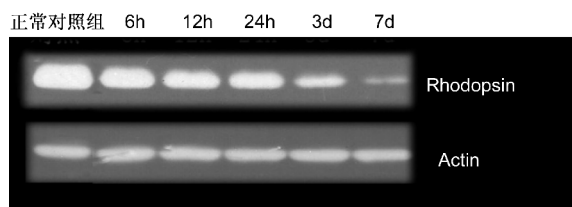


图6 蛋白免疫印记法检测 MNU 注射后 Rhodopsin 的 mRNA 表达。

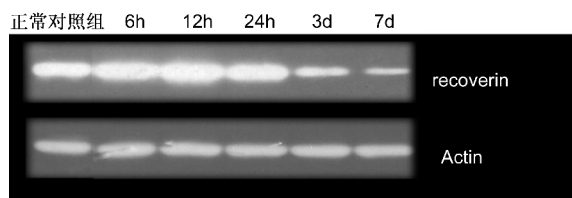


图7 蛋白免疫印记法检测 MNU 注射后 recoverin 的 mRNA 表达。

其中金仓鼠所需 MNU 剂量最大(90mg/kg),猫所需剂量最小(15mg/kg)。与人类 RP 相似,猿猴的视网膜损伤从视网膜近赤道部开始,而小鼠、大鼠以及金仓鼠的损伤则是从后极部开始,而在人类 RP,视锥细胞的丢失是继发于视杆细胞之后的。这种不同可能是由于不同物种的视杆

视锥细胞相对数量和分布不同^[11]。从个体发育上来说,随着动物年龄增长,感光细胞对 MNU 的诱导作用也越发敏感。这种敏感性的增加可能是由于年龄大的动物体内 DNA 损害的蓄积作用^[12,13]。总之,MNU 诱导视网膜变性模型中感光细胞缺失是一种选择性现象,未见其他神经元损害。

MNU 属于亚硝基化合物中的亚硝酰胺类,是一种广泛分布于环境中的强烷化剂。MNU 经腹腔注射后大鼠感光细胞核上可见甲基化的 DNA 嵌合物形成(7-甲基脱氧尿苷 DNA 嵌合物)。MNU 是一种选择性作用于感光细胞的烷化剂,因而推测 MNU 可能是诱导视网膜变性的一个不错选择。有研究发现 50mg/kg MNU 不能诱导所有大鼠视网膜进行性变性,而 75mg/kg MNU 会导致除视网膜变性以外的副作用。还有研究发现,40mg/kg 是诱导大鼠视网膜变性的最小剂量。本实验采用的是国际上常用的诱导剂量 60mg/kg,并证实可诱导大鼠中心视网膜和周边视网膜的感光细胞层 1wk 内几乎完全消失,但对视网膜其他组织结构无损伤作用,造模成功率高达 90% 以上,是制作模型的最佳剂量。这些结果表明 MNU 选择性的作用于视网膜感光细胞;损伤首先累及中心视网膜,其次是周边视网膜,且这种损伤呈现时间和剂量依耐性,这也与 Taomoto 等^[8] 和 Nambu 等^[13] 的报道一致。

尽管导致感光细胞凋亡的机制目前尚未明了,但 RP 是由感光细胞凋亡引起已达成共识^[14,15]。细胞凋亡不仅是机体内在平衡的一种生理现象,也可以诱导许多疾病的病理过程。目前,检测凋亡的方法有形态学检测和基因组 DNA 分析。由于凋亡过程中的凋亡小体只在某个时相出现。持续时间短暂,很快即被巨噬细胞或实质细胞吞噬,因此在光镜下,很难区分正在凋亡的细胞。原位凋亡检测是近些年发展起来的细胞凋亡检测技术,包括 DNA 聚合酶 E、Klenow 酶催化的原位末端标记技术和末端脱氧核苷酸转移酶(TdT)介导的 dU TP 缺口末端标记(TUNEL)技术,后者目前被广泛采用。它可在组织原位同时显示凋亡细胞的形态和分布,这是其它检测方法所不及的。我们的研究结果显示:MNU 注射 24h 感光细胞凋亡细胞所占百分比最高,达(29.7±2.3)%,之后逐渐下降,至第 7d 左右凋亡现象渐渐消失。电镜结果显示:24h 后,几乎所有感光细胞核浓集,Müller 胶质细胞完好。之后感光细胞核溶解,出现凋亡小体,周围的细胞出现空泡。TUNEL、光镜和

电镜观察结果均显示,在凋亡过程中,MNU 特异性诱导视网膜感光细胞凋亡,视网膜其他各层均未见明显改变。MNU 造模 12h 后,大鼠视网膜感光细胞已经开始发生凋亡,凋亡细胞数量在造模后 24h 达高峰。因此,在探讨 MNU 诱导视网膜感光细胞凋亡及各种干预措施的保护性机制时,对造模后 12h 的模型鼠进行研究是个比较合适的选择。这样不仅有利于发现启动感光细胞凋亡的相对早期线索,更可以避免细胞凋亡高峰时期错综复杂的信息干扰。

理想的动物模型能模拟人类疾病,为我们更好的了解人类 RP 机制,特别是找寻有效的治疗方法不可或缺。本研究证实 MNU 可诱导选择性、进展性、时序性的感光细胞变性,与以往报道的研究结果一致,为进一步探讨 hUC-MSCs 挽救感光细胞的可能性提供了理论依据和实验基础。总的来说,被用于了解视网膜变性分子机制的 MNU 诱导模型,具有以下优势:(1)方便易行,经济;(2)可导致快速的感光细胞变性;(3)能够人为控制变性开始的触发点及变性程度;(4)能够在多种属中广泛应用,包括非灵长类动物^[16,17]。

参考文献

- 1 Petrs-Silva H, Linden R. Advances in gene therapy technologies to treat retinitis pigmentosa. *Clin Ophthalmol* 2014;8: 127-136
- 2 Ferrari S, Dilorio E, Barbaro V, et al. Retinitis pigmentosa: genes and disease mechanisms. *Current Genomics* 2011;12(4): 238-249
- 3 Wert KJ, Lin JH, Tsang SH. General pathophysiology in retinal degeneration. *Dev Ophthalmol* 2014; 53:33-43
- 4 Rivas MA, Vecino E. Animal models and different therapies for treatment of retinitis pigmentosa. *Histol Histopathol* 2009;24(10): 1295-1322
- 5 Sancho - Pelluz J, Arango - Gonzalez B, Kustermann S, et al. Photoreceptor cell death mechanisms in inherited retinal degeneration. *Mol Neurobiol* 2008;38(3): 253-269
- 6 Nakajima M, Yuge K, Senzaki H, et al. Photoreceptor apoptosis

- induced by a single systemic administration of N-methyl-N-nitrosourea in the rat retina. *Am J Pathol* 1996;148(2):631-641
- 7 Yuge K, Nambu H, Senzaki H, et al. N-methyl-N-nitrosourea-induced photoreceptor apoptosis in the mouse retina. *In Vivo* 1996;10(5):483-488
- 8 Taomoto M, Nambu H, Senzaki H, et al. Retinal degeneration induced by N-methyl-N-nitrosourea in Syrian golden hamsters. *Graefes Arch Clin Exp Ophthalmol* 1998;236(9):688-695
- 9 Schaller JP, Wyman M, Weisbrode SE, et al. Induction of retinal degeneration in cats by methyl nitrosourea and ketamine hydrochloride. *Vet Pathol* 1981;18(2):239-247
- 10 Ogino H, Ito M, Matsumoto K, et al. Retinal degeneration induced by N-methyl-N-nitrosourea and detection of 7-methyldeoxyguanosine in the rat retina. *Toxicol Pathol* 1993;21(1):21-25
- 11 Chen YY, Liu SL, Hu DP, et al. N-methyl-N-nitrosourea-induced retinal degeneration in mice. *Exp Eye Res* 2014;121:102-113
- 12 Krishnamoorthy V, Jain V, Cherukuri P, et al. Intravitreal injection of fluorochrome - conjugated peanut agglutinin results in specific and reversible labeling of mammalian cones in vivo. *Invest Ophthalmol Vis Sci* 2008;49(6): 2643-2660
- 13 Nambu H, Taomoto M, Ogura E, et al. Time-specific action of N-methyl-N-nitrosourea in the occurrence of retinal dysplasia and retinal degeneration in neonatal mice. *Pathol Int* 1998;48(3):199-205
- 14 Rosch S, Johnen S, Mataruga A, et al. Selective photoreceptor degeneration by intravitreal injection of N-methyl-N-nitrosourea. *Invest Ophthalmol Vis Sci* 2014; 55(3): 1711-1723
- 15 Tappeiner C, Balmer J, Iqlicki M, et al. Characteristics of rod regeneration in a novel zebrafish retinal degeneration model using N-methyl-N-nitrosourea(MNU). *Plos One* 2013;8(8):e71064
- 16 Wan J, Zheng H, Chen ZL, et al. Preferential regeneration of photoreceptor from Müller glia after retinal degeneration in adult rat. *Vision Res* 2008 48(2):223-234
- 17 Tsubura A, Yoshizawa K, Kuwata M, et al. Animal models for retinitis pigmentosa induced by MNU; disease progression, mechanisms and therapeutic trials. *Histology Histopathology* 2010;25(7):933-944