

视力骤降待查患者行 OCT 检查的临床意义

刘小天,周宏健,廖燕红,陈 辉

作者单位:(315040)中国浙江省宁波市眼科医院

作者简介:刘小天,毕业于温州医学院眼视光系,大学本科,主治医师。

通讯作者:刘小天.523755781@qq.com

收稿日期:2014-06-13 修回日期:2014-10-21

Clinical significance of OCT examination of eyesight drops suddenly patients awaiting diagnosis

Xiao-Tian Liu, Hong-Jian Zhou, Yan-Hong Liao, Hui Chen

Ningbo Eye Hospital, Ningbo 315040, Zhejiang Province, China

Correspondence to: Xiao-Tian Liu. Ningbo Eye Hospital, Ningbo 315040, Zhejiang Province, China. 523755781@qq.com

Received:2014-06-13 Accepted:2014-10-21

Abstract

• AIM: To investigate the application of optical coherence tomography (OCT) examination to determine the feasibility and clinical value of retinal artery occlusion of this kind of emergency among the eyesight drops suddenly patients awaiting diagnosis due to refractive medium.

• METHODS: Seventy-eight eyesight drops suddenly and awaiting diagnosis patients accepting OCT inspections and confirmed by fundus fluorescei angiography (FFA) in our hospital were retrospectively analyzed. With FFA examination as the judging standard and with OCT examination as the evaluation means of inspection, the statistics of OCT sensitivity, specificity and accuracy were counted using the statistical software. The statistics of method sensitivity and the total coincidence rate, specific degrees were counted using statistical software, then to statistically analyze the time difference of two methods from the clinic doctors prescribed checklist to report was given.

• RESULTS: The sensitivity of OCT examination, specific degrees and the total coincidence rate were very high, 100%, 94.1% and 98.4%, respectively. From the clinic physicians prescribe the checklist to report available, the OCT examination time significantly shorter than the FFA ($P=0.000$), the difference was statistically significant.

• CONCLUSION: Clinically to the eyesight drops suddenly patients awaiting diagnosis due to refractive medium, OCT examination should be used first to determine whether for retinal artery obstruction diseases, in order to more quickly treat patients and to win time of rescue vision.

• KEYWORDS: optical coherence tomography; vision

plunged; emergency; retinal artery occlusion

Citation: Liu XT, Zhou HJ, Liao YH, et al. Clinical significance of OCT examination of eyesight drops suddenly patients awaiting diagnosis. *Guoji Yanke Zazhi(Int Eye Sci)* 2014;14(11):2105-2107

摘要

目的:探讨在因屈光介质因素而首诊为视力骤降待查的患者中,应用 OCT 检查来判断视网膜动脉阻塞这类眼科急症的可行性和临床意义。

方法:回顾分析我院 78 例因视力骤降待查接受 OCT 检查并最终通过 FFA 检查确诊的病例。以 FFA 检查作为判断标准,以 OCT 检查作为待评价的检查手段,并用软件统计 OCT 的灵敏度、特异度和总符合率。同时统计分析两种检查方法从门诊医生开出检查单到报告给出的用时差异。

结果:OCT 检查的灵敏度、特异度和总符合率均相当高,分别为 100%,94.1% 和 98.4%。而在从门诊医生开出检查单到报告给出的用时上,OCT 检查的时间明显短于 FFA,其差异有统计学意义($P=0.000$)。

结论:临床上对于因屈光介质因素而首诊为视力骤降待查的患者,应首先使用 OCT 检查来判断是否为视网膜动脉阻塞类疾病,以便更快地收治患者,为抢救视力赢得时间。

关键词:光学相干断层扫描;视力骤降;急症;视网膜动脉阻塞

DOI:10.3980/j.issn.1672-5123.2014.11.57

引用:刘小天,周宏健,廖燕红,等.视力骤降待查患者行 OCT 检查的临床意义. *国际眼科杂志* 2014;14(11):2105-2107

0 引言

在长期眼科检查工作中发现较多因屈光介质混浊等因素,眼底镜检查不能确诊,而以视力骤降待查为首诊的患者,绝大多数为患视网膜动脉阻塞类疾病,包括视网膜中央动脉阻塞,视网膜分支动脉阻塞和眼动脉阻塞。这其中又以视网膜中央动脉阻塞占绝大多数。视网膜中央动脉阻塞是眼科的一种急症、重症,患者视力预后差,致盲率高^[1,2],需要立即收住入院进行争分夺秒的抢救视力治疗。通过检验镜下的特征性表现和眼底荧光血管造影(fundus fluorescei angiography, FFA)的特异性症候,可以对视网膜动脉阻塞性疾病做出正确的临床诊断^[3]。由于为患者进行 FFA 检查需要一段较长时间的准备工作,包括散瞳、风险告知谈话、过敏试验及相对复杂的检查过程,同时对有禁忌证的患者需要较长时间的观察,这些都不符合对眼科急症患者的检查要求。光学相干断层成像扫描(optical coherence tomography, OCT)具有高辨率、非接触、非侵入、横断面成像等优点,可以清晰了解活体眼部组织不同层次的病理性改变^[4],其检查不受角膜和晶状体屈光状态的影响,对于屈光间质的混浊程度要求也不高,对观

表1 两者检查方法推断是否患有视网膜动脉阻塞类疾病的比较

例

OCT 推断	FFA 推断		合计
	患有视网膜动脉阻塞类疾病	不患有视网膜动脉阻塞类疾病	
患有视网膜动脉阻塞类疾病	61	1	62
不患有视网膜动脉阻塞类疾病	0	16	16
合计	61	17	78

察眼底各层结构的细微变化拥有独特的优势^[5]。其图像的采集和报告的给出都是即时完成,无需散瞳、过敏试验等繁琐的准备,更无禁忌证的影响,与眼底荧光血管造影相比,检查时间明显较短。本文将探讨对于确因屈光介质因素而不能以眼底镜确诊的视力骤降待查患者,以黄斑OCT作为首要的辅助检查的临床意义。

1 对象和方法

1.1 对象 回顾2012-04/2013-04来我院诊疗的患者中,因屈光介质因素,眼底镜检查不能确诊,而以视力骤降待查为首诊的患者共78例。78例患者均为单眼发病,男43例,女35例,年龄37~88(平均58)岁;最终通过OCT、FFA及视野等辅助检查确诊。其中有视网膜中央动脉阻塞53例(68%)、视网膜分支动脉阻塞6例(8%)、眼动脉阻塞2例(3%)、缺血性视神经病变6例(8%)、视神经炎4例(5%)、视网膜中央静脉阻塞5例(6%)、视网膜分支静脉阻塞2例(3%)。

1.2 方法 回顾78例眼底镜检查不能确诊,而以视力骤降待查为首诊患者的OCT图像资料,78例均采用TOPCON 3D OCT-2000仪器,以黄斑中心凹为中心,以6mm直径放射状扫描黄斑区(图1,2),并在扫描的瞬间获取眼底彩照(图3,4)。将黄斑OCT的检查结果中按不同表现分为黄斑视网膜内层反射有增强与黄斑视网膜内层反射无增强。回顾78例患者的根据FFA检查的最后诊断结果(对于视神经疾病的判断,需要结合视野),将其分为视网膜动脉阻塞类疾病和非视网膜动脉阻塞类疾病。通过计算机系统回顾其中的52例患者OCT检查和FFA检查从门诊医生开出检查单到检查完毕的总时长。

统计学分析:将FFA作为诊断视网膜动脉阻塞的标准,以OCT表现为黄斑内层反射有增强的认为有患视网膜动脉阻塞类疾病,而认为表现为黄斑内层反射无增强的认为非视网膜动脉阻塞类疾病,建立诊断试验评价四格表。应用SPSS 16.0软件采用交叉列表法统计分析其灵敏度、特异度和总符合率。采用配对t检验对其中的52例患者从门诊医生开出检查单到检查完毕分别应用OCT检查和FFA检查的总用时作对比分析,比较两者的差异。 $P < 0.05$ 为差异有统计学意义。

2 结果

作为待评价的重要检查手段,OCT检查对于区分视网膜动脉阻塞类疾病的灵敏度为100%,特异度为94.1%,总符合率为98.4%(表1),而在从门诊医师开出检查单到检查完毕的用时上,OCT检查的时间明显短于FFA,其差异有统计学意义($P=0.000$,表2)。

3 讨论

该78例视力骤降患者眼外观正常,则首先考虑玻璃体出血、视网膜动脉或静脉阻塞、视神经炎等疾病^[6]。不同的眼科急症的处理方法和治疗方法均不同,其药物的选

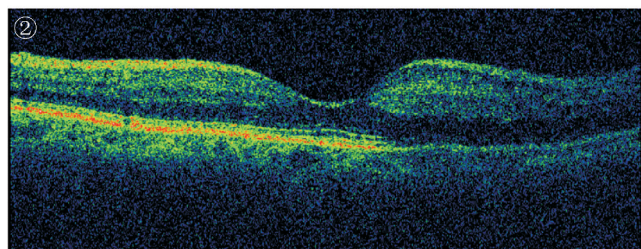
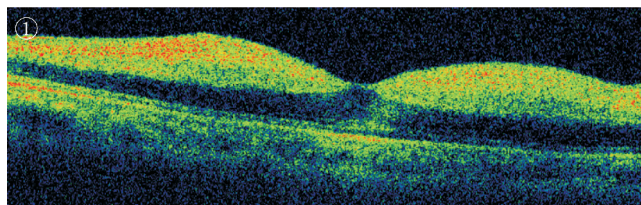


图1 视网膜中央动脉阻塞患者黄斑OCT图像,显示黄斑区视网膜增厚,内层反射增厚增强。

图2 视网膜分支动脉阻塞患者黄斑OCT图像,显示下方黄斑区视网膜增厚,内层反射增强。

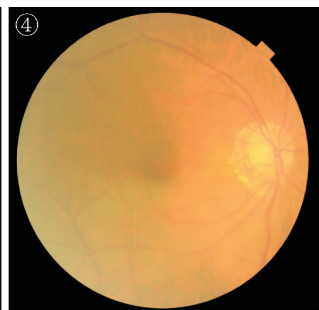
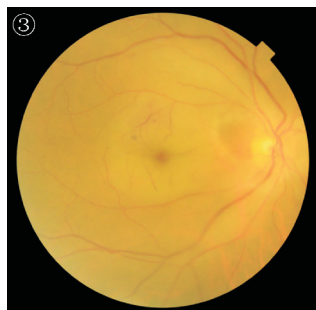
图3 视网膜中央动脉阻塞患者眼底彩照,隐约可见阻塞区视网膜苍白及中心凹樱桃红斑。

图4 视网膜分支动脉阻塞患者眼底彩照,隐约可见阻塞区视网膜血管细窄,视网膜苍白。

表2 从门诊医生开出检查单到报告给出的OCT与FFA用时比较

时间(min)	n	均值	t	P
OCT用时	52	15.0	15.2	0.000
FFA用时	52	78.8		

择和用药的剂量也不同。对于动脉阻塞类疾病,临床上面临一个时间窗的问题^[7]。所以尽快通过辅助检查明确显得尤为重要。

动物实验研究显示,完全性视网膜中央动脉阻断105min后,视网膜神经的损害即为不可逆性^[8]。有临床报告称视网膜中央动脉阻塞所致视网膜缺血的时间小于72h者有希望恢复一定的视力^[9],超过这个时间后很多患者的治疗被放弃,使其永久性丧失视力。同时也有文献提示,目前对人类视网膜能耐受多久缺血而不发生不可逆性损伤尚不明确^[10]。所以对于视网膜动脉血供阻断类的疾病,尤其是视网膜中央动脉阻塞,争分夺秒抢救视力成为

了确诊以后的首要任务。临床上考虑一些视网膜动脉阻塞为不完全性,视网膜能耐缺血状态较长时间,因此及时抢救仍有视力改善的可能^[11]。

对于因屈光介质因素而首诊为视力骤降待查的患者,既往主要依靠 FFA 检查来确定是否为眼科急症。而 FFA 在临床应用中他们有一定的局限性。首先在当今普遍医院实行的是预约制度,且检查程序较繁多,包括有测量血压,检查前谈话,散瞳,试验性注射观察和多阶段采集图像等;其次同时很多视力骤降待查的患者都患有高血压病,若当时所测血压值偏高既为造影的禁忌证,要等到血压正常时才能予以检查;再次很多情况下造影禁忌证如严重过敏体质或严重肝肾疾病只要在造影前谈话时医生才了解到。因此完成 FFA 检查有需要花费较长的时间,即使因为其他各种原因不能完成检查,对于急症患者也会浪费很多时间,从而延误抢救时机。

OCT 是一种具有高分辨率,能在活体上进行生物组织横断面成像的非接触、无创伤的新检查方法,可清晰显示视网膜不同层次的细微结构,进行定性分析^[12]。现行 OCT 检查无创且操作快速,无需散大瞳孔,在第一时间协助诊断,同时也为患者治疗视力的评估提供参考依据。同时现在较多的 OCT 还搭载眼底照相功能,与 OCT 图像采集同时完成,对于协助眼底病的诊断更为有利。视网膜动脉阻塞类疾病发生后由于内层视网膜的血液供应完全中断,视网膜的改变主要是以内层细胞缺血、细胞内水肿、视网膜棉絮状渗出、视乳头水肿等为主要特征^[13],眼底彩照表现为阻塞区视网膜苍白,若为中央动脉阻塞,则可见樱桃红斑。OCT 的图像亦相对应出现内层为主的视网膜厚度及光反射的改变。包括黄斑区 RNL 明显增厚,内、外丛状层反射增强,而光感受器细胞层反射减弱且增厚^[14]。本次分析结果显示,OCT 用于区分视网膜动脉阻塞性疾病的诊断敏感度、特异性及总符合率都非常高。

本文的 78 例患者中所有的视网膜动脉血供阻断类疾病都在 OCT 中表现为黄斑内层反射增强,而反之所有在 OCT 检查中表现为黄斑内层反射增强的绝大部分为需要争分夺秒抢救视力的视网膜动脉血供阻塞类疾病。其用于区分视网膜动脉阻塞类疾病的灵敏度为 100%,特异度为 94.1%,总符合率为 98.4%,唯独例外的 1 例是视网膜中央静脉阻塞。后期再次确认其眼底镜检查的表现发现是由于门诊医师的疏忽而将其初步诊断为视力骤降待查。

同时回顾其中的 52 例患者 OCT 检查和 FFA 检查从门诊医生开出检查单到检查完毕的总时长发现 OCT 检查的总时长明显短于 FFA,平均时间分别为 15.0min 和 78.8min,差异极显著($P=0.000$)。因此在临床工作中,对于眼底检查不清的视力骤降患者,若疑似有动脉阻塞症状的,可以予以快速 OCT 检查并根据其特征性的 OCT 图像立即收治患者,为抢救视力赢得时间。由于很多医院的检查室需要排队等候或预约,这样一来不单 FFA 检查,就连很多 OCT 在内能快速出结果的检查也必然会对眼科急症的诊治有影响,因此我们建议对怀疑有视网膜动脉阻塞的患者,应该为其开通“绿色通道”,安排其在最快的时间内完成检查,以符合实现争分夺秒抢救视力的要求。

参考文献

- 1 Hayreh S, Zmimerman M. Central retinal artery occlusion visual outcome. *Am J Ophthalmol* 2005;140(3):376-391
- 2 Augsburger JJ, Magargal LE. Visual prognosis following treatment of acute central retinal artery obstruction. *Br J Ophthalmol* 1980;64(12):913-917
- 3 孟旭霞,仇宜解. 视网膜中央动脉阻塞的荧光血管造影特征. *眼科新进展* 2000;4(2):144-145
- 4 王小中,张国梅. 光学相干断层扫描仪临床检查读图. *实用防盲技术* 2009;22:51-52
- 5 张晓元,陈婷妍. 老年性白内障行超声乳化吸除术前 OCT 检查的临床价值. *国际眼科杂志* 2011;11(1):123-125
- 6 李凤鸣. *中华眼科学*. 第 2 版. 北京:人民卫生出版社 2005:594
- 7 宋剑涛,郭欣璐,袁敏立,等. 视网膜动脉阻塞治疗的时间窗. *中国中医眼科杂志* 2011;10(5):276-278
- 8 Hayreh SS, Koldcr HE, Weingcist TA. Central retinal artery occlusion and retinal tolerance time. *Ophthalmology* 1980;87(1):75-78
- 9 Augshurger JJ, Magargal LE. Visual prognosis following treatment of acute central retinal artery obstruction. *Br J Ophthalmol* 1980;64(12):913-917
- 10 Beatty S, Au Eont KG. Acute occlusion of the retinal arteries: current concepts and recent advances in diagnosis and managment. *J Accid Emerg Med* 2000;17(5):324-329
- 11 郝静,张奕霞,李云飞,等. OCT 在视网膜中央动脉阻塞中的应用及意义. *国际眼科杂志* 2014;14(3):503-506
- 12 胡文政. 光学相干断层成像技术在眼科的应用. *国外医学·眼科学分册* 1998;22(3):170-172
- 13 Schmid LD, Kube T, Fellgen N. Central retinal artery occlusion: findings in optical coherence Lomography and functional correlations. *Europ J Med Res* 2006;11(6):250
- 14 李梅,凌运兰,刘杏,等. 视网膜中央动脉阻塞性缺血对黄斑区视网膜神经上皮的影响. *中国病理生理杂志* 2001;17(8):749-751