

Ahmed 青光眼引流阀植入术治疗玻璃体切除术后难治性青光眼

聂 昕, 譙雁彬

基金项目:重庆市卫计委科研课题资助项目 (No. 2011-2-326)

作者单位:(400014) 中国重庆市第三人民医院眼科

作者简介:聂昕, 硕士研究生, 副主任医师, 研究方向:青光眼、白内障。

通讯作者:譙雁彬, 毕业于重庆医科大学, 博士, 副主任医师, 研究方向:眼底病、葡萄膜炎. ybqiao530@163.com

收稿日期:2015-07-09 修回日期:2015-10-21

Clinical research of Ahmed glaucoma valve implantation on glaucoma secondary to vitrectomy surgeries

Xin Nie, Yan-Bin Qiao

Foundation item: Scientific Research Foundation of Chongqing Health and Family Planning Commission (No. 2011-2-326)

Department of Ophthalmology, the Third People's Hospital of Chongqing, Chongqing 400014, China

Correspondence to: Yan-Bin Qiao. Department of Ophthalmology, the Third People's Hospital of Chongqing, Chongqing 400014, China. ybqiao530@163.com

Received:2015-07-09 Accepted:2015-10-21

Abstract

• **AIM:** To evaluate the outcome of Ahmed glaucoma valve implantation on treating glaucoma secondary to vitrectomy surgeries.

• **METHODS:** Twenty-three eyes in 23 patients from our hospital treated with Ahmed valve implantations for their glaucoma secondary to vitrectomy surgeries were enrolled and their data was retrospectively analyzed.

• **RESULTS:** The average following-up was 29 ± 3.7 mo. Before implantations, the mean intraocular pressure (IOP) was 48.79 ± 7.12 mmHg. After 24mo of operations the mean IOP was 23.28 ± 10.53 mmHg, and there was significant difference compared with that pre-operation ($P < 0.05$). at 1, 12 and 24mo after operations, success rate of the implantation was 82.6%, 65.2% and 52.2%, respectively.

• **CONCLUSION:** Ahmed valve implantation is an effective and relatively safe method for the treatment of glaucoma secondary to vitrectomy surgeries.

• **KEYWORDS:** Ahmed glaucoma valve implantation; vitrectomy surgery; secondary glaucoma

Citation: Nie X, Qiao YB. Clinical research of Ahmed glaucoma valve implantation on glaucoma secondary to vitrectomy surgeries. *Guoji Yanke Zazhi (Int Eye Sci)* 2015;15(11):1993-1995

摘要

目的: 评价 Ahmed 青光眼阀植入术治疗玻璃体手术后继发性青光眼的临床疗效。

方法: 回顾分析在我院眼科应用 Ahmed 青光眼阀植入术治疗玻璃体手术后继发性青光眼患者 23 例 23 眼。

结果: 患者术后平均随访 29 ± 3.7 mo, 术前平均眼压 48.79 ± 7.12 mmHg, 手术后 24mo 时平均眼压 23.28 ± 10.53 mmHg, 与术前眼压相比明显降低, 具有显著性统计学差异 ($P < 0.05$); 术后 1mo 时, 手术成功率 82.6%, 随访 12、24mo 时手术成功率分别为 65.2%、52.2%。

结论: 采用 Ahmed 青光眼阀植入术治疗玻璃体手术后的继发性青光眼是比较有效和相对安全的治疗方法。

关键词: Ahmed 青光眼阀植入术; 玻璃体切除术; 难治性青光眼

DOI:10.3980/j.issn.1672-5123.2015.11.43

引用: 聂昕, 譙雁彬. Ahmed 青光眼引流阀植入术治疗玻璃体切除术后难治性青光眼. *国际眼科杂志* 2015;15(11):1993-1995

0 引言

玻璃体切除术联合或不联合硅油填充术常用于治疗各种复杂的玻璃体视网膜病变, 继发性青光眼是术后最常见并发症之一^[1-2]。尽管大部分玻璃体切除术后高血压可通过药物治疗或硅油取出手术处理得到缓解, 但仍有部分患者眼压控制不佳。因为该类青光眼的发病机制复杂多样、常规滤过手术的成功率低, 因此青光眼引流阀植入术成为首选^[3-5]。本文通过总结重庆市 * * 人民医院应用 Ahmed 青光眼引流阀植入术治疗 23 例因玻璃体视网膜病变行玻璃体切割术后继发性青光眼患者进行回顾性研究, 初步探讨其临床疗效和安全性, 现将结果报告如下。

1 对象和方法

1.1 对象 选取我院 2006-01/2013-03 因玻璃体视网膜病变行经玻璃体切除术后继发青光眼 23 例 23 眼。男 13 例 13 眼, 占总数 57%, 女 10 例 10 眼, 占总数 43%, 年龄 32~79 (平均 51.4 ± 6.2) 岁。排除标准: (1) 原发性青光眼者; (2) 行硅油取出术后复发性视网膜脱离再行硅油填充术者; (3) 其它病因所导致的继发性青光眼。23 例患者中糖尿病视网膜病变 13 例 13 眼, 其他病因所致玻璃体腔积血 3 例 3 眼, 眼外伤 3 例 3 眼, 增殖性视网膜脱离 2 例 2 眼, 感染性眼内炎 1 例 1 眼, 急性视网膜坏死综合征 1 例 1 眼。其中硅油填充眼 16 例 16 眼, 有晶状体眼 5 例 5 眼, 无晶状体眼 11 例 11 眼; 单纯行玻璃体切除 7 例 7 眼, 有晶状体眼 2 例 2 眼, 无晶状体眼 5 例 5 眼。开角型青光眼 15 例 15 眼, 其中无晶状体眼 14 例 14 眼, 有晶状体眼 1 例 1 眼; 闭角型青光眼 8 例 8 眼, 其中有晶状体眼 6 例 6 眼,

无晶状体眼 2 例 2 眼。我们对 23 例患者采用 Ahmed 青光眼引流阀植入术治疗,术后将 23 例病例分为取出硅油组与无硅油组,观察手术成功率,其中玻璃体切除术中眼内注入硅油,术后 3mo 或以上取出硅油的 15 眼为取出硅油组,玻璃体切除术中未行硅油填充术的 8 眼为无硅油组。所有患者的治疗方法均取得患者和家属知情同意。

1.2 方法

1.2.1 手术方法 Ahmed 青光眼引流阀植入手术皆由同一术者完成。术眼常规消毒铺巾,行眼球周麻醉及结膜下麻醉后,在颞上象限制作结膜瓣,丝裂霉素 0.25mg/mL 的棉片敷贴引流盘放置区域 3min,固定引流盘于角膜缘后 10mm,制作 4mm×6mm 的 1/2 厚度巩膜瓣,修剪引流管后,将引流管注入少许透明质酸钠,植入周边前房中央,长约 2.5mm。缝合巩膜瓣及结膜瓣。做前房穿刺口,前房注入透明质酸钠形成前房,并保持正常偏低眼压。

1.2.2 术后随访 观察术前及术后的视力(对数视力表)、眼压以及应用抗青光眼药物情况的变化,同时观察 Ahmed 青光眼引流阀植入术后近、远期并发症发生情况。各项指标随访时间为 1、2wk,1、3、6、12、18、24mo。

疗效评判标准:用或不用抗青光眼药物时眼压控制在 6~21mmHg 为手术成功,用抗青光眼药物后眼压 >21mmHg 或长期眼压 <6mmHg 为手术失败^[4]。

统计学分析:记录术前及术后的视力(对数视力表)、眼压以及抗青光眼药物种类数据,应用 GraphPad Prism 6.0 统计软件进行配对 *t* 检验, $P < 0.05$ 为差异有统计学意义。

2 结果

2.1 视力 随访 6mo 后,患者的视力与治疗前相比,整体水平有所提高,见表 1。

2.2 眼压 术后 1、6、12、24mo 时平均眼压分别为 11.13±2.67、18.91±4.71、20.55±8.45、23.28±10.53mmHg,与术前平均眼压 48.79±7.12mmHg 相比较明显降低,且差异皆具有显著性统计学意义($P < 0.05$),见图 1。

2.3 抗青光眼药物种类的使用 术前使用抗青光眼药物种类为 3.12±0.74 种,如溴莫尼定眼液、布林佐胺滴眼液、拉坦噻吗滴眼液、盐酸卡替洛尔滴眼液等。术后使用抗青光眼药物种类为 1.43±1.02 种,两者相比较术后抗青光眼药物种类明显少于术前,且差异具有显著性统计学意义($P < 0.05$)。

2.4 手术成功率 根据疗效评判标准判定手术成功病例数/组或总病例数。取出硅油组和无硅油组的手术成功率见表 2。

2.5 术后并发症 术后共发生手术并发症 11 例 11 眼。其中,近期并发症 9 例 9 眼:低压性浅前房 4 例 4 眼,经保守治疗,均于 2wk 内恢复正常;前房出血 3 例 3 眼,但未发生血凝块阻塞引流管,并且经保守治疗后完全吸收;乳化硅油阻塞引流管 2 例 2 眼,经手术冲洗前房及引流管后,眼压恢复正常。远期并发症 2 例 2 眼:引流管前房内移位 1 例 1 眼,因未接触角膜内皮及其他眼内结构,并且稳定无再移位,随访观察;结膜糜烂,引流管部分暴露 1 例 1 眼,行异物巩膜瓣遮盖术。

3 讨论

3.1 玻璃体切除术后继发青光眼发病机制 玻璃体切除术后继发青光眼发病机制复杂,术后不同时期皆可能发生眼压升高。高血压原因常见以下几种:(1)闭角型:术后

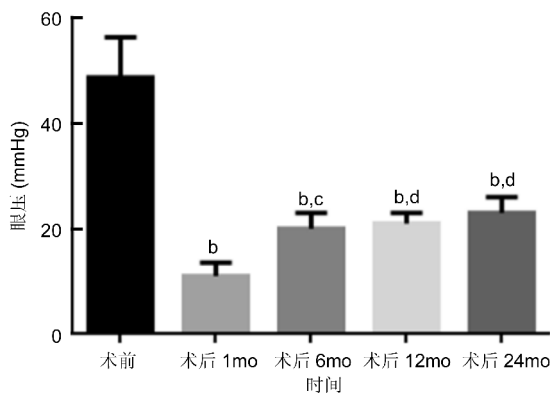


图 1 治疗前后不同时间段患者平均眼压 ^b $P < 0.01$ vs 术前; ^c $P < 0.05$, ^d $P < 0.01$ vs 术后 1mo。

表 1 治疗前后患者视力比较分析

时间	无光感	手动	指数	0.01 ~ <0.05	0.05 ~ <0.1	≥0.1
术前	2	4	3	11	2	1
术后 6mo	1	2	2	6	5	7

表 2 取出硅油组和无硅油组的手术成功率

组别	眼数	术后 6mo	术后 12mo	术后 24mo
取出硅油组	15	12(80)	9(60)	7(47)
无硅油组	8	7(88)	6(75)	5(62)
总成功率	23	19(83)	15(65)	12(52)

虹膜周切孔被硅油阻塞或因炎症闭锁致瞳孔阻滞,或眼后节因硅油填充,俯卧位,渗出性脉络膜脱离致晶状体虹膜隔前移,导致房角关闭粘连;(2)开角型:硅油填充相对过多,硅油经部分破裂晶状体悬韧带进入前房角;小梁网炎性水肿以及激素性青光眼等^[6-7]。本研究我们共观察 23 眼,其中无晶状体眼 16 眼,有晶状体眼 7 眼,无晶状体眼远多于有晶状体眼,分析原因可能为无晶状体眼在玻璃体切除术后更容易发生各种早期并发症损害房角,如硅油阻滞瞳孔,硅油或填充气体进入房角,阻滞房角,亦有可能为无晶状体眼病例经历手术次数更多或手术更复杂而导致无晶状体眼远多于有晶状体眼。玻璃体切除术后继发青光眼 23 例 23 眼中闭角型青光眼 8 眼,开角型青光眼 15 眼。其中闭角型青光眼中 6 眼为有晶状体眼,分析可能晶状体存在以及各种原因引起晶状体虹膜隔前移是房角关闭的重要原因;另外,2 眼为无晶状体眼,1 眼原发病为眼内炎,1 眼原发病为增殖性糖尿病视网膜病变。前者为一期行玻璃体切除及晶状体切除和硅油填充术,后者为一期行玻璃体切除和硅油填充术,二期行硅油取出及白内障摘除手术。分析无晶状体眼发生闭角性青光眼的原因,前者为一期术前术后剧烈眼前节炎症反应致房角粘连关闭,即使晶状体摘除亦未能使之开放;后者为虹膜新生血管膜收缩致房角关闭。无晶状体眼 16 例,其中 14 例为开角性青光眼,考虑与晶状体摘除后,前房加深,房角变宽,不易形成粘连关闭有关,因此多表现为开角青光眼。

3.2 治疗方法及原理 自 1969 年 Molteno 发明了青光眼引流装置以来,青光眼阀植入术是治疗新生血管性青光眼、无晶状体眼青光眼、抗青光眼滤过手术失败以及玻璃体切割术后青光眼等难治性青光眼的常用手术方法^[8]。目前,青光眼阀植入术装置包括 Molteno、Sckocket、Baerveldt、

Krupin 等, Ahmed 青光眼引流阀就是其中一种, 其是利用压力敏感原理, 当眼压在 8~10mmHg 时, 活瓣打开, 房水流出, 降低眼压; 关闭压为 5~6mmHg。由于 Ahmed 引流阀为硅胶材质, 组织相容性好, 并且采用此种手术后, 患者并发症少, 安全性好和成功率高^[9]。玻璃体切除术后继发青光眼病因复杂, 且多次手术对球结膜破坏较大, 属于难治性青光眼范畴, 常规青光眼滤过手术常难以取得较好的手术效果, 现多采用青光眼引流阀植入术作为常规的手术方法^[3-5]。

3.3 手术成功率及并发症分析 本研究中我们发现患者术前平均眼压 48.79±7.12mmHg, 手术后 1mo 时平均眼压 11.13±2.67mmHg, 与术前眼压相比明显降低, 具有显著性统计学差异 ($P<0.05$), 且这种改变能持续到随访周期第 24mo。此外, 本研究术后虽有 11 例发生各种早、晚期手术并发症, 但皆无严重并发症发生, 术后 24mo 时有 17 眼视力保持或提高。因此 Ahmed 青光眼引流阀植入术对治疗玻璃体切除术后难治性青光眼, 尤其是尚存在一定视功能者是较为安全有效的治疗方法。

术后平均随访结果显示, 术后 1mo 时手术成功率 83%, 随访 12、24mo 时手术成功率分别为 65%、52%, 但较国外部分研究报道的偏低^[10-11], 高于国内叶长华等^[12]报道的 53%。究其原因, 我们认为原发疾病、手术次数、手术方式以及病例数不同有关。另外, 取出硅油组随访 24mo 时手术成功率为 47%, 明显低于无硅油组 62%, 具有显著性统计学差异 ($P<0.05$), 这可能与残留乳化或非乳化硅油可以经引流管进入引流盘周围, 刺激引流盘周围纤维增殖, 滤过泡包裹, 手术失败。国内外研究也发现玻璃体切除硅油填充术后眼球小梁网被细小乳化硅油阻塞以及青光眼引流阀失败病例中引流盘外包装内积聚有硅油^[13-14]。因此我们建议眼内曾填充硅油患者引流阀宜植入下方象限, 减少残余硅油进入引流管。

玻璃体切除术后继发青光眼发病机制复杂, Ahmed 引流阀植入手术对治疗玻璃体切除术后顽固的继发青光眼是较为有效及安全的治疗方式, 其中未置入硅油眼手术疗效优于曾置入硅油眼。本研究病例数较少, 为回顾性研究, 因此具有一定局限性, 宜扩大病例数并行对照研究, 以进一步明确眼内曾经填充硅油对引流阀植入手术的影响。

参考文献

- 1 Jonas JB, Knorr HL, Rank RM, *et al.* Intraocular pressure and silicone oil endotamponade. *J Glaucoma* 2001;10(2):102-108
- 2 Al-Jazzaf AM, Netland PA, Charles S. Incidence and management of elevated intraocular pressure after silicone oil injection. *J Glaucoma* 2005;14(1):40-46
- 3 Scott IU, Flynn HW Jr, Murray TG, *et al.* Outcomes of surgery for retinal detachment associated with proliferative vitreoretinopathy using perfluoro-n-octane: a multicenter study. *Am J Ophthalmol* 2003;136(3):454-463
- 4 Topouzis F, Coleman AL, Choplin N, *et al.* Follow-up of the original cohort with the Ahmed glaucoma valve implant. *Am J Ophthalmol* 1999;128(2):198-204
- 5 Gedde SJ. Management of glaucoma after retinal detachment surgery. *Curr Opin Ophthalmol* 2002;13(2):103-109
- 6 曾军, 唐罗生, 朱晓华, 等. 眼内硅油填充术后致高血压原因分析. *眼视光学杂志* 2006;8(4):231-232
- 7 Honavar SG, Goyal M, Majji AB, *et al.* Glaucoma after pars plana vitrectomy and silicone oil injection for complicated retinal detachments. *Ophthalmology* 1999;106(1):169-176
- 8 顾育红, 张作仁, 孔乐, 等. Ahmed 青光眼阀植入术治疗难治性青光眼的临床观察. *中国民康医学* 2014;26(6):40-41
- 9 戴冬姝, 王连丰, 李静, 等. FP-7 Ahmed 青光眼阀植入治疗硅油眼继发青光眼. *中国中医眼科杂志* 2014;24(5):345-347
- 10 Budenz DL, Taba KE, Feuer WJ, *et al.* Surgical management of secondary glaucoma after pars plana vitrectomy and silicone oil injection for complex retinal detachment. *Ophthalmology* 2001;108(9):1628-1632
- 11 Ishida K, Ahmed II, Netland PA. Ahmed glaucoma valve surgical outcomes in eyes with and without silicone oil endotamponade. *J Glaucoma* 2009;18(4):325-330
- 12 叶长华, 厉君, 周丹, 等. Ahmed 青光眼阀植入术治疗硅油填充术后继发性青光眼的远期疗效. *眼科新进展* 2012;32(11):1074-1076
- 13 Morales J, Shami M, Craenen G, *et al.* Silicone oil regressing through an inferiorly implanted Ahmed valve. *Arch Ophthalmol* 2002;120(6):831-832
- 14 Parwar BL, Coleman AL, Small KW. Silicone oil migration through an Ahmed valve. *Retina* 2002;22(5):657-658