

自体角膜缘干细胞移植术治疗角膜缘乳头状瘤疗效观察

谢二娟^{1,2}, 纪彩霓³, 蔡苏博², 孙明², 徐玲娟², 王玮², 胡维琨², 李新宇², 李贵刚²

基金项目: 国家自然科学基金(No. 81200661; 81470606); 湖北省自然科学基金(No. 2014CFB973; 2014CFB442)

作者单位:¹(430071) 中国湖北省武汉市, 湖北省医学会;
²(430030) 中国湖北省武汉市, 华中科技大学同济医学院附属同济医院眼科;
³(430060) 中国湖北省武汉市第三医院眼科

作者简介: 谢二娟, 眼科学硕士, 副主任技师。

通讯作者: 李贵刚, 男, 毕业于华中科技大学, 眼科学博士, 副主任医师, 副教授, 硕士研究生导师, 2011-03/2012-02 美国 OSREF 访问学者, 研究方向: 角膜缘干细胞微环境、角膜移植、羊膜移植、翼状胬肉等手术。guigli@163.com

收稿日期: 2015-10-18 修回日期: 2016-02-21

Autologous limbal stem cell transplantation for limbus papilloma treatment

Er-Juan Xie^{1,2}, Cai-Ni Ji³, Su-Bo Cai², Ming Sun², Ling-Juan Xu², Wei Wang², Wei-Kun Hu², Xin-Yu Li², Gui-Gang Li²

Foundation items: the National Natural Science Foundation of China (No. 81200661; 81470606); the Natural Science Foundation of Hubei Province (No. 2014CFB973; 2014CFB442)

¹Hubei Medical Association, Wuhan 430071, Hubei Province, China; ²Department of Ophthalmology, Tongji Hospital, Tongji Medical College, Huazhong University of Science and Technology, Wuhan 430030, Hubei Province, China; ³Department of Ophthalmology, Wuhan Third Hospital, Wuhan 430060, Hubei Province, China

Correspondence to: Gui-Gang Li. Department of Ophthalmology, Tongji Hospital, Tongji Medical College, Huazhong University of Science and Technology, Wuhan 430030, Hubei Province, China. guigli@163.com

Received: 2015-10-18 Accepted: 2016-02-21

Abstract

• **AIM:** To observe the efficiency of limbal stem cell transplantation for treatment of limbal papilloma and to explore the treatment methods of limbal papilloma.

• **METHODS:** Prospective study was conducted. Continuous observation was given to the patients who were diagnosed as limbal papilloma at Tongji Hospital from January to December 2014. In this study, a standard excision combined with autologous conjunctival limbal stem cell free flap transplantation was used; pathology examination for specimen was carried out after surgeries for specific pathological diagnosis. Anti-inflammatory, infection-preventing and epithelial repair-promoting medications were given after surgeries.

Sutures were removed at 10 ~ 14d postoperatively. Before and after surgeries, papilloma lesion were examined using slit lamp microscope photography, anterior segment OCT measurement. All patients were followed up for 6 ~ 12mo.

• **RESULTS:** Four patients were included in this study, 3 males and 1 female. Patients aged 48 ~ 62 years, mean 55.5 ± 5.8; the diameter of papilloma lesion was 5 ~ 12mm, average 8.25 ± 2.99mm; limbal encroachment range was 5 ~ 12mm, average 7.25 ± 3.20mm. Post-operative corneal epithelial healing time was 2 ~ 5d, an average of 3.25 ± 1.26d. Anterior segment OCT showed no Bowman membrane invasion. No recurrence was observed during follow-up period, no limbal stem cell deficiency was observed in the donor site of limbal stem cell.

• **CONCLUSION:** Simple excision combined with autologous limbal stem cell transplantation is an effective treatment for limbal papilloma.

• **KEYWORDS:** limbal papilloma; limbal stem cell transplantation; surgery; recurrence

Citation: Xie EJ, Ji CN, Cai SB, *et al.* Autologous limbal stem cell transplantation for limbus papilloma treatment. *Guoji Yanke Zazhi (Int Eye Sci)* 2016;16(3):529-532

摘要

目的: 观察自体角膜缘干细胞移植术治疗角膜缘乳头状瘤疗效, 探讨角膜缘乳头状瘤的治疗方法。

方法: 采用前瞻性研究方法。连续观察 2014-01/12 在同济医院眼科临床诊断为角膜缘乳头状瘤患者。采用标准手术切除联合游离结膜瓣自体角膜缘干细胞移植术治疗, 手术获取标本行常规病理检查, 明确病理诊断。手术后采用抗炎、预防感染及促进上皮修复药物治疗, 并于 10 ~ 14d 拆除缝线。手术前后采用裂隙灯显微镜照相、眼前节 OCT 进行观察记录, 随访观察 6 ~ 12mo。

结果: 共 4 例患者纳入观察, 男 3 例, 女 1 例。患者年龄 48 ~ 62 (平均 55.5 ± 5.8) 岁; 乳头状瘤病变直径 5 ~ 12 (8.25 ± 2.99) mm; 侵犯角膜缘范围 5 ~ 12 (平均 7.25 ± 3.20) mm。手术后角膜上皮愈合时间 2 ~ 5 (平均 3.25 ± 1.26) d。眼前节 OCT 未见明显前弹力膜破坏。随访期间未见新生物复发, 角膜缘干细胞供区未见干细胞失代偿表现。

结论: 单纯切除联合自体角膜缘干细胞移植术是治疗角膜缘乳头状瘤的有效方法。

关键词: 角膜缘乳头状瘤; 角膜缘干细胞移; 手术; 复发

DOI: 10.3980/j.issn.1672-5123.2016.3.35

引用: 谢二娟, 纪彩霓, 蔡苏博, 等. 自体角膜缘干细胞移植术

治疗角膜缘乳头状瘤疗效观察. 国际眼科杂志 2016; 16 (3): 529-532

0 引言

发生于角膜及结膜的乳头状瘤是上皮组织呈乳头状增生的良性肿瘤,男性多发,多为单眼发病,手术切除后复发率较高。根据发病部位可分为结膜型乳头状瘤和角膜缘型乳头状瘤。结膜型多见,多发于儿童或青年,好发于泪阜、内眦皱襞及穹隆部结膜,外观呈桑葚状或菜花状隆起于结膜表面,粉红色,有蒂,活动度好,手术切除效果好,发病原因可能与人乳头状瘤病毒(human papilloma virus, HPV)感染有关^[1]。文献报道,角膜缘型较为少见,好发于中老年人,病变常起于球结膜,可明显向角膜表面生长,外观呈半透明或粉红色,扁平膜状或草莓样隆起,基底较宽,较为固定,裂隙灯下可见肿物富含血管,毛细血管扩张呈松针状,切除后易复发,有恶变的可能性^[2-3]。

1 对象和方法

1.1 对象 连续观察 2014-01/12 在同济医院眼科接受手术的临床诊断为角膜缘乳头状瘤患者,共 4 例,采用裂隙灯显微镜照相、眼前节 OCT 进行观察记录,并测量病变最大直径及侵犯角膜缘范围大小(图 1)。

1.2 方法

1.2.1 手术方法 手术方式采用病变切除联合自体角膜缘干细胞移植术。简述如下:4g/L 盐酸奥布卡因表面麻醉,沿新生物边缘约 2mm 处分离,完整剥离病变组织,并检查巩膜、角膜前弹力膜与基质层是否受到侵犯。采用 15 号小圆刀片轻刮创面,去除残余病变组织,以生理盐水充分冲洗使创面清洁。根据病变切除后巩膜暴露面积及角膜缘缺损范围,在正常角膜缘区域切取相应大小同侧眼游离自体角膜缘干细胞植片,以 10-0 尼龙线间断及连续缝合法固定于创面。角膜缘干细胞供区以 10-0 尼龙线固定创缘于角膜缘^[4](图 2)。

1.2.2 术后处理 手术后常规采用抗炎、预防感染及促进角膜上皮修复药物治疗。简言之,妥布霉素地塞米松滴眼液,qid;碱性成纤维细胞生长因子眼用凝胶滴眼,qid。记录患者自觉症状、视力、眼压、裂隙灯显微镜、眼前节照相及 OCT 检查结果。随访时间 6mo 以上。

治疗效果判断标准:根据参考文献报道标准判断是否出现乳头状瘤复发^[2,5]及角膜缘干细胞缺乏^[6]。简言之,在手术部位出现乳头状瘤样新生物,呈进行性生长趋势,判断为乳头状瘤复发。如果手术区域出现角膜新生血管、角膜缘结构破坏,判定为角膜缘干细胞缺乏。

2 结果

共 4 例患者纳入观察,男 3 例,女 1 例。患者年龄 48 ~ 62(平均 55.5±5.8)岁;乳头状瘤病变直径 5 ~ 12(平均 8.25±2.99)mm;侵犯角膜缘范围 5 ~ 12(平均 7.25±3.20)mm;手术后角膜上皮愈合时间 2 ~ 5(平均 3.25±1.26)d,见表 1。其中 3 例患者术前行眼前节 OCT 检查,未见明显前弹力膜破坏表现(图 3D,4B,6B)。手术后随访时间 6 ~ 12mo,随访期间未见明显复发表现,角膜缘干细胞供区未见干细胞缺乏表现(图 3E、F,4F,5B,6C)。手术后经病理证实均为角结膜乳头状瘤(3C,4C)。

3 讨论

3.1 角膜缘乳头状瘤治疗方法 作为一种增生活跃的良性肿瘤,角膜缘乳头状瘤的治疗应包括彻底切除和预防

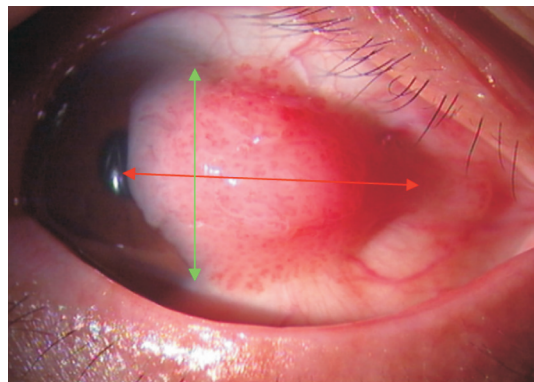


图 1 肿瘤大小判断方法 红色箭头为肿瘤最大直径,绿色箭头为角膜缘侵犯范围。

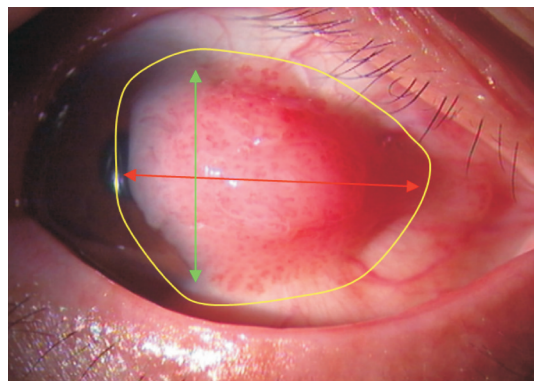


图 2 手术切除范围示例 自病变范围周围 2mm 完整切除病变组织。

表 1 四例角膜缘乳头状瘤患者一般情况及术后效果

病例	性别	年龄(岁)	病变直径(mm)	侵犯角膜缘范围(mm)	角膜上皮愈合时间(d)
1	男	57	5	5	2
2	男	55	9	6	3
3	男	62	7	5	2
4	女	48	12	12	5
平均		55.5±5.8	8.25±2.99	7.25±3.20	3.25±1.26

复发。文献报道需要在显微镜下彻底切除包括部分正常组织在内的病变组织,同时联合冷冻或电灼治疗有利于预防复发^[2,7-8]。近年来有文献报道人乳头状瘤病毒(human papilloma virus, HPV) HPV16 和 18 感染引起角结膜乳头状瘤,易诱发癌变,因此提倡使用抗病毒药物^[9]。Saegusa 等^[10]在 75% 结膜乳头状瘤中检测到了 HPV16。De Keizer 等^[11]采用干扰素- α 治疗复发性结膜乳头状瘤 12mo 获得治愈效果,随访 84 ~ 91mo 未见复发。Kochari 等^[12]采用干扰素治疗 1 例 7 岁儿童 20wk 治愈。本文 4 例患者均选择了彻底的手术切除,未给予抗病毒治疗,也未采取冷冻治疗,而是采用游离瓣自体角膜缘干细胞移植的方式对病变切除后的缺损区进行修复。

3.2 角膜缘干细胞移植对角膜缘乳头状瘤治疗的作用

正常的角膜缘干细胞是维持角膜上皮不断更新的保障,也是阻止结膜病变向角膜进展的屏障。然而由于乳头状瘤、翼状胬肉、外伤等因素可以破坏正常的角膜缘干细胞微环境,突破这种屏障,从而使结膜病变侵犯角膜,造成局部的角膜缘干细胞失代偿表现^[6,13-14]。

本文基于角结膜乳头状瘤引起局限性角膜缘干细胞失代偿这一病变特征,提出在手术切除病变组织后,对角

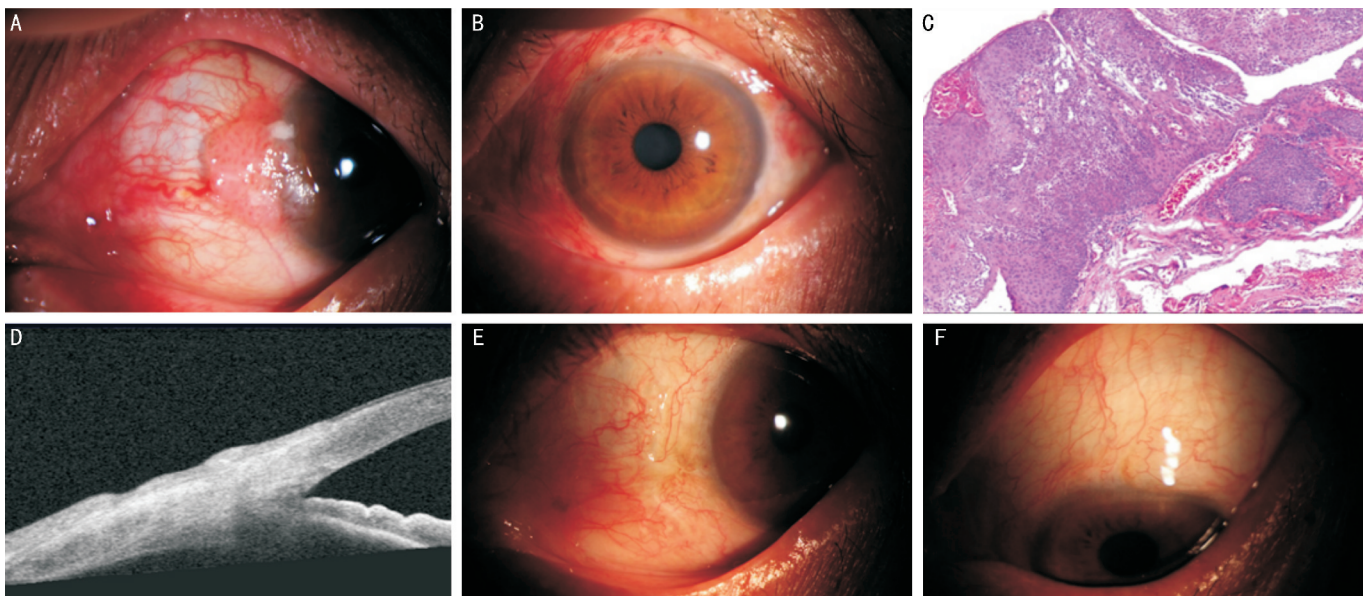


图3 病例1患者,男性,57岁 A:左眼鼻侧角膜缘扁平新生物,富含血管,直径5mm,侵犯角膜缘范围5mm;B:手术后10d,可见角膜上皮已愈合;C:病理学检查可见指状复层鳞状上皮增生,富含血管(HE染色 $\times 200$);D:手术后1a眼前节OCT提示角膜前弹力膜完整;E:裂隙灯显微镜下见角膜缘结构正常,新生物无复发;F:上方角膜缘干细胞供区结构正常,未见角膜缘干细胞失代偿表现。

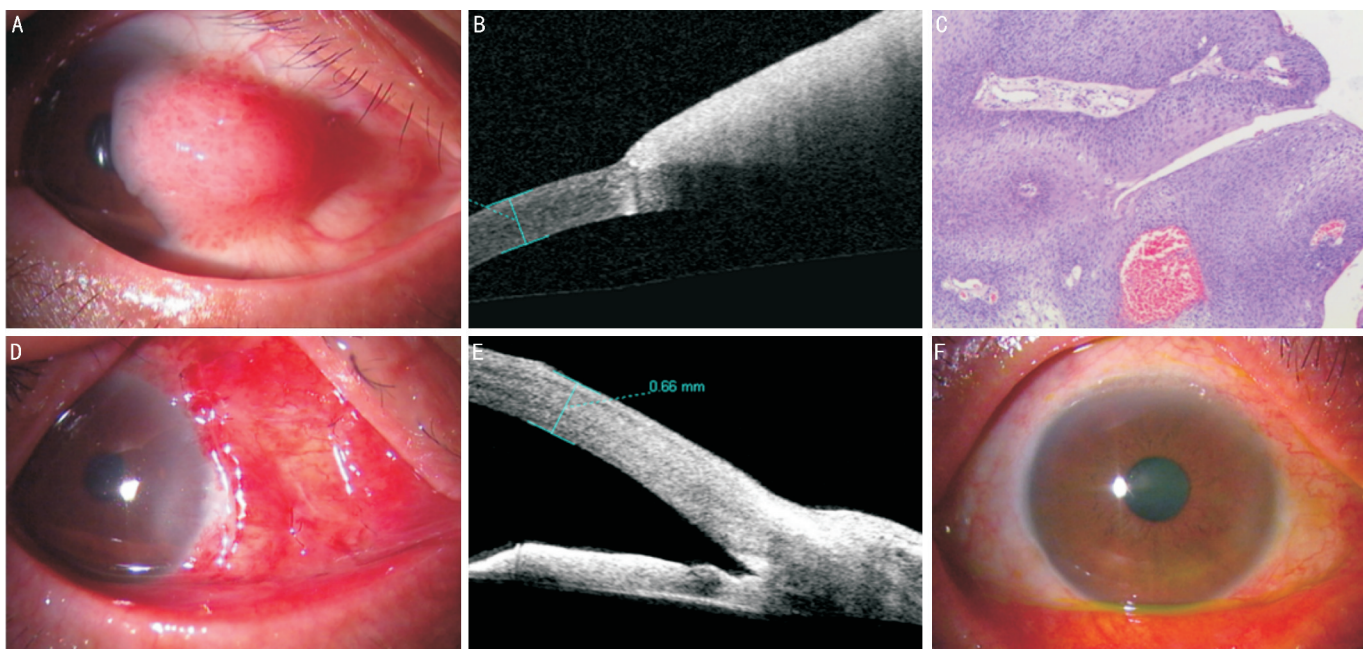


图4 病例2患者,男性,55岁 A:右眼鼻侧角膜缘扁平新生物,富含血管,直径9mm,侵犯角膜缘范围6mm;B:眼前节OCT提示角膜前弹力膜完整;C:手术后病理学检查可见指状复层鳞状上皮增生,富含血管(HE染色 $\times 200$);D:术后10d,可见角膜上皮已愈合;E:手术后12mo,眼前节OCT提示角膜前弹力膜完整;F:裂隙灯显微镜下见角膜缘结构正常,新生物无复发,上方角膜缘干细胞供区结构正常,未见角膜缘干细胞失代偿表现。

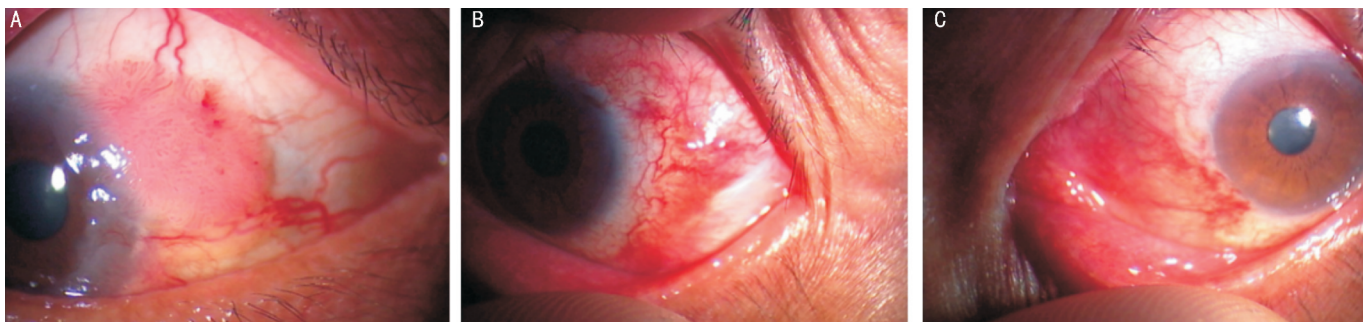


图5 病例3患者,女性,48岁 A:右眼鼻侧角膜缘扁平新生物,富含血管,直径7mm,侵犯角膜缘范围6mm;B:术后3mo,裂隙灯显微镜下见角膜缘结构正常,新生物无复发;C:上方角膜缘干细胞供区结构正常,未见角膜缘干细胞失代偿表现。

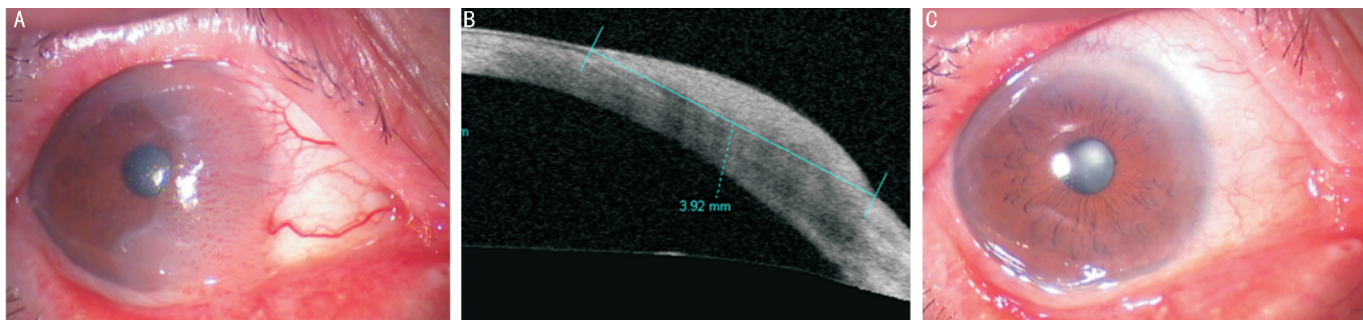


图6 病例4患者,男性,62岁 A:右眼鼻侧角膜缘扁平新生物,富含血管,直径12mm,侵犯角膜缘范围12mm;B:眼前节OCT提示角膜前弹力膜完整;C:术后12mo,裂隙灯显微镜下见角膜缘结构正常,新生物无复发,颞侧及下方角膜缘干细胞供区结构正常,未见角膜缘干细胞失代偿表现。

膜缘干细胞失代偿区域进行游离自体角膜缘干细胞移植,从而促进术后角膜上皮修复,并恢复角膜缘干细胞正常功能和屏障作用。通过对4例患者的长期随访观察,发现全部患者无复发,这种现象与翼状胬肉切除术后游离自体角膜缘干细胞移植能有效降低复发率相似,其机制可能是这种移植有效的重建了病变切除区域的角膜缘干细胞功能。而角膜缘干细胞供区也未见出现角膜缘干细胞失代偿病变,这可能与手术并未破坏供区的角膜缘干细胞微环境有关。自体角膜缘干细胞移植对角膜缘乳头状瘤术后复发的预防作用机制值得进一步的观察研究。

因此,本研究提示对角膜缘乳头状瘤采取单纯切除联合自体角膜缘干细胞移植术,可以取得良好的治愈效果。

参考文献

- 1 艾思明,吴中耀,庞友鉴,等. 44例结膜乳头状瘤临床分析. 中国实用眼科杂志 2004;22(5):350-352
- 2 冯珂,陈鹏,孔宇,等. 复发性角膜缘型结膜鳞状上皮乳头状瘤1例及文献回顾. 国际眼科杂志 2011;11(9):1574-1576
- 3 Bredow L, Martin G, Reinhard T, et al. Recurrent conjunctival papilloma progressing into squamous cell carcinoma with change of HPV-finding during the course. *Br J Ophthalmol* 2009;93(11):1437,1451
- 4 纪彩霓,李贵刚,费菲,等. 小牛血去蛋白提取物对翼状胬肉术后干眼的影响. 国际眼科杂志 2013;13(7):1452-1454
- 5 Muralidhar R, Sudan R, Bajaj MS, et al. Topical interferon alpha-2b as an adjunctive therapy in recurrent conjunctival papilloma. *Int*

Ophthalmol 2009;29(1):61-62

6 Vazirani J, Basu S, Kenia H, et al. Unilateral partial limbal stem cell deficiency: contralateral versus ipsilateral autologous cultivated limbal epithelial transplantation. *Am J Ophthalmol* 2014;157(3):584-590

7 谢立信,史伟云. 角膜病学. 北京:人民卫生出版社 2007:400-401

8 余金龙,董永章,雷春燕,等. 角膜乳头状瘤1例. 中国实用眼科杂志 2003;21(4):316

9 Sjö NC, von Buchwald C, Cassonnet P, et al. Human papillomavirus in normal conjunctival tissue and in conjunctival papilloma: types and frequencies in a large series. *Br J Ophthalmol* 2007;91(8):1014-1015

10 Saegusa M, Takano Y, Hashimura M, et al. HPV type 16 in conjunctival and junctional papilloma, dysplasia, and squamous cell carcinoma. *J Clin Pathol* 1995;48(12):1106-1110

11 de Keizer RJ, de Wolff-Rouendaal D. Topical alpha-interferon in recurrent conjunctival papilloma. *Acta Ophthalmol Scand* 2003;81(2):193-196

12 Kothari M, Mody K, Chatterjee D. Resolution of recurrent conjunctival papilloma after topical and intralesional interferon alpha2b with partial excision in a child. *J AAPOS* 2009;13(5):523-525

13 Al Fayed MF. Limbal-conjunctival vs conjunctival autograft transplant for recurrent pterygia: a prospective randomized controlled trial. *JAMA Ophthalmol* 2013;131(1):11-16

14 Cavallini GM, Pellegrini G, Volante V, et al. Chemical injury treated with autologous limbal epithelial stem cell transplantation and subconjunctival bevacizumab. *Clin Ophthalmol* 2014;8:1671-1673