

黏弹物质小管扩张术联合 90°小梁切开术治疗原发性婴幼儿型青光眼

于泳, 曹蕾, 刘晨伟, 李露瑶, 聂庆珠

作者单位: (110004) 中国辽宁省沈阳市, 中国医科大学附属盛京医院眼科

作者简介: 于泳, 毕业于中国医科大学, 硕士研究生, 医师, 研究方向: 青光眼、视神经保护。

通讯作者: 聂庆珠, 毕业于中国医科大学, 博士研究生, 主任医师, 教授, 研究方向: 青光眼、视神经保护. nieqz@sj-hospital.org

收稿日期: 2016-01-20 修回日期: 2016-04-14

Clinical effect of viscocanalostomy with 90° trabeculotomy for primary congenital glaucoma

Yong Yu, Lei Cao, Chen-Wei Liu, Lu-Yao Li, Qing-Zhu Nie

Department of Ophthalmology, Shengjing Hospital of China Medical University, Shenyang 110004, Liaoning Province, China

Correspondence to: Qing-Zhu Nie. Department of Ophthalmology, Shengjing Hospital of China Medical University, Shenyang 110004, Liaoning Province, China. nieqz@sj-hospital.org

Received: 2016-01-20 Accepted: 2016-04-14

Abstract

• AIM: To evaluate the clinical effect of viscocanalostomy combined with 90° trabeculotomy in patients with primary congenital glaucoma (PCG).

• METHODS: A total of 37 patients (50 eyes) with primary congenital glaucoma were included in the prospective and randomized trial. These patients were divided into two groups, the study group and the control group. Viscocanalostomy combined with 90° trabeculotomy was performed in 25 eyes as the study group and 180° trabeculotomy in the other 25 eyes as the control group. The outcomes were measured respectively, including preoperative and postoperative intraocular pressure (IOP), corneal diameter and cup/disc ratio detected by Schiots tonometer, compass and ophthalmoscope respectively when patients were under sedation by chloral hydrate. All patients were followed up at 1wk, 1, 3 and 6mo.

• RESULTS: IOP decreased respectively from preoperative 30.74 ± 4.68mmHg in the study group and 31.96 ± 5.15mmHg in the control group to postoperative 7.51 ± 3.68 and 8.47 ± 2.66mmHg, 11.79 ± 1.84 and 13.88 ± 6.32mmHg, 13.97 ± 2.76 and 15.74 ± 3.20mmHg, 14.51 ± 0.97 and 16.51 ± 2.44mmHg at 1wk, 1, 3 and 6mo. The differences were statistically significant ($P < 0.01$). The postoperative corneal diameter of study group decreased significantly at 3mo after operation ($P < 0.05$). The

average cup/disc ratio decreased in 22 eyes, did not progress in 28 eyes. The patients with successful operation had less cup/disc ratio (0.60 ± 0.24) than that (0.72 ± 0.19) before operation ($P = 0.007$). In the 50 eyes, there was anterior chamber hemorrhage in 11 eyes (22%), which was not related to the decrease of IOP after operation. The rest patients had no complications, such as shallow anterior chamber, hypotonia, Descemet's membrane detachment, choroidal detachment, prolapse of vitreous, synechia and intraocular infection.

• CONCLUSION: Viscocanalostomy combined with 90° trabeculotomy can improve the success rates in the patients with PCG, including lowering the postoperative mean IOP and decreasing the complication rates.

• KEYWORDS: primary congenital glaucoma; viscocanalostomy; trabeculotomy; intraocular pressure

Citation: Yu Y, Cao L, Liu CW, et al. Clinical effect of viscocanalostomy with 90° trabeculotomy for primary congenital glaucoma. *Guoji Yanke Zazhi (Int Eye Sci)* 2016;16(5):878-882

摘要

目的: 评价黏弹物质小管扩张术联合 90°小梁切开术治疗原发性婴幼儿型青光眼(primary congenital glaucoma, PCG)的临床疗效。

方法: 采用前瞻性随机对照临床试验研究, 将 37 例 50 眼首次行手术治疗的原发性婴幼儿型青光眼患者分为两组, 试验组 25 眼行黏弹物质小管扩张术联合 90°小梁切开术; 对照组 25 眼行 180°小梁切开术。观察比较的指标包括: 术前及术后眼内压(intraocular pressure, IOP)、角膜直径、杯/盘比(C/D), 随访时间点为 1wk, 1, 3, 6mo。患儿均在水合氯醛灌肠下用 Schiots 眼压计测量眼压、用双脚圆规测量角膜的横径, 用检眼镜记录眼底杯盘比值。

结果: 术后随访 6mo, 黏弹物质小管扩张术联合 90°小梁切开术组术后 1wk, 1, 3, 6mo 的平均眼压分别为 7.51 ± 3.68、11.79 ± 1.84、13.97 ± 2.76、14.51 ± 0.97mmHg, 180°小梁切开术组分别为 8.47 ± 2.66、13.88 ± 6.32、15.74 ± 3.20、16.51 ± 2.44mmHg, 均较术前眼压 30.74 ± 4.68、31.96 ± 5.15mmHg 明显降低, 差异均有显著统计学意义 ($P < 0.01$); 黏弹物质小管扩张术联合 90°小梁切开术组术后 3mo 平均角膜横径较术前明显减少, 差异有统计学意义 ($P < 0.05$); 术后 22 眼的杯盘比减小, 28 眼的杯盘比不进展。手术成功者其杯/盘比值明显减小(术前 0.72 ± 0.19, 术后 0.60 ± 0.24, $P = 0.007$); 患者 50 眼中, 术中前房出血 11 眼 (22%), 前房是否出血与术后眼压降低情况无关。余患者术后均未出现无浅前房、低眼压、角膜后弹力膜脱离、脉络膜脱离、玻璃体脱出、虹膜粘连及眼内感染等并发症。

结论:黏弹物质小管扩张术联合 90°小梁切开术治疗原发性婴幼儿型青光眼,具有术后眼压控制效果好,术后并发症发生率低,安全性高的特点。

关键词:原发性婴幼儿型青光眼;黏弹物质小管扩张术;小梁切开术;眼内压

DOI:10.3980/j.issn.1672-5123.2016.5.21

引用:于泳,曹蕾,刘晨伟,等.黏弹物质小管扩张术联合 90°小梁切开术治疗原发性婴幼儿型青光眼.国际眼科杂志 2016;16(5):878-882

0 引言

先天性青光眼 (congenital glaucoma) 俗称水眼 (hydrophthalmia), 由于胚胎发育异常, 房角结构先天变异而致房水排出障碍所引起的青光眼^[1-2]。先天性青光眼是儿童致盲的主要原因之一。原发性婴幼儿型青光眼主要表现为:畏光、流泪和眼睑痉挛;角膜水肿,增大和后弹力层破裂;眼球增大,前房加深和轴性近视,眼内压力增高,视盘萎缩和凹陷扩大^[3-5]。近年来,先天性青光眼手术治疗国内外已经取得很大进展,但对于先天性青光眼手术各种术式,远没有达到标准化和完美的效果,因此,各种改进都是可以接受的(但要符合伦理,以患者为中心)。手术治疗是原发性婴幼儿型青光眼的首选治疗^[4]。通常采用房角切开术和外路小梁切开术,但部分患者术后眼压控制不佳而需二次手术,且前房出血等并发症发生率高。黏弹物质小管扩张术联合 90°小梁切开术治疗原发性婴幼儿型青光眼,符合其病理特点。黏小管切开及扩张的外引流和小梁切开病理小梁组织的内引流双重作用增加了降眼压强度,这是其他方式不能做到的,同时大大降低了前房出血、虹膜损伤、玻璃体脱出、浅前房、虹膜粘连、眼内感染、滤过口瘢痕形成等并发症发生的可能^[6-8]。本研究探讨原发性婴幼儿型青光眼的治疗方案,以期为临床上对原发性婴幼儿型青光眼的治疗提供参考和帮助。现将我院眼科从 2010 年起采用黏弹物质小管扩张术联合 90°小梁切开术治疗原发性婴幼儿型青光眼,并长期随访资料,分析结果总结如下。

1 对象和方法

1.1 对象 对 2010-09/2012-09 于中国医科大学附属盛京医院眼科住院手术治疗的 37 例 50 眼原发性婴幼儿型青光眼患者(图 1), 诊断标准参照 1987 年全国青光眼学组推荐的诊断标准,进行黏弹物质小管扩张术联合 90°小梁切开术及 180°外路小梁切开术治疗,最终完成随访 37 例 50 眼,其中试验组 18 例 25 眼,男 10 例 14 眼,女 8 例 11 眼,其中右眼 16 眼,左眼 9 眼,术式采用黏弹物质小管扩张术联合 90°小梁切开术;对照组 19 例 25 眼,男 9 例 12 眼,女 10 例 13 眼,其中右眼 11 眼,左眼 14 眼,术式采用 180°小梁切开术。患者手术时年龄 12d ~ 5 岁。除外下述患者:(1)伴有其他眼部先天异常者(图 2);(2)既往有房角切开或小梁切除手术史者;(3)随访时间 < 6mo 者。排除标准:同时排除先天性大角膜(角膜直径大于 14mm 而无角膜水肿,Haab 线是盘正常,眼压正常)、产伤(多为单眼发病,Descemet 膜破裂眼压正常或较低眼球无扩大同时伴有眼周皮肤及软组织损伤)、深层角膜炎、泪道狭窄、高度近视等^[9-10];合并其他先天性全身及眼部疾病者;手术失败的难治性青光眼者。入选病例标准:患儿均有畏

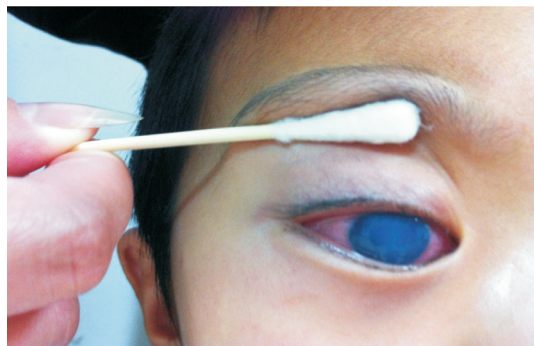


图 1 原发性婴幼儿青光眼患者。

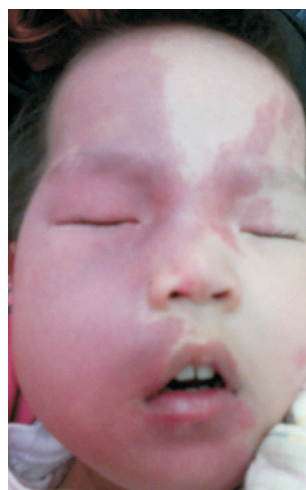

图 2 S-W 综合征。

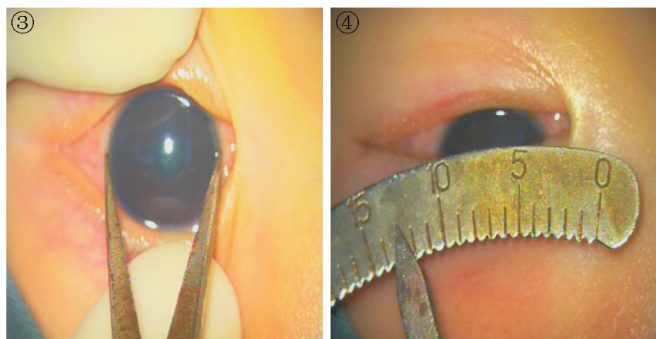


图 3 用双脚圆规测量角膜横径。

图 4 用双脚圆规测量角膜横径结果。

光、流泪的症状。婴儿出生后角膜水平径正常是 9 ~ 10mm,1 岁时增加 1mm。所以生后角膜水平径 > 11mm,1 岁后 > 12mm 均提示角膜异常增大。测量角膜直径、眼压并详细查眼底,若角膜已增大、视乳头生理凹陷明显,此时即使眼压没有超过 25mmHg 亦为手术指征。若在角膜增大、视乳头青光眼生理凹陷及高于 25mmHg 的眼压这 3 个因素中具备一个,最好暂不手术,每月复查一次。若眼压高于 40mmHg 者其他 2 个症状缺如亦应手术。在这其中选择 0 ~ 5 岁患儿,眼压 ≥ 25 mmHg, A、B 组入选患者前均需进行统计学分析,即两组患者各项指标(年龄、性别、眼压、角膜混浊程度、角膜直径、杯盘比、眼轴长度、临床表现、视力等)的可比性进行比较,当 $P < 0.05$ 时才可作为入选病例。

1.2 方法

1.2.1 检查项目 患者分别于术前和术后 1wk;1、3、6mo 在水合氯醛灌肠下用 Schiots 眼压计测量眼压、用双脚圆规测量角膜的横径(图 3,4),用检眼镜记录眼底杯盘比,

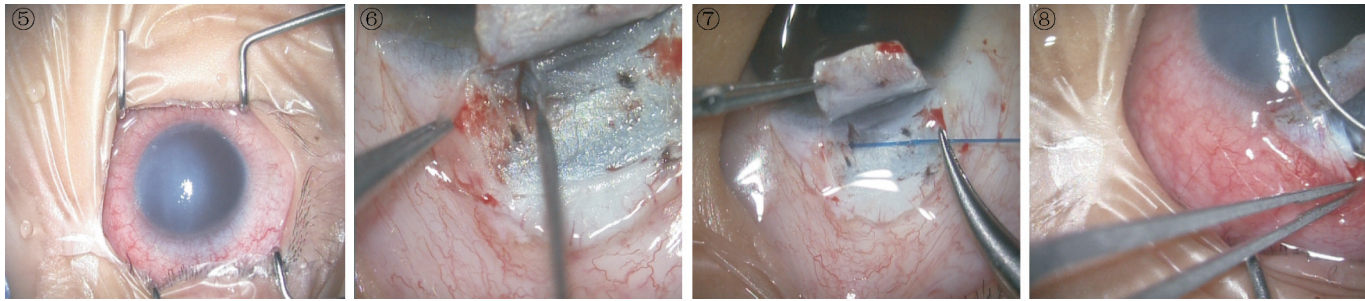


图5 开睑器开睑,上直肌缝线固定眼球,暴露手术区。
 图6 辨认 Schlemm 管的位置,切开 Schlemm 管外壁。
 图7 用6-0 尼龙线,从 Schlemm 管断端鼻侧插入到管内1cm 进行探查。
 图8 沿角膜缘平行方向,将小梁切开刀插入 Schlemm 管内,进入3个钟点后,向前房方向并平行虹膜面旋转刀柄。

并观察是否存在水肿,Haab 线和混浊。检查前需要与患儿家长沟通交流,征得同意后给予 50g/L 水合氯醛(1mL/kg)灌肠,在深度睡眠下行上述检查。

1.2.2 手术方法^[11-14] 全身麻醉成功后,常规消毒铺无菌孔巾,开睑器开睑,上直肌缝线固定眼球,暴露手术野。做以上方穹隆部为基底的结膜瓣,暴露巩膜,电凝止血。做约 1/3 巩膜厚度的舌形表层巩膜瓣,5mm×5mm 大小,剖入透明角膜缘内 1.5~2mm。做深层巩膜瓣,在表层巩膜瓣下的巩膜床上做 4mm×4mm 大小的舌形深层巩膜瓣切口,小心向前剖切至角膜透明缘前 1.5~2.0mm 处,深度以仅存 Schlemm 管内侧壁和后弹力层为宜。自角膜缘部剪除深层巩膜瓣,前房穿刺放出适量房水。辨认 Schlemm 管的位置,切开 Schlemm 管外壁(顶盖)后可见房水缓慢渗漏,以显微镊撕除 Schlemm 管内侧壁后可见房水渗漏明显增多。自 Schlemm 管颞侧断端注入高黏弹性透明质酸钠适量,扩张 Schlemm 管 5 次,并置于巩膜床表面适量。用 6-0 尼龙线,从 Schlemm 管断端鼻侧插入到管内 1cm 进行探查,拔出尼龙线后,沿角膜缘平行方向,将小梁切开刀插入 Schlemm 管内,进入 3 个钟点后,向前房方向并平行虹膜面旋转刀柄,切开小梁网和 Schlemm 管内壁,顺其弧度撤刀。10-0 尼龙线间断缝合巩膜瓣 2 针,8-0 可吸收缝线间断缝合球结膜瓣。术毕予以地塞米松 2.5mg 球结膜下注射。结膜囊内涂妥布霉素地塞米松眼膏,单眼垫遮盖结束手术,见图 5~8。

统计学分析:应用 SPSS 18.0 统计软件进行数据分析。手术前后的眼压、角膜横径及杯/盘比值的比较采用方差分析、配对 *t* 检验,计数资料采用 χ^2 检验。 $P < 0.05$ 为差异有统计学意义。

2 结果

2.1 一般情况 试验组眼压(30.74±4.68mmHg)与对照组(31.96±5.15mmHg)比较,差异无统计学意义($t = 2.099, P > 0.05$);对相应的性别进行统计学分析,差异无统计学意义($\chi^2 = 3.16, P > 0.05$),认为男女无明显差异。

2.2 两组术前后眼压比较 黏弹物质小管扩张术联合 90°小梁切开术组与 180°小梁切开术组术后眼压均较术前有显著降低,差异有统计学意义($P < 0.05$),黏弹物质小管扩张术联合 90°小梁切开术组比 180°小梁切开术组眼压降低更显著,经统计学分析,差异有统计学意义($P < 0.05$)。术后 1wk 时眼压平均值最低,以后逐渐升高,至 3mo 时趋于平稳,见表 1,图 9。

2.3 试验组术前后角膜横径分析 黏弹物质小管扩张术联合 90°小梁切开术组术前、术后 1wk、1、3、6mo 的角膜

表 1 术前术后两组 IOP 值比较 ($\bar{x} \pm s, \text{mmHg}$)

时间	试验组	对照组
术前	30.74±4.68	31.96±5.15
术后 1wk	7.51±3.68	8.47±2.66
术后 1mo	11.79±1.84	13.88±6.32
术后 3mo	13.97±2.76	15.74±3.20
术后 6mo	14.51±0.97	16.51±2.44
<i>F</i>	9.191	67.974
<i>P</i>	0.037	0.013

注:试验组:黏弹物质小管扩张术联合 90°小梁切开术组;对照组:180°小梁切开术组。

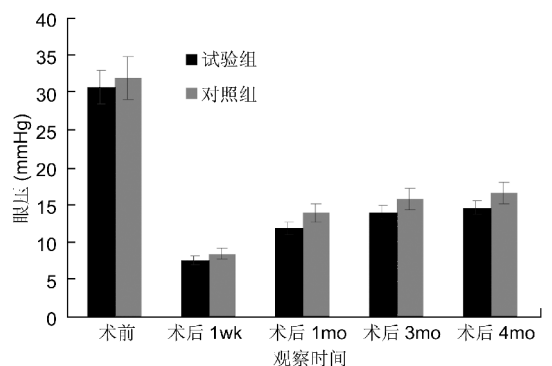


图 9 两组 IOP 值的变化 试验组:黏弹物质小管扩张术联合 90°小梁切开术组;对照组:180°小梁切开术组。

横径分别为 13.03±0.85、13.01±0.83、12.87±1.10、11.22±0.79、11.21±0.81mm,术后 3mo 内的角膜横径比较无显著性统计学差异($P > 0.05$),而随时间推移,术后 3、6mo 角膜横径较术前有显著性统计学差异($t = 2.254, 2.213, P = 0.037, 0.024$)。

2.4 术前术后杯盘比分析 术后 22 眼的杯盘比减小,28 眼的杯盘比不进展。手术成功者其杯/盘比值明显减小(术前 0.72±0.19,术后 0.60±0.24),术前术后比较,差异有统计学意义($t = 8.55, P = 0.007$)。

2.5 术中术后并发症 患者 50 眼中,术中前房出血 11 眼(22%),前房是否出血与术后眼压降低情况无关。余患者术后均未出现无浅前房、低眼压、角膜后弹力膜脱离、脉络膜脱离、玻璃体脱出、虹膜粘连及眼内感染等并发症。

3 讨论

原发性先天性青光眼是指由于胚胎发育异常,房角结构先天变异而致房水排出障碍所引起的青光眼。其眼压

升高的机制是由于房角发育异常所致,但各种学说尚存大量争议^[15]。Barkan 认为是由于前房角覆盖一层无渗透的薄膜,阻碍房水排出造成。Maumenee 则认为,在房角发育的过程中,巩膜突发育不全,睫状肌纵行纤维异常附着于小梁网,当肌肉收缩时,使小梁薄板紧密,小梁间隙封闭, Schlemm 管萎缩,引起房水排出阻力增加,由以上先天性发育异常,导致房水回流障碍,患儿眼压升高,出现先天性青光眼的一系列临床表现^[16-18]。

经典黏小管切开术属于非穿透性小梁手术,其抗青光眼的原理是术中将深层巩膜瓣与外部小梁组织切除,切开 Schlemm 管并去除其内壁,降低了房水流出的阻力。本组病例我们采取改良黏小管切开术,传统的黏小管切开术强调调缝浅层巩膜瓣(5 针),手术后无结膜滤过泡,而我们在该手术中缝合巩膜瓣时仅在顶角间 2 针,手术后出现弥散、隆起的结膜滤过泡,这样就增加了房水的引流途径,具有内外引流的降眼压途径,故降低眼压的效果好^[19-20]。

小梁切开术操作相对简便,它的大部分操作和小梁切除术相似,术中不需要特殊的前房角镜。同时,小梁切开术不受角膜透明度的影响,对有角膜水肿、角膜瘢痕混浊的患者同样适用。然而 90°小梁切开术相对于 180°小梁切开术,大大减少了前方出血、晶状体的损伤、虹膜损伤、前房不形成等并发症的发生^[21-23]。

黏弹物质小管扩张术联合 90°小梁切开术治疗原发性婴幼儿型青光眼,符合其病理特点。黏小管切开及扩张的外引流和小梁切开病理小梁组织的内引流双重作用增加了降眼压强度,这是其他方式不能做到的,同时大大降低了前房出血、虹膜损伤、玻璃体脱出、浅前房、虹膜粘连、眼内感染、滤过口瘢痕形成等并发症发生的可能。

本研究将黏弹物质小管扩张术有效地与 90°小梁切开术联合起来,具有内外引流兼顾,术后降压效果好;与传统小梁切开术相比,术后反应轻,手术并发症少的优点。由于该术式需要较高的手术技巧,手术由具备扎实的显微手术基础,能够熟练掌握小梁切除、小梁切开等抗青光眼手术,熟悉房角解剖,术中能正确辨认 Schlemm 管的同一术者完成,这样减少了由于术者不同而造成的偏倚。

我们的研究在 6mo 的随访期内,黏弹物质小管扩张术联合 90°小梁切开术组具有术后眼压控制良好、平稳,并发症发生率低的特点。术后 1wk 时的眼压平均值最低,我们考虑是由于这时滤过道瘢痕化、纤维化尚未开始。以往的先天性青光眼各种术式失败的主要原因是滤过道瘢痕化、纤维化。从术后 3mo 起,眼压开始处于较低水平的稳定状态(与术前相比 $P < 0.05$)。我们的研究中黏弹物质小管扩张术联合 90°小梁切开术组手术成功率高不仅归因于增加了房水引流的途径,而且黏弹剂的抗滤过泡纤维化、瘢痕化也在其中起到协同作用。研究表明:透明质酸钠具有以下特点:抗原性低,生物相容性好,降解时间长,可清除炎性细胞,减轻炎症反应,来源丰富,保存方便。而黏弹物质小管扩张术联合 90°小梁切开术组使用透明质酸钠能够防止手术区的血管再生,抑制术后滤过道的纤维增生和瘢痕形成,保持滤过道的通畅,以提高手术成功率。按手术成功标准,除眼压外,杯盘比、角膜横径亦是重

要的指标之一,本研究手术成功者角膜横径及杯盘比数值术前比术后减小,因为眼压的良好控制,角膜扩张程度也随之缓解,3mo 内解剖结构变化不明显,而随时间推移角膜横径及杯盘比数值较术前有显著性统计学差异 ($P < 0.05$);部分杯盘比术前术后差异无显著意义,考虑与视神经损害不可逆直接相关。术后 6mo 的随访期内,并未出现低眼压、前房不形成以及脉络膜脱离等术后早期即出现的并发症。传统的 180°小梁切开术在行两次 90°小梁切开时前房出血较单纯 90°小梁切开明显,前房消失的可能性大,术后前房反应重。黏弹物质小管扩张术联合 90°小梁切开术作为一种新的抗先天性青光眼的手术方式,与传统的 180°小梁切开术相比,黏弹物质小管扩张术联合 90°小梁切开术在治疗原发性先天性青光眼方面,无论是近期降眼压,还是长期成功率,都有较好的效果,而在手术安全性和术后并发症方面有着明显的优势,可认为是治疗先天性青光眼理想术式之一,但改良黏小管切开术还需要前瞻性随机对照临床研究评价其远期的临床疗效。

黏弹物质小管扩张术联合 90°小梁切开术作为一种新的治疗原发性婴幼儿型青光眼的手术方式,与传统的小梁切开术相比,在降低眼压、手术安全性和减少术后并发症方面都有着明显的优势。因此,可认为该术式是治疗原发性婴幼儿型青光眼的理想术式之一。

原发性婴幼儿型青光眼的病因及发病机制较为复杂。目前认为手术治疗至关重要,而其中房角切开术或小梁切开术是当前的主流术式,而有关黏弹物质小管扩张术联合 90°小梁切开术用于原发性婴幼儿型青光眼的研究迄今文献报道极少报道,且为病例数所限,均未做统计学分析,本研究是国内首次将其进行规范的统计学处理。另外,因为该术式更能增加房水流出的自然通道,为原发性婴幼儿型青光眼患儿有效地降低眼压,控制或缩小角膜横径及杯/盘比及眼轴长度,减轻术后并发症,降低原发性婴幼儿型青光眼的致盲率,提高患儿的生存质量提供新的治疗方案,这使得本次研究更有新意。

参考文献

- 1 Campos- Mollo E, Moral- Cazalla R, Belmonte- Martínez J. Combined trabeculotomy- trabeculectomy as the initial surgical procedure of primary developmental glaucoma. *Arch Soc Esp Oftalmol* 2008;83(3):479-485
- 2 Li X, Liu HN, Gao DW. Clinical effect of non- penetrating trabecular surgery with human umbilical vein implant and mitomycin C for treatment of primary open angle glaucoma. *Guoji Yanke Zazhi* 2010;10(10):1895-1896
- 3 Saltzman RM, Reinecke S, Lin X, et al. Long- term outcomes of apseudo 360- degree trabeculotomy ab externo technique for congenital glaucoma at children's medical center. *Clin Ophthalmol* 2012;6(5):689-698
- 4 Essuman VA, Braimah IZ, Ndanu TA, et al. Combined trabeculotomy and trabeculectomy: outcome for primary congenital glaucoma in a West African population. *Eye (Lond)* 2011;25(2):77-83
- 5 Mandal AK, Gothwal VK, Bagga H, et al. Outcome of surgery on infants younger than 1 month with congenital glaucoma. *Ophthalmology* 2003;110(4):1909-1915
- 6 McLoone E, O'Keefe M, Donoghue V, et al. RetCm miage analysis of optic disc morphology in premature infants and its relation to ischae

- micbrain in jury. *Br J Ophthalmol* 2006;90(4):465-471
- 7 Lorenz B, Spasovska K, Elflein H, *et al*. Wide-field digital imaging based telemedicine for screening for acute retinopathy of prematurity (ROP). Six-year results of a multicentre field study. *Graefes Arch Clin Exp Ophthalmol* 2009;247(9):1251-1262
- 8 Mermound A, Schnyder CC, Sickenberg M, *et al*. Comparison of deep sclerectomy with collage and trabeculectomy in open-angle glaucoma. *J Cataract Refract Surg* 1999;25(3):323-331
- 9 叶天才,张秀兰,余敏斌,等.非穿透小梁手术联合透明质酸植入物治疗开角型青光眼.中华眼科杂志 2001;37(4):273-277
- 10 Dahan E, Drusedau MUH. Nonpenetrating filtration surgery for glaucoma; control by surgery only. *J Cataract Refract Surg* 2000;26(3):695-701
- 11 Demailly P, Lavat P, Kretz G, *et al*. Non - penetrating deep sclerectomy with or without collagen device in primary open angle glaucoma; Medium-term retrospective study. *Int Ophthalmol* 1997;20(5):131-140
- 12 方爱武,瞿佳,王勤美,等.非穿透性小梁切除术治疗青光眼临床观察.中国实用眼科杂志 2002;20(2):126-128
- 13 Foster PJ, Johnson GJ. Glaucoma in China; how big is the problem? *Br J Ophthalmol* 2001; 85(11):1277-1282
- 14 Barkan O. Surgery of congenital glaucoma; review of 196 eyes operated by goniotomy. *Am J Ophthalmol* 1953;36(4):1523-1534
- 15 Sarkisian SR Jr. An illuminated microcatheter for 360 - degree trabeculotomy corrected in congenital glaucoma; a retrospective case series. *J AAPOS* 2010;14(7):412-416
- 16 乔智,李维宁,李淑卿,等. 外路小梁切开术治疗先天性青光眼的远期效果.中华眼科杂志 1999;35(6):369-370
- 17 王晋瑛,郭文毅,孙兴怀. 外路小梁切开术和小梁切除术治疗原发性婴幼儿型青光眼的疗效比较.中华眼科杂志 1999;35(11):119-121
- 18 Meyer G, Schwenn O, Pfeiffer N, *et al*. Trabeculotomy in congenital glaucoma Graefe's. *Arch Clin Exp Ophthalmol* 2000;238(2):207-213
- 19 Mendicino ME, Lynch MG, Drack A, *et al*. Long term surgical and visual outcomes in primary congenital glaucoma; 360 trabeculotomy versus goniotomy. *J AAPOS* 2000;4(8):205-210
- 20 Elaine CDS, Adriana B, Paulo HAM, *et al*. Visual field defects in children with congenital glaucoma. *J Pediatr Ophthalmol Strabismus* 2000;37(7):266-272
- 21 Dietlein TS, Jacobi PC, Krieglstein GK. Prognosis of primary ab externo surgery for primary congenital glaucoma. *Br J Ophthalmol* 1999; 83(3):317-322
- 22 Wu SC, Huang SC, Kuo CL, *et al*. Reversal of optic disc cupping after trabeculotomy in primary congenital glaucoma. *Can J Ophthalmol* 2002; 37(9):337-341
- 23 Robin AL, Quigly HA. An analysis of visual acuity, visual field and disk cupping in childhood glaucoma. *Am J Ophthalmol* 1979;88(12):847-858