

# CAD/CAM 技术在眼眶重建中的应用研究

彭昌福, 李 婵

基金项目: 湖南省科学技术厅科技计划资助项目 (No. 2014SK3136)  
作者单位: (410005) 中国湖南省长沙市, 湖南省人民医院 湖南师范大学第一附属医院眼科  
作者简介: 彭昌福, 硕士研究生, 副主任医师, 硕士研究生导师, 研究方向: 眼整形、眼眶病。  
通讯作者: 彭昌福. oculistpeng@yahoo.com  
收稿日期: 2016-01-24 修回日期: 2016-04-13

## Clinical observation on application of CAD/CAM technique in orbital reconstruction

Chang-Fu Peng, Chan Li

**Foundation item:** Science and Technology Supporting Plan of Hunan Provincial Science and Technology Department (No. 2014SK3136)  
Department of Ophthalmology, Hunan Provincial People's Hospital, the First Affiliated Hospital of Hunan Normal University, Changsha 410005, Hunan Province, China  
**Correspondence to:** Chang - Fu Peng. Department of Ophthalmology, Hunan Provincial People's Hospital, the First Affiliated Hospital of Hunan Normal University, Changsha 410005, Hunan Province, China. oculistpeng@yahoo.com  
Received: 2016-01-24 Accepted: 2016-04-13

### Abstract

• **AIM:** To evaluate the clinical application of CAD/CAM ( computer - aided design/computer - aided manufacturing) technique in orbital reconstruction.  
• **METHODS:** Thirty - three patients ( 33 eyes ) were included who were admitted and accepted orbital reconstruction in operation in our hospital from June 2011 and October 2015. The three - dimensional ( 3D ) model was made by CAD/CAM technology, according to the orbital three-dimensional CT examination for each patient preoperatively, and the repairing materials were shaped under 3D entity model in operation. The patients were followed up for 3 - 12mo, and the orbital shape, enophthalmos, diplopia and eye movement were observed.  
• **RESULTS:** Among the 33 cases ( 33 eyes ), except that 1 case required to remove the implants postoperative because of overcorrection, the patients were satisfied with the orbital shape. Enophthalmos were corrected. The effective rate was 97%. Among 19 cases ( 19 eyes ) with diplopia and eye movement disorders, symptoms in 16 cases ( 16 eyes ) were disappeared or improved, the efficiency rate was 84%. There were no operative complications.  
• **CONCLUSION:** The CAD/CAM technique is effective and

practical in the reconstruction of orbital deformity with shorter operation time, higher efficacy, better outcomes and lower risk, and it is worth to be popularized in clinical application. But the fabrication of 3D model costs certain money which may bring economic pressures to poor patients.

• **KEYWORDS:** computer - aided design/computer - aided manufacturing; orbital reconstruction; head model

**Citation:** Peng CF, Li C. Clinical observation on application of CAD/CAM technique in orbital reconstruction. *Guoji Yanke Zazhi (Int Eye Sci)* 2016;16(5):993-995

### 摘要

**目的:** 研究 CAD/CAM 技术在眼眶整复中的应用及临床疗效评价。

**方法:** 选取 2011-06/2015-10 在我院住院并行眼眶整复的患者 33 例 33 眼, 术前常规行眼眶三维 CT 检查, 根据患者 CT 三维数字信息, 通过 CAD/CAM 技术制作三维实体头模, 术中利用三维实体头模将修复材料塑形, 修复眼眶畸形。术后随访 3 ~ 12mo, 观察疗效。

**结果:** 通过利用 CAD/CAM 技术修复眼眶畸形患者 33 例 33 眼的临床观察, 除 1 眼术后过矫患者要求取出植入物, 其余患者术后眼眶形态良好, 眶区畸形及凹陷得到矫正, 有效率 97%, 19 眼术前伴复视及眼球运动障碍的患者 16 眼术后症状消失或改善, 有效率 84%, 所有患者无手术并发症产生, 手术效果满意。

**结论:** 在眼眶畸形整复中, CAD/CAM 技术能够缩短手术时间、提高手术效率、改善手术预后、降低手术风险。但是, 实体头模的制作需要一定的费用, 对于相对贫困的患者会产生一定的经济压力。

**关键词:** CAD/CAM; 眼眶重建; 头模

DOI: 10.3980/j.issn.1672-5123.2016.5.55

**引用:** 彭昌福, 李婵. CAD/CAM 技术在眼眶重建中的应用研究. 国际眼科杂志 2016;16(5):993-995

### 0 引言

眼眶畸形是指由于各种原因导致的骨性眼眶的大小或形态的异常, 最常见的原因包括外伤、肿瘤、先天畸形、后天发育及放疗等因素。眼眶畸形不仅直接导致面部的畸形, 影响外观, 还可能导致相关的功能障碍, 如视力下降、复视、流泪、局部感觉障碍等。由于眶内及眼眶周围结构复杂, 准确精细的眼眶畸形的修复重建会极大改善手术的预后。

CAD/CAM ( computer - aided design/computer - aided manufacturing) 是指计算机辅助设计/计算机辅助制造<sup>[1]</sup>, 它产生于 1950 年代后期发达国家的航空和军事工业中,

随着计算机软硬件技术和计算机图形学技术的发展而迅速成长起来。CAD/CAM 技术在眼眶骨折和眼眶畸形中的应用是指利用计算机将眼眶 CT 三维数字信息通过模具制造加工转化为三维实体模型,从而个体化真实再现眼眶周围骨质的情况,再利用个体化的三维实体模型将填充材料塑形,形成高度吻合的眼眶修复体,达到最大程度的解剖复位和改善外观及生理功能的目的,从而最大程度恢复患者的眼眶形态,改善生理功能<sup>[2]</sup>。我院于 2011 年开始,将 CAD/CAM 技术用于眼眶重建,共实施手术 33 例 33 眼,报告如下。

### 1 对象和方法

**1.1 对象** 选取 2011-06/2015-10 在我院眼科住院并利用 CAD/CAM 技术实施眼眶重建手术的患者 33 例 33 眼,其中男 29 例 29 眼,女 4 例 4 眼,年龄 6~67(平均 38.8)岁。眼眶畸形的原因:外伤导致的眼眶骨折 25 例 25 眼,19 例 19 眼伴有复视或眼球运动障碍;视网膜母细胞瘤眼球摘除手术后眼眶发育畸形 3 例 3 眼;神经纤维瘤病 2 例 2 眼;骨纤维异常增殖症 1 例 1 眼;半侧颜面萎缩 1 例 1 眼;放疗后眼眶发育畸形 1 例 1 眼。对有视功能存在的患者术前详细检查裸眼视力、矫正视力、裂隙灯检查及眼底检查,眼球突出度检查,同视机检查。所有患者术前行眼眶螺旋 CT 薄层扫描及三维影像重建。

### 1.2 方法

**1.2.1 手术材料及设备** 三维实体头模、钛钉、钛板和钛网(STRYKER,规格为 1.7mm),MEDPOR 材料,PHILIPS 256 排螺旋 CT,HEINE 手术放大镜,STROZ 鼻内窥镜系统,NOUVAG 微动力系统。

**1.2.2 手术方法** 所有患者术前常规行眼眶螺旋 CT 薄层扫描和三维影像重建,将扫描的数字信息以 DICOM 格式保存并刻盘,根据眼眶重建数字信息,利用 CAD 技术及镜面反转技术建模,再利用 CAM 技术铸造实体模型。术前将实体模型消毒备用。

根据患者具体情况选择适当的手术切口:眼眶发育畸形、眶下壁骨折及合并内侧壁骨折者可采用眼袋手术切口,距下睑缘 2mm 切开皮肤、眼轮匝肌,暴露睑板,在睑板前将眼轮匝肌与眶隔分离,向下分离至眶下缘下 5~6mm,暴露骨膜,眶缘下 2mm 横行切开骨膜,沿骨膜下分离,暴露眶底,同时将嵌顿组织分离、回纳入眶内,注意保护眶下神经血管束。处理眶内侧壁骨折时注意勿伤及下斜肌及泪囊;单纯外侧壁骨折可采取眉弓下缘切口;合并有颧弓骨折时可采用眉弓下弧形切口并沿外眦侧水平延长,同时暴露并固定颧弓,注意勿伤及面神经;单纯眶内侧壁骨折可采用泪阜结膜切口或鼻内镜下经筛窦入路。剥离范围注意勿超过筛后动脉。充分暴露骨折范围或畸形缺损区域,彻底止血后,选择适当大小的填充材料,利用术前消毒备用的实体头模(图 1)将植入材料塑形后植入相应区域并固定(钛钉或耳脑胶)。术中采用良好的辅助照明(手术放大头灯或内窥镜)。术后行三维 CT 复查,观察眼眶重建形态及对位、对线情况(图 2,3)。术后定期随访 3~12mo,观察视力、眼位、眼球运动情况以判定手术效果。

**疗效判定标准:**治愈:眼眶形态良好,眶区饱满,眼球运动正常,复视消失;改善:眶区凹陷、眼球运动改善,复视减轻;无效:双侧眼球凹陷>2mm 眼球运动、复视无改善。

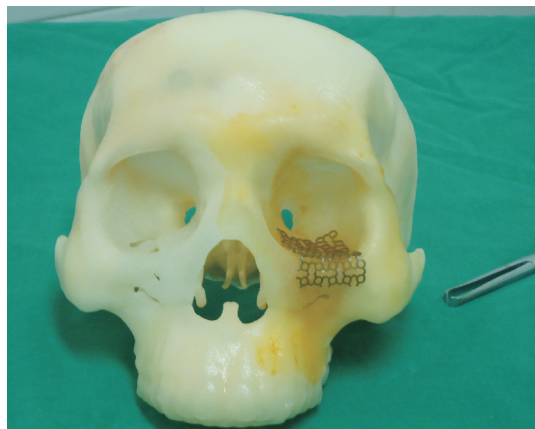

图 1 实体头模。

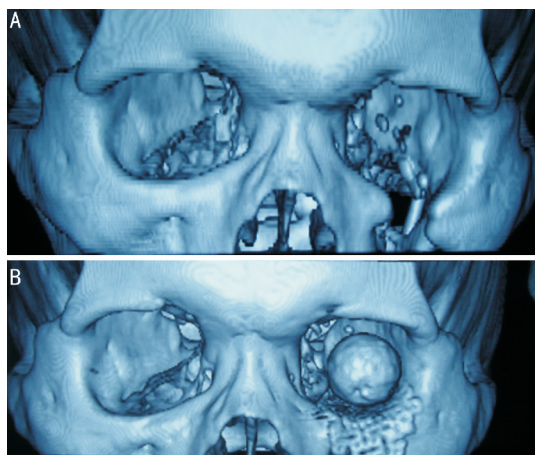


图 2 患者 1 三维 CT A:术前;术后。

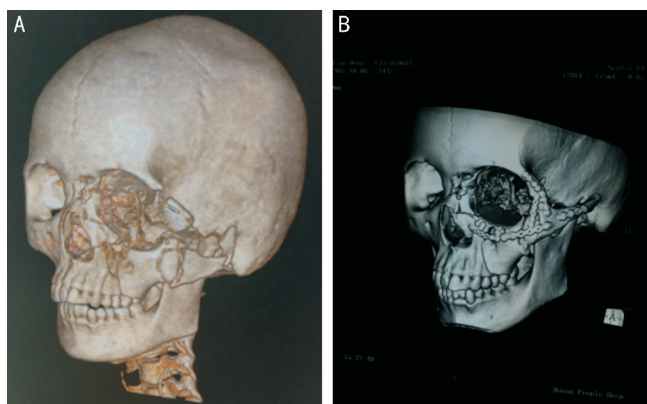


图 3 患者 2 三维 CT A:术前;B:术后。

## 2 结果

通过术后眼眶三维 CT 复查,患者术后眼眶形态良好,符合解剖复位。通过术后 3~12mo 的观察随访,无植入物排斥、感染、暴露、移位等不良反应发生。所有患者,除 1 例术后过矫要求取出植入物,其余患者术后眼眶形态良好,眶区畸形及凹陷得到矫正,有效率 97%。19 眼术前伴复视或眼球运动障碍的患者 16 眼术后症状消失或改善,2 眼无明显改善,1 眼过矫患者要求取出植入物,有效率 84%。

## 3 讨论

颅颌面外伤、眼部恶性肿瘤摘除术后、先天性畸形等均可造成眶缘及眶周骨折、缺损、发育障碍或畸形,伴有眼球内陷或复视、眼球运动障碍,严重影响视功能及颅面外形,给患者的学习、工作和生活带来极大的痛苦和困难。



眼眶重建手术是对眼眶外伤、骨折、恶性肿瘤摘除术后、眼眶发育障碍等所致眼眶畸形以及先天性眼眶畸形进行眼眶修复重建手术,恢复眼眶的正常结构和颅面外形,改善和恢复部分患者的视功能。

术前眼眶三维 CT(水平+冠状+矢状+三维重建)是一项很重要的检查,水平扫描可很清晰地显示眶内、外侧壁,冠状扫描有助于眶底和眶顶骨折的诊断,矢状和斜面矢状扫描是有用的补充;三维重建能够立体显示眼眶的解剖结构,直观立体显示骨折和畸形缺损的形状和大小,并测定眶容积的变化,既能定性又能定量诊断分析,为眶内植入物的数量和体积提供重要的依据。

利用 CAD/CAM 技术实施眼眶重建是根据患者术前三维眼眶 CT 数字信息制作实体头模。利用实体头模,不但能够让手术医生对患者眼眶畸形情况进行直观而准确的观察,同时能够为手术医生提供骨块移动的具体方向和量,从而很好地达到解剖复位的效果。同时,根据缺损的范围,利用实体头模塑形填充材料,可以避免直接在患者眶内塑形而需反复多次进出眶内的情形,也减少了填充材料在空气中的暴露时间,不但缩短了手术时间、提高了手术效率,也降低了术后感染的可能性。

临床上眼眶重建涉及的材料众多,包括自体材料<sup>[3]</sup>和异体材料。填充材料的选择要根据患者受伤的严重程度、眶周受损情况、患者经济能力结合医院实际来综合考虑。本组资料主要涉及 Medpor<sup>[4]</sup>和钛金属<sup>[5]</sup>两种异体材料。Medpor 用线形高密度聚乙烯制成,平均孔径 100 $\mu\text{m}$  以上,孔隙率 50%,血管组织能长入,易于弯曲塑形,不易造成感染,不吸收,无毒性,且易于用钛板、钛钉固定,甚至是直接缝合,是一种较好的修复材料,但价格较高是其主要缺点;钛金属性能稳定,可以塑性,但价格昂贵。异体材料的植入理论上均有排斥、移位、感染、暴露等并发症的可能性,本组资料均不同程度使用异体植入材料,部分病例甚至同时植入了义眼座<sup>[6]</sup>、Medpor、钛钉、钛板、钛网,但通过严密的消毒和正确细致的手术操作,利用 CAD/CAM 技术,缩短了手术时间,术中术后均无并发症产生。

眼眶手术操作空间狭小,血管、神经众多,结构精细,手术风险大,尤其是对于视功能依然存在及陈旧性眼眶骨折的患者<sup>[7]</sup>,因此要求术者有熟练的手术操作技能和解剖知识。同时,良好的手术照明(如手术放大头灯、内窥镜)也非常重要。CAD/CAM 技术运用于眼眶重建,能够缩短手术时间、提高手术效率、改善手术预后、降低手术风险。但是,实体头模的制作需要一定的费用,对于相对贫困的患者会产生一定的经济压力。

随着科技的发展,眼眶外科的技术和手段也再日益更新。3D 打印技术的快速发展,预成型材料在眼眶重建中也逐渐得到应用,这对术前眼眶畸形缺损的形态、范围、容积计算提出了更高要求<sup>[8]</sup>;计算机导航技术的应用<sup>[9]</sup>更加提升了眼眶手术的精度,使很多手术的禁区成为可能。随着这些技术的推广,眼眶手术将变得更加精确、高效。

#### 参考文献

- 1 陈晖,李名尧,吴华春. 模具 CAD/CAE/CAM 技术的发展及软件应用. 机械设计与制造 2011;6:238-240
- 2 Fan XQ, Zhou HF, Lin M, *et al.* Late reconstruction of the complex orbital fractures with computer - aided design and computer - aided manufacturing technique. *J Craniofacial Surg* 2007;18(3):665-673
- 3 彭昌福,颜美荣,张云,等. 带蒂颞浅筋膜瓣联合自体肋骨移植矫正眼眶畸. 临床眼科杂志 2004;12(2):140-141
- 4 李琳玲,姜发纲,周霞,等. Medpor 在眼眶爆裂性骨折整复中的应用. 国际眼科杂志 2008;8(2):412-413
- 5 陈明,柴广睿,王梦,等. AO 三维预成型钛网治疗眼眶骨折的临床研究. 国际眼科杂志 2015;15(1):112-116
- 6 彭昌福,段国平,李俊杰. 眼眶畸形整复联合义眼座 II 期植入的临床研究. 临床眼科杂志 2012;20(5):444-446
- 7 Nir S, Michsel G, Benjamin M, *et al.* Orbital fractures complicated by late enophthalmos; higher prevalence in patients with multiple trauma. *Ophthal Plast Reconstr Surg* 2007;23(2):115-118
- 8 Sukhun A, Kontio R, Lindqvist C, *et al.* Use of a prefabricated titanium plate for accurate reconstruction of secondary orbital blow-out fracture. *Plast Reconstr Surg* 2006;117(5):1648-1651
- 9 李寅炜,范先群. 导航手术系统在眼眶外科中的应用. 中华眼科杂志 2011;47(8):759-761