

玻璃体腔内注射康柏西普治疗视网膜静脉阻塞继发黄斑水肿

秦书艳, 沈磊, 力强

作者单位: (223800) 中国江苏省宿迁市, 南京鼓楼医院集团宿迁市人民医院眼科

作者简介: 秦书艳, 硕士研究生, 副主任医师, 研究方向: 白内障、视网膜病。

通讯作者: 秦书艳. 13204846@qq.com

收稿日期: 2016-05-30 修回日期: 2016-11-08

Clinical observation of intravitreal injection of Conbercept for the treatment of macular edema secondary to retinal vein occlusion

Shu-Yan Qin, Lei Shen, Qiang Li

Department of Ophthalmology, Suqian People's Hospital, Suqian 223800, Jiangsu Province, China

Correspondence to: Shu-Yan Qin. Department of Ophthalmology, Suqian People's Hospital, Suqian 223800, Jiangsu Province, China. 13204846@qq.com

Received: 2016-05-30 Accepted: 2016-11-08

Abstract

• AIM: To investigate the clinical effect and safety of intravitreal injection of Conbercept for the treatment of macular edema secondary to retinal vein obstruction.

• METHODS: A total of 22 patients with macular edema secondary to retinal vein occlusion were treated in our hospital during January 2016 to March 2016. A total of 22 patients were given three intravitreal injections of Conbercept 0.05mL (0.5mg). Before and after treatment, best-corrected visual acuity, fundus photography, fundus fluorescein angiography (FFA), optical coherence tomography (OCT) were examined.

• RESULTS: A total of 22 patients were treated with intravitreal injection of Conbercept had different degrees of increase in the mean visual acuity at 1wk, 1, 2 and 3mo. The difference is statistically significant ($P < 0.05$). OCT images show that the thickness of the central retinal thickness of the macula becomes thinner, and the difference is statistically significant ($P < 0.05$). The FFA at 3mo showed a significant reduction in retinal leakage, obvious absorption of retinal hemorrhage.

• CONCLUSION: Intravitreal injection of anti-VEGF drugs Conbercept is an effective way to treat macular edema secondary to retinal vein occlusion, it is worth to promote, but the long-term efficacy and drug injection frequency still need to study further.

• KEYWORDS: Conbercept; macular edema; retinal vein occlusion

Citation: Qin SY, Shen L, Li Q. Clinical observation of intravitreal injection of Conbercept for the treatment of macular edema secondary to retinal vein occlusion. *Guoji Yanke Zazhi (Int Eye Sci)* 2016;16(12):2329-2331

摘要

目的: 观察玻璃体腔内注射康柏西普治疗视网膜静脉阻塞 (retinal vein occlusion, RVO) 继发黄斑水肿的临床效果及安全性。

方法: 回顾性观察我院 2016-01/03 间收治的 RVO 继发黄斑水肿的患者 22 例 22 眼, 3mo 内给予 3 次玻璃体腔内注射康柏西普 0.05mL (0.5mg), 比较治疗前后患者的视力变化情况, 光学相干断层扫描 (OCT) 检查, 眼底荧光造影 (FFA) 及眼底出血吸收情况。

结果: 所选患者玻璃体内注射康柏西普在 1wk, 1, 2, 3mo 后平均视力均有不同程度的提高, 差异有统计学意义 ($P < 0.05$)。OCT 图像显示黄斑中心凹视网膜厚度明显变薄, 与治疗前相比差异具有统计学意义 ($P < 0.05$)。治疗后 3mo 检查 FFA 显示视网膜渗漏明显减轻, 眼底出血明显吸收。

结论: 玻璃体腔内注射抗 VEGF 药物康柏西普治疗 RVO 继发的黄斑水肿疗效肯定, 但远期疗效及注射药物的频率尚需进一步观察与探讨。

关键词: 视网膜静脉阻塞; 黄斑水肿; 康柏西普

DOI:10.3980/j.issn.1672-5123.2016.12.43

引用: 秦书艳, 沈磊, 力强. 玻璃体腔内注射康柏西普治疗视网膜静脉阻塞继发黄斑水肿. *国际眼科杂志* 2016;16(12):2329-2331

0 引言

视网膜静脉阻塞 (retinal vein occlusion, RVO) 的发病机制尚不完全明确, 多数学者认为是由于动脉供血不足, 静脉壁受损以及异常的血流所致。RVO 最常见的类型视网膜分支静脉阻塞 (BRVO), 其发病率 0.6% ~ 1.1%, 其次是视网膜中央静脉阻塞 (CRVO), 其发病率 0.1% ~ 0.4%^[1]。黄斑水肿是其最常见的并发症, 也是造成视力损害的最重要原因。数个多中心的研究结果表明, 抗 VEGF 治疗可显著减少视网膜层间积液, 有利于出血吸收和黄斑水肿的消退^[2-3]。本文采用玻璃体腔内注射抗 VEGF 药物康柏西普治疗 RVO 继发黄斑水肿并对其疗效进行观察。

1 对象和方法

1.1 对象 选取 2016-01/03 在我院门诊就诊的 RVO 合并黄斑水肿的患者 22 例 22 眼, 其中男 16 例, 女 6 例, 年龄 36 ~ 68 岁, 所有患者治疗前常规检查最佳矫正视力、眼底检查、光学相干断层扫描 (optical coherence tomography, OCT) 及眼底荧光造影 (fundus fluorescein angiography, FFA)

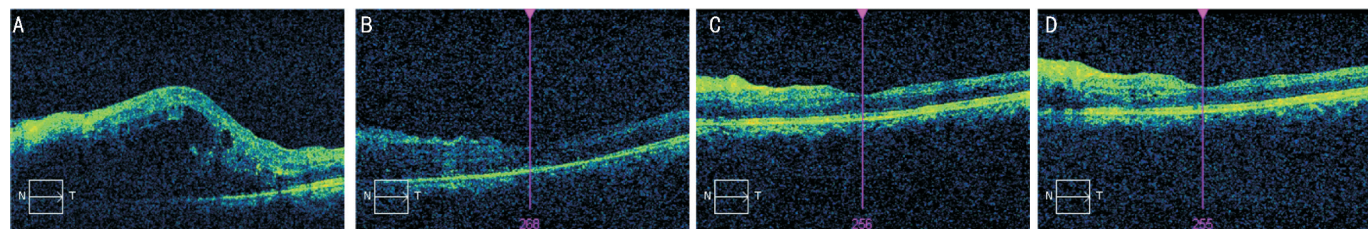


图1 治疗前后黄斑中心凹视网膜厚度的变化 A:治疗前;B:治疗后1wk; C:治疗后1mo;D:治疗后2mo。

确诊 RVO 性黄斑水肿,排除标准:(1)接受过玻璃体腔注射抗 VEGF 药物或曲安奈德者;(2)曾接受视网膜激光光凝治疗;(3)患有糖尿病、高血压、心肺功能不全等全身性疾病者;(4)确诊或怀疑青光眼或无法控制的高眼压者;(5)患有高度近视、葡萄膜炎等可能影响视力的其他眼部疾病者。本研究已经获得我院医学伦理委员会批准,所有患者治疗前均签署知情同意书。

1.2 方法 患者术前连续点 3d 妥布霉素滴眼液,术前 15min 盐酸奥布卡因滴眼液滴眼 3 次,进入手术室按照内眼手术进行消毒铺巾,用 50g/L 聚维酮碘消毒结膜囊,以 1mL 注射器抽取 0.05mL(0.5mg)康柏西普眼用注射液,颞上方距角膜缘 3.5mm 经睫状体平坦部垂直眼球进针,将药物注射于玻璃体腔内,注射后用无菌干棉签按压 30s,术毕用无菌纱布遮盖术眼,1h 后打开纱布观察眼前节情况,测眼压。术后滴妥布霉素滴眼液 4~6 次/d,连续点 5d,1wk 复诊。

根据首次注射后 1mo 的复诊情况决定是否重复治疗。与前次复诊比较,患者自觉视力下降、视物变形或 OCT 检查发现黄斑中心凹视网膜增厚超过 100 μ m 再次玻璃体腔注射康柏西普^[4]。所有患者均注射康柏西普 3 次,其中 2 例在注药后 25d 自觉视力下降明显,OCT 检查提示黄斑区水肿加重,于提前注药,余患者均在注药后 1mo 出现视力下降或黄斑区水肿加重,再次注射康柏西普。术后常规分别随访 1wk,1、2、3mo,进行视力、眼压、眼底、OCT、FFA 等相关检查,根据检查结果对疗效进行评价。

统计学分析:应用 SPSS 20.0 统计软件进行分析,计量资料采用均数 \pm 标准差表示,不同时间点的比较采用重复测量数据的方差分析,治疗前后的数据采用两两比较 *t* 检验。 $P<0.05$ 为差异有统计学意义。

2 结果

2.1 治疗前后视力比较 治疗前平均最佳矫正视力 0.23 \pm 0.22,治疗后 1wk,1、2、3mo 最佳矫正视力分别为 0.33 \pm 0.26、0.38 \pm 0.25、0.47 \pm 0.28 和 0.43 \pm 0.32,与治疗前比较均有不同程度提高,无视力下降者,差异有统计学意义($P<0.05$)。

2.2 治疗前后黄斑中心凹视网膜厚度比较 治疗前黄斑中心凹视网膜厚度平均为 548.72 \pm 13.13 μ m,治疗后 1wk,1、2、3mo 黄斑中心凹厚度分别为 328.32 \pm 40.68、296.43 \pm 62.72、251.69 \pm 5.42、241.42 \pm 8.24 μ m,黄斑水肿在治疗后不同时间段逐渐消退(图 1),与治疗前相比,差异有统计学意义($P<0.05$)。

2.3 治疗前后眼底检查及 FFA 检查 直接眼底镜和眼底照相检查可见视网膜出血范围逐渐变小,FFA 检查视网膜荧光渗漏明显减轻(图 2)。

2.4 并发症 有 1 例患者于术后 30min 出现眼压高于 21mmHg,滴卡替洛尔眼液处理后第 2d 恢复正常。所有患者均无眼内炎、白内障、玻璃体出血、视网膜脱离等并发症出现。

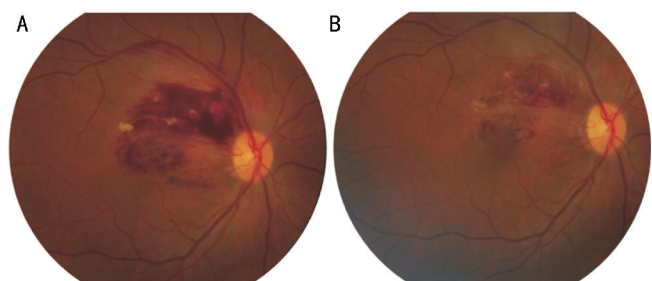


图2 治疗前后视网膜出血范围变化 A:治疗前;B:治疗后1mo。

3 讨论

RVO 是较为常见的视网膜血管病,有病程长、并发症多等特点,且不同的分型患者的预后差异也较大。RVO 的发病机制目前尚不明确,研究发现危险因素包括:全身合并有高血压、糖尿病、心血管疾病、肾病、高脂血症及高龄等;眼部有原发性青光眼或高眼压症。以上危险因素导致动静脉交叉处,动脉挤压管壁薄的静脉,致使静脉管腔狭窄,交叉点处血流变缓、血液容易发生涡流,损伤静脉内皮和内膜基质导致血栓形成,进而发生静脉阻塞。在 RVO 并发症中黄斑水肿是最为常见的一种,也是对视功能危害较为严重的并发症,对中心视力有着严重的影响。目前,治疗黄斑水肿的方法有药物、激光、手术等。但这些方法都不同程度地存在疗效和视力预后不肯定,操作难度和风险较大等问题。

RVO 继发黄斑水肿,是由于毛细血管后小静脉回流受阻,毛细血管内压力增高,内皮细胞受损而发生渗漏^[5],黄斑区视网膜内液体堆积,血-视网膜屏障受损^[6],长期黄斑水肿会导致视力不可逆损伤^[7]。RVO 导致黄斑水肿的发生发展,是多因素参与的病理生理过程^[8-10]。Noma 等^[11]研究发现玻璃体液中血管内皮生长因子(vascular endothelial growth factor, VEGF)的浓度水平与视网膜血管的通透性和 RVO 患者黄斑水肿(macular edema, ME)严重程度密切相关。VEGF 作用于血管内皮细胞,特异性地促使血管内皮细胞有丝分裂及增生,增加血管通透性,促进新生血管的生成^[12]。缺血缺氧可使 VEGF 高表达,VEGF 已被证实 RVO 所致 ME 的发展中起关键调控作用^[13-14]。

康柏西普眼用注射液(cobercept)系一种 VEGF 受体与人免疫球蛋白 Fc 段基因重组的融合蛋白,该药物通过结合血管内皮生长因子 VEGF,竞争性抑制 VEGF 与受体结合并阻止 VEGF 家族受体的激活,从而抑制内皮细胞增殖和血管新生,达到治疗眼部新生血管性疾病的目的^[15]。通过拮抗新生血管的生成、降低血管的通透性、改善视网膜屏障功能,从而达到促进黄斑水肿吸收的效果^[16]。最新的康柏西普 III 期临床试验结果表明,在疗效方面,康

柏西普初始 3mo 给药 1 次/mo, 绝大部分视网膜病变患者的视力得到明显提高^[17-18]。本研究中 22 例 RVO 患者的依从性良好, 均在要求的时间进行了 3 次给药, 视力在注射后 1wk, 均明显见效。1mo 后视力较治疗前明显改善, 平均黄斑区中心凹视网膜厚度在治疗后各时间点较治疗前均好转。2 例患者在 2mo 注药后视力恢复至 1.0, 黄斑区水肿基本消退。3mo 后 FFA 检查显示大部分患者黄斑区渗漏明显减少或消失。

本研究证实玻璃体腔内注射康柏西普治疗 RVO 继发黄斑水肿疗效肯定。我们根据康柏西普 III 期临床试验结果, 选择 22 例患者连续治疗 3 次, 观察患者视力、黄斑中心凹视网膜厚度、FFA 检查、视网膜出血吸收等情况均较治疗前明显改善, 但因本研究病例数尚少, 治疗观察时间有限, 其远期效果及注药频次都需要进行更大样本量和更长的时间进一步深入研究。

参考文献

- 1 Klein R, Klei BE, Moss SE, *et al.* The epidemiology of retinal vein occlusion; the Beaver Dam Eye Study. *Ophthalmol Soc* 2000;98(2):133-143
- 2 Deutsche Ophthalmologische Gesellschaft. Anti-VEGF therapy for neovascular age-related macular degeneration-therapeutic strategies; statement of the German Ophthalmological Society, the German Retina Society and the Professional Association of Ophthalmologists in Germany-November 2014. *Ophthalmologie*2015;112(3):237-245
- 3 Hagstrom SA, Ying GS, Pauer GJ, *et al.* Comparison of Age-Related Macular Degeneration Treatments Trials (CATT) Research Group. VEGFA and VEGFR2 gene polymorphisms and response to anti-vascular endothelial growth factor therapy; comparison of age-related macular degeneration treatments trials (CATT). *JAMA Ophthalmol* 2014;132(5):521-527
- 4 张菁, 蔡小军, 陈晓敏, 等. 玻璃体腔注射康柏西普联合视网膜激光凝治疗视网膜分支静脉阻塞继发黄斑水肿疗效观察. *中华眼底病杂志* 2015;31(1):22-26
- 5 Tranos PG, Wickremasinghe SS, Stangos NT, *et al.* Macular edema. *Ophthalmol* 2004;49(5):470-490
- 6 Stanca HT, Manea G. Physiopathology of macular edema in central vein occlusion. *Ophthalmologie* 2010;107(7):628-635

- 7 Garweg JG, Wenzel A. Diabetic maculopathy and retinopathy. Functional and sociomedical significance. *Ophthalmologie* 2010;107(7):628-635
- 8 Avitabile T, Longo A, Reibaldi A. Intravitreal triamcinolone compared with macular laser grid photocoagulation for the treatment of cystoid macular edema. *Ophthalmology* 2005;140(4):695-702
- 9 Karacorlu M, Karacorlu SA, Ozdemir H, *et al.* Intravitreal triamcinolone acetate for treatment of serous macular detachment in central vein occlusion. *Retina* 2007;27(8):1026-1030
- 10 Gregori NZ, Rosenfeld PJ, Puliafito CA, *et al.* One-year safety and efficacy of intravitreal triamcinolone acetate for the management of macular edema secondary to central vein occlusion. *Retina* 2006;26(8):889-895
- 11 Noma H, Mimura T, Eguchi S. Association of inflammatory factors with macular edema in branch retinal vein occlusion. *Ophthalmology* 2013;131(2):160-165
- 12 Marneros AG, Fan J, Yokoyama Y, *et al.* Vascular endothelial growth factor expression in the retinal pigment epithelium is essential for choroid capillaris development and visual function. *Ophthalmology* 2005;167(6):1451-1459
- 13 Noma H, Funatsu H, Mimura T, *et al.* Role of soluble vascular endothelial growth factor receptor-2 in macular oedema with central retinal vein occlusion. *Ophthalmology* 2011;95(6):788-792
- 14 Noma H, Funatsu H, Mimura T, *et al.* Vascular endothelial growth factor receptor-2 in macular oedema with retinal vein occlusion. *Ophthalmic Res* 2012;48(1):56-58
- 15 王伟, 李寿玲. 年龄相关性黄斑变性的药物治疗进展. *临床眼科杂志* 2014;22(3):279-282
- 16 Zhang Y, Yao Z, Kaila N, *et al.* Pharmacokinetics of ranibizumab after intravitreal administration in patients with retinal vein occlusion or diabetic macular edema. *Ophthalmology* 2014;121(11):2237-2246
- 17 Li X, Xu G, Wang Y, *et al.* Safety and efficacy of conbercept in neovascular age-related macular degeneration; results from a 12 month randomized phase 2 study: AURORA study. *Ophthalmology* 2014;121(9):1740-1747
- 18 Lei B, Xu X, Song Y, *et al.* Conbercept for treatment of wet age-related macular degeneration (AMD). Switzerland: ISOPT symposium Secretariat, Paragon Group 2014:12-15