

# 强脉冲激光治疗睑板腺功能障碍的临床观察

李经纬, 杨燕宁, 黄林英, 柯 兰

作者单位: (430060) 中国湖北省武汉市, 武汉大学人民医院眼科中心

作者简介: 李经纬, 在读硕士研究生, 研究方向: 角膜及眼表疾病。

通讯作者: 杨燕宁, 美国圣第牙哥加州大学 Shiley 眼科中心博士后, 副教授, 硕士研究生导师, 主任医师, 研究方向: 角膜及眼表疾病。ophynn@163.com

收稿日期: 2017-06-20 修回日期: 2017-08-31

## Clinical observation of intense pulsed light therapy for meibomian gland dysfunction

Jing-Wei Li, Yan-Ning Yang, Lin-Ying Huang, Lan Ke

Eye Center, Renmin Hospital of Wuhan University, Wuhan 430060, Hubei Province, China

Correspondence to: Yan-Ning Yang. Eye Center, Renmin Hospital of Wuhan University, Wuhan 430060, Hubei Province, China. ophynn@163.com

Received: 2017-06-20 Accepted: 2017-08-31

### Abstract

• AIM: To investigate the effect of intense pulsed light on the meibomian gland dysfunction (MGD), and to observe whether the intense pulsed light can improve the symptoms and objective indexes of the patients with meibomian gland dysfunction.

• METHODS: A retrospective noncomparative interventional case series was conducted. Totally 21 MGD patients (42 eyes) were selected from November 2016 to February 2017 in Renmin Hospital of Wuhan University, the results of the following tests is recorded: OSDI score, corneal fluorescein staining, tear break-up time, ocular surface analyzer, scanning confocal microscopy, all patients respectively were received intense pulsed light treatment 3 times at 3wk intervals, and followed up after 1mo. Paired sample *t* test was used to analyze the difference in outcome.

• RESULTS: In the 21 cases (42 eyes), the OSDI score decreased, the mean value before treatment was  $30.18 \pm 4.07$ , and the mean value after treatment was  $24.87 \pm 4.32$ . The first tear film break-up time (first, BUT) increased, the mean value before treatment was  $5.37 \pm 0.82s$ , the mean value after treatment was  $7.12 \pm 0.74s$ . The mean value of meibomian gland secretion scores before the treatment was  $1.57 \pm 0.52$ , the mean value after treatment was  $1.22 \pm 0.52$ . The mean value of corneal fluorescence staining before treatment was  $0.82 \pm 0.41$ , and the mean value after treatment was  $0.51 \pm 0.53$ , the difference was

statistically significant ( $t = 11.2, 2.68, 3.31, 2.78, 2.61; P < 0.05$ ).

• CONCLUSION: Intense pulsed light can effectively improve the subjective symptoms of patients with MGD and alleviate the obstruction of meibomian glands. It is an important method for MGD treatment.

• KEYWORDS: meibomian gland dysfunction; dry eye; intense pulsed light; confocal microscopy

Citation: Li JW, Yang YN, Huang LJ, et al. Clinical observation of intense pulsed light therapy for meibomian gland dysfunction. *Guoji Yanke Zazhi (Int Eye Sci)* 2017;17(10):1956-1959

### 摘要

目的: 研究强脉冲激光(intense pulsed light, IPL)对睑板腺功能障碍(meibomian gland dysfunction, MGD)的治疗效果, 观察IPL是否改善MGD患者的症状。

方法: 回顾性非对照病例研究。选取2016-11/2017-02于武汉大学人民医院就诊的MGD患者21例42眼。检查方法: OSDI评分、角膜荧光素染色、泪膜破裂时间、眼表分析仪、共聚焦显微镜观察。所有患者每次IPL治疗间隔3wk, 共行3次IPL治疗, 1mo后门诊随访复查, 采用配对样本*t*检验分析治疗前后结果差异。

结果: 治疗后, 21例42眼患者OSDI评分降低, 治疗前均值为 $30.18 \pm 4.07$ 分, 治疗后均值为 $24.87 \pm 4.32$ 分; 第一次泪膜破裂时间(first BUT)提高, 治疗前均值为 $5.37 \pm 0.82s$ , 治疗后均值为 $7.12 \pm 0.74s$ ; 平均泪膜破裂时间(mean BUT)提高, 治疗前均值为 $7.73 \pm 1.14s$ , 治疗后均值为 $11.37 \pm 2.23s$ ; 睑板腺分泌物评分降低, 治疗前均值为 $1.57 \pm 0.52$ 分, 治疗后均值为 $1.22 \pm 0.52$ 分; 角膜荧光染色评分降低, 治疗前均值为 $0.82 \pm 0.41$ 分, 治疗后均值为 $0.51 \pm 0.53$ 分, 差异均有统计学意义( $t = 11.2, 2.68, 3.31, 2.78, 2.61, P < 0.05$ )。

结论: IPL可以有效改善MGD患者主观症状, 改善睑板腺阻塞, 是MGD治疗的重要手段。

关键词: 睑板腺功能障碍; 干眼; 强脉冲激光; 共聚焦显微镜

DOI: 10.3980/j.issn.1672-5123.2017.10.41

引用: 李经纬, 杨燕宁, 黄林英, 等. 强脉冲激光治疗睑板腺功能障碍的临床观察. 国际眼科杂志 2017;17(10):1956-1959

### 0 引言

干眼已成为严重影响人们生活质量的一类常见眼表疾病, 其发病率在全世界范围内为7%~33%<sup>[1]</sup>, 国内发病率也高达30.05%<sup>[2]</sup>。Schiffman等<sup>[3]</sup>报道干眼患者的生活质量与心绞痛患者类似。蒸发过强性干眼主要由睑板腺功能障碍(meibomian gland dysfunction, MGD)引起,

因为睑板腺提供的泪膜脂质层可以延缓眼表泪液的蒸发<sup>[4]</sup>。强脉冲激光(intense pulsed light, IPL)是眼科治疗干眼的一种新方法,相关文献较少。本文旨在观察 IPL 治疗 MGD 患者症状改变情况,评价 IPL 治疗效果及安全性。

## 1 对象和方法

**1.1 对象** 回顾性非对照病例研究。随机选取 2016-11/2017-02 在武汉大学人民医院眼科中心诊断为 MGD 性干眼患者 26 例 52 眼,5 例患者因门诊失访,最终本研究纳入 21 例 42 眼,其中男 8 例 16 眼,女 13 例 26 眼,男女比例为 1/1.625;年龄 21~73(平均 52.9±15.8)岁。排除标准:睑缘炎、结膜炎、泪道阻塞等眼部急性炎症、干燥综合征、青光眼、外伤手术史患者。本研究经本院伦理委员会审查通过,治疗前已告知患者检查内容及治疗项目,所有患者均知情同意并签署知情同意书。

## 1.2 方法

**1.2.1 检查方法** 所有患者治疗前均行视力、眼压等常规检查。

**1.2.1.1 裂隙灯检查** 裂隙灯下观察睑缘睑板腺分泌物,充血情况,并进行评分。评分标准:0 分:正常睑脂清亮、透明;1 分:睑脂污浊;2 分:睑脂污浊伴随颗粒;3 分:睑脂呈牙膏状。

**1.2.1.2 角膜荧光素染色** 采用荧光素染色法<sup>[5]</sup>观察患者角膜上皮,使用荧光素试纸条,在钴蓝滤光片下观察,染色阳性提示角膜上皮细胞的完整性被破坏。荧光素染色评分采用 12 分法:将角膜分为 4 个象限,每个象限 0~3 分。无染色为 0 分;1~30 个点状着色为 1 分;>30 个点状着色但染色未融合为 2 分;出现角膜点状着色融合、丝状物及溃疡等为 3 分。

**1.2.1.3 共聚焦显微镜检查** 检查前双眼进行表面麻醉(5g/L 盐酸丙美卡因)2 次,同时将有润滑作用的卡波姆眼用凝胶涂于共聚焦镜头表面,安装一次性角膜接触帽;患者下颌分别固定于下颌托上,嘱受检者向上注视,翻开受检眼下睑,充分暴露下睑的睑板腺;推进镜头接触下睑结膜,开始扫描。扫描方向:从睑缘开始向穹隆部睑板腺垂直扫描;扫描顺序:从鼻侧向颞侧依次平行扫描,直至完成整个睑结膜及睑板腺扫描<sup>[6]</sup>。本研究中共 6 例患者行共聚焦显微镜(德国 Heidelberg Engineering 公司)检查。

**1.2.1.4 症状评价** 采用眼表疾病指数(ocular surface disease index, OSDI)<sup>[7]</sup>问卷评分标准评估眼表疾病的严重程度,症状共 12 条:(1)对光敏感;(2)沙砾感;(3)眼痛;(4)视力波动;(5)视力差;(6)阅读;(7)夜间驾驶;(8)操作电脑或银行取款机;(9)看电视;(10)大风天气;(11)低湿度环境;(12)空调房内。每项分数按症状持续时间计算,评价标准:全部时间为 4 分;大部分时间为 3 分;一半时间为 2 分;少部分时间为 1 分;没有为 0 分。OSDI 积分计算公式为:以上总分数×25/答题数,总分为 100 分<sup>[8]</sup>。分数越高表明眼表疾病越严重。

**1.2.2 IPL 治疗** 所有患者均行 3 次 IPL 治疗,每次间隔 3wk。所有强脉冲光均使用 OPT 系统(美国 Lumenis 公司),脉冲波长 590nm,剂量 12J/cm<sup>2</sup>,也可按照患者耐受程度,在 10~14J/cm<sup>2</sup> 范围内调节。治疗开始前患者双眼需要盖上防护眼罩,面部治疗区域涂满凝胶。强脉冲光手柄每侧眼睑照射 10~15 点,来回 2 次,共计 40 个左右照射点。IPL 治疗结束后,使用棉签轻轻挤压患者两侧上下眼

睑睑板腺,排出睑板腺分泌物。嘱患者每日左氧氟沙星滴眼液滴眼 2~3 次,持续 3d。

统计学分析:采用 SPSS 17.0 统计软件进行数据分析。定量数据满足正态分布,采用配对样本 *t* 检验分析治疗前后结果差异,以 *P*<0.05 为差异有统计学意义。

## 2 结果

OSDI 评分:治疗后(24.87±4.32 分)较治疗前(30.18±4.07 分)降低,差异有统计学意义(*t*=11.2, *P*<0.05)。泪河高度:治疗后(0.18±0.03mm)较治疗前(0.16±0.04mm)升高,但差异无统计学意义(*t*=1.89, *P*>0.05)。第一次泪膜破裂时间(first BUT):治疗后(7.12±0.74s)较治疗前(5.37±0.82s)延长,差异有统计学意义(*t*=2.68, *P*<0.05)。平均泪膜破裂时间(mean BUT):治疗后(11.37±2.23s)较治疗前(7.73±1.14s)延长,差异有统计学意义(*t*=3.31, *P*<0.05)。S I t(Schirmer I test):治疗前(7.65±4.11mm/5min)与治疗后(7.81±3.43mm/5min)差异无统计学意义(*t*=1.51, *P*>0.05)。睑板腺分泌物评分:治疗后(1.22±0.52 分)较治疗前(1.57±0.52 分)降低,差异有统计学意义(*t*=2.78, *P*<0.05)。角膜荧光素染色评分:治疗后(0.51±0.53 分)较治疗前(0.82±0.41 分)降低,差异有统计学意义(*t*=2.61, *P*<0.05)。在裂隙灯下可明显看到, IPL 治疗后患者眼睑缘颗粒状睑板腺堵塞物较治疗前减少,睑缘充血减轻(图 1、2)。共聚焦显微镜检查可观察到 IPL 治疗后患者睑板腺腺泡内分泌物阻塞较治疗前明显减少,炎性细胞减少(图 3、4)。

## 3 讨论

目前为止, MGD 的治疗在临床上仍然存在许多问题,传统的人工泪液及热敷、睑板腺按摩等治疗方式患者症状改善时间短,需要长期坚持,导致依从性差。IPL 被广泛应用于美容及治疗血管瘤、面部红斑痤疮<sup>[9]</sup>、毛细血管扩张、色素痣<sup>[10]</sup>等方面。它所发出的脉冲光波长范围极宽(515~1200nm),被皮肤内靶组织吸收后,产生热效应。本研究结果表明 IPL 对 MGD 患者治疗具有有效性, IPL 治疗后患者 OSDI 评分显著降低,泪膜破裂时间延长。OSDI 评分反映了患者主观症状的改善,随访发现绝大多数患者在治疗后第 2d 开始眼干、异物感等症状明显好转。泪膜破裂时间延长说明 IPL 治疗后,睑板腺排出道疏通,泪膜稳定性得到提高。MGD 患者的临床特征表现为泪膜破裂时间减少,本研究结果中平均泪膜破裂时间提高了 3.6s,这种提高在 1mo 左右效果显著,由于 2~3mo 后,患者失访率提高,本研究无法统计不同时间效果变化,国外文献也无随时间变化的泪膜破裂时间统计,但在随访过程中发现部分患者 4mo 后,泪膜破裂时间仍低于治疗前,具体效果持续时间与病情严重程度及治疗次数有关,不同患者症状改善时间变化差异大,也有报道平均泪膜破裂时间由 5.28s 提高到了 14.11s<sup>[11]</sup>。IPL 对于治疗由 MGD 导致的干眼效果显著,而对于泪液缺乏型干眼及黏蛋白缺乏型干眼无效果<sup>[12]</sup>,本研究基于 MGD 患者数量较多, IPL 改善症状原理类似于睑板腺按摩,故未选入泪液缺乏型干眼组。泪河高度及 S I t 试验在治疗前后无统计学意义也提示 IPL 治疗对于泪液缺乏型患者无明显效果,即 IPL 无法促进泪液分泌。由于共聚焦检查费用问题,本研究仅 6 例患者在治疗前后接受共聚焦检查,共聚焦显微镜直观的形态学检测,更方便我们评估治疗前后睑板腺变化,



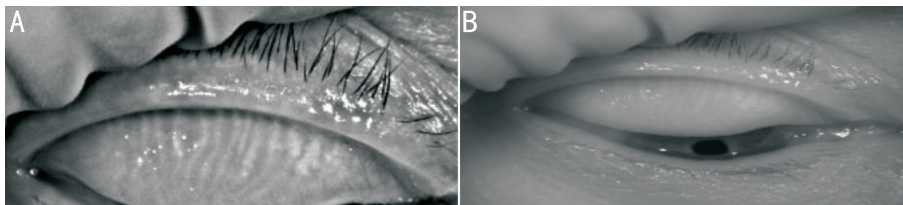


图1 IPL治疗前患眼眼表图像 A:睑板腺红外照相,可见睑板腺扭曲缺失,睑缘充血;B:自然光下眼睑照相,颗粒状分泌物堵塞睑板腺开口。泪河高度仅0.12mm,平均泪膜破裂时间8.93s。

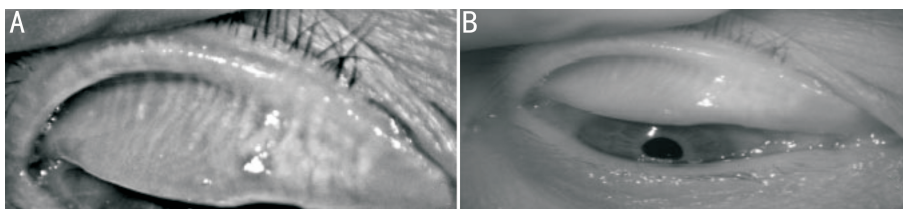


图2 IPL治疗后图1同眼眼表图像 A:睑板腺导管扭曲减少,睑缘充血减轻;B:睑缘明显光滑、干净,颗粒状分泌物减少。泪河高度0.24mm,平均泪膜破裂时间12.43s。

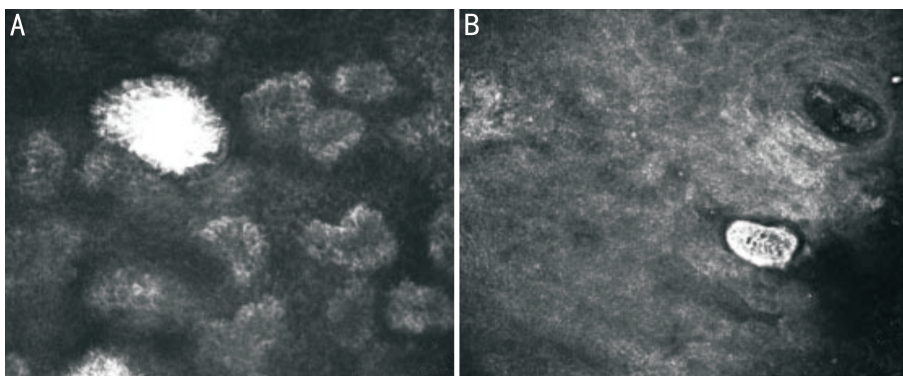


图3 IPL治疗前共聚焦显微镜检查 A:睑板腺泡高信号影,腺泡内大量睑板腺分泌物淤积,腺泡周围混有少量炎性细胞;B:睑板腺开口堵塞,周边炎性细胞可见。

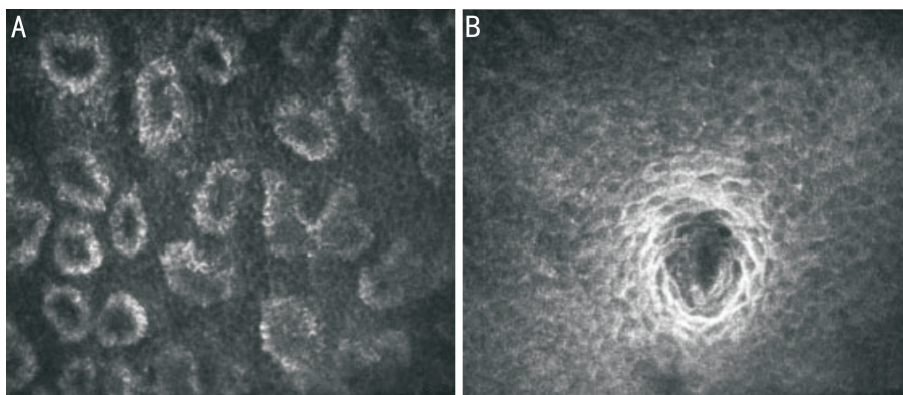


图4 IPL治疗后图3同眼共聚焦显微镜检查 A-B:腺泡内及睑板腺开口淤积睑板腺分泌物明显减少,炎症细胞减少。

但之前国内外文献均未见关于共聚焦检查的报道。通过共聚焦检查,我们发现,治疗后睑板腺阻塞好转,睑板腺开口及腺管内高信号分泌物明显减少,腺泡周围炎性细胞减少,腺泡趋于规则,提示我们共聚焦检查可直观观察睑板腺治疗前后的变化,具有重要的临床意义。本研究共聚焦检查例数相对少,仍需要大量共聚焦检查结果以计算睑板腺腺泡面积改变及炎症细胞数目,我们将在今后的研究中进一步完善。

有关 IPL 的治疗机制包括:(1)通过热传递,软化睑板腺分泌物以利于排出;(2)通过血红蛋白吸收 IPL,形成睑板腺周围毛细血管内血栓,以封闭毛细血管,进而

减少炎症因子产生,此机制与治疗面部红斑狼疮<sup>[13]</sup>机制类似。IPL对睑缘周围细菌群的破坏<sup>[14]</sup>也减轻了炎症反应。最近还有学者提出,IPL对线粒体来源的活性氧化物起修饰作用,而活性氧又与干眼密不可分<sup>[15]</sup>。在本研究中,我们发现大部分患者感觉热效应明显,排出的睑板腺分泌物比做睑板腺按摩量大得多,提示 IPL 可以软化睑板腺分泌物,促进睑板腺分泌物排出,在共聚焦显微镜结果中也发现治疗后炎症细胞减少,但是毛细血管不易观察。Toyos等<sup>[16]</sup>做了长达3a的回顾性研究,68例患者做了7次IPL治疗,没有发现严重不良反应,仅少数病例有面部发红及肿胀。本研究观察的21例患者

中,尚未发现严重不良反应,只是在治疗过程中,多数患者感觉面部灼热,只需要稍降低能量强度即可。国外有报道 IPL 应用于面部治疗时产生了前段葡萄膜炎<sup>[17]</sup>,可能与剂量应用大及眼部防护缺失有关,由于 IPL 应用于眼科才 10a 左右,相关研究才刚刚开始,需要更多资料确认其安全性。目前而言,IPL 治疗的缺点是费用昂贵,相对于人工泪液及睑板腺按摩,强脉冲光花费过高,限制其发展应用。

#### 参考文献

- 1 Gupta PK, Vora GK, Motossian C, et al. Outcomes of intense pulsed light therapy for treatment of evaporative dry eye disease. *Can J Ophthalmol* 2016;51(4):249-253
- 2 田玉景,刘焰,邹海冬,等.上海市江宁街道 20 岁及以上人群干眼的流行病学调查. *中华眼科杂志* 2009;45(6):486-491
- 3 Schiffman RM, Walt JG, Jacobsen G, et al. Utility assessment among patients with dry eye disease. *Ophthalmology* 2003;110(7):1412-1419
- 4 Geerling G, Baudouin C, Aragona P, et al. Emerging strategies for the diagnosis and treatment of meibomian gland dysfunction: Proceedings of the OCEAN group meeting. *Ocul Surf* 2017;15(2):179-192
- 5 谢立信.中华医学会眼科学分会角膜病学组.干眼临床诊疗专家共识(2013 年). *中华眼科杂志* 2013;49(1):73-75
- 6 Ibrahim OM, Matsumoto Y, Dogru M, et al. The efficacy, sensitivity, and specificity of *in vivo* laser confocal microscopy in the diagnosis of meibomian gland dysfunction. *Ophthalmology* 2010;117(4):665-672
- 7 赵慧,刘祖国,杨文照,等.我国干眼问卷的研制及评估. *中华眼科杂志* 2015;51(9):647-654

- 8 Ozcura FS, Aydin MR, Helvaei MR. Ocular surface disease index for the diagnosis of dry eye syndrome. *Ocul Immunol Inflamm* 2007;15(5):389-393
- 9 Gerd Kautz, Ingrid Kautz. Management of rosacea with intense pulsed light (IPL) systems and laser. *Med Laser Appl* 2008;23(1):65-70
- 10 Raulin C, Greve B, Grema H. IPL technology: a review. *Lasers Surg Med* 2003;32(2):78-87
- 11 Craig JP, Chen YH, Turnbull PR. Prospective trial of intense pulsed light for the treatment of meibomian gland dysfunction. *Invest Ophthalmol Vis Sci* 2015;56(3):1965-1970
- 12 Guilloto Caballero S, García Madrona JL, Colmenero Reina E. Effect of pulsed laser light in patients with dry eye syndrome. *Arch Soc Esp Oftalmol* 2017;17(12):11-17
- 13 Farrell HP, Garvey M, Cormican M, et al. Investigation of critical inter-related factors affecting the efficacy of pulsed light for inactivating clinically relevant bacterial pathogens. *J Appl Microbiol* 2010;108(5):1494-1508
- 14 Chung H, Dai T, Sharma S, et al. The nuts and bolts of low-level laser (light) therapy. *Ann Biomed Eng* 2012;40(2):516-533
- 15 Wakamatsu TH, Dogru M, Matsumoto Y, et al. Evaluation of lipid oxidative stress status in Sjögren syndrome patients. *Invest Ophthalmol Vis Sci* 2013;54(11):201-210
- 16 Toyos R, McGill W, Briscoe D. Intense pulsed light treatment for dry eye disease due to meibomian gland dysfunction; a 3-year retrospective study. *Photomed Laser Surg* 2015;33(1):41-46
- 17 Crabb M, Chan WO, Taranath D, et al. Intense pulsed light therapy (IPL) induced iritis following treatment for a medial canthal capillary malformation. *Australas J Dermatol* 2014;55(4):298-291