

眼底激光联合抗 VEGF 药物治疗对糖尿病黄斑水肿患者血清 NOS、VEGF 和 IL-6 的影响

尚利晓, 杨洁琼, 付立红

作者单位: (471000) 中国河南省洛阳市, 河南科技大学第一附属医院眼科

作者简介: 尚利晓, 毕业于遵义医学院, 硕士研究生, 主治医师, 研究方向: 眼底病、眼外伤。

通讯作者: 尚利晓. enpemail1360@163.com

收稿日期: 2017-09-05 修回日期: 2018-03-14

Effects of fundus laser combined with anti-VEGF therapy on serum levels of NOS, VEGF and IL-6 in patients with diabetic macular edema

Li-Xiao Shang, Jie-Qiong Yang, Li-Hong Fu

Department of Ophthalmology, the First Affiliated Hospital of Henan University of Science and Technology, Luoyang 471000, Henan Province, China

Correspondence to: Li-Xiao Shang. Department of Ophthalmology, the First Affiliated Hospital of Henan University of Science and Technology, Luoyang 471000, Henan Province, China. enpemail1360@163.com

Received: 2017-09-08 Accepted: 2018-03-14

Abstract

• AIM: To investigate the effects of fundus laser combined with anti-vascular endothelial growth factor (VEGF) therapy on serum levels of NOS, VEGF and IL-6 in patients with diabetic macular edema.

• METHODS: From May 2015 to May 2016, 106 cases (156 eyes) of patients with diabetic macular edema in hospital were selected as the research object. According to the random number table method, 84 eyes of 56 cases were in observation group, 72 eyes of 50 cases in the control group. The control group was given retinal laser treatment, the observation group was treated by retinal laser combined with anti-VEGF therapy. We compared two groups of clinical efficiency, the best corrected visual acuity, macular thickness, complications and serum NOS, VEGF and IL-6.

• RESULTS: The best corrected visual acuity significantly increased and the macular thickness significantly decreased in the observation group ($P < 0.05$). The improvement of the best corrected visual acuity and macular thickness in the observation group was obviously better than that of the control group ($P < 0.05$). The level of NOS, VEGF and IL-6 was not different between the two groups before treatment ($P > 0.05$). After treatment, the levels of NOS increased significantly and VEGF and IL-6

decreased significantly in the two groups ($P < 0.05$). The improvement of serum NOS, VEGF and IL-6 in the observation group was better than those in the control group ($P < 0.05$). The total effective rate of clinical treatment in the control group (80.6%) was lower than that of the observation group (94.0%, $P < 0.05$). The incidence of complications in the control group (9.7%) and the incidence of complications in the observation group (7.1%) were not significantly different ($P > 0.05$).

• CONCLUSION: This is a safe and effective treatment of fundus laser combined with anti-VEGF drugs in the treatment of diabetic macular edema. It can effectively improve serum NOS, VEGF and IL-6 levels.

• KEYWORDS: laser; vascular endothelial growth factor; retina; diabetes mellitus; macular edema; cells

Citation: Shang LX, Yang JQ, Fu LH. Effects of fundus laser combined with anti-VEGF therapy on serum levels of NOS, VEGF and IL-6 in patients with diabetic macular edema. *Guoji Yanke Zazhi (Int Eye Sci)* 2018;18(4):634-637

摘要

目的: 探讨眼底激光联合抗 VEGF 药物治疗对糖尿病黄斑水肿患者血清 NOS、VEGF 和 IL-6 的影响。

方法: 选取 2015-05/2016-05 我院收治的糖尿病视网膜病变伴黄斑水肿患者 106 例 156 眼为研究对象, 按照随机数表法分为观察组 (56 例 84 眼) 和对照组 (50 例 72 眼)。对照组给予眼底激光治疗, 观察组在对照组的基础上联合抗 VEGF 药物治疗, 比较两组患者临床疗效、最佳矫正视力、黄斑厚度、并发症情况和血清一氧化氮合酶 (NOS)、血管内皮生长因子 (VEGF) 和白介素-6 (IL-6) 的水平。

结果: 与治疗前比较, 观察组最佳矫正视力明显改善, 黄斑厚度明显降低 ($P < 0.05$); 与对照组比较, 观察组最佳矫正视力、黄斑厚度改善情况明显优于对照组 ($P < 0.05$)。治疗前, 两组患者血清 NOS、VEGF 和 IL-6 水平差异均无统计学意义 ($P > 0.05$); 治疗后, 两组患者 NOS 水平均明显上升, VEGF、IL-6 水平均明显下降 ($P < 0.05$); 观察组血清 NOS、VEGF 和 IL-6 改善情况均优于对照组 ($P < 0.05$)。对照组临床治疗总有效率 (80.6%) 低于观察组 (94.0%), 差异有统计学意义 ($P < 0.05$)。对照组并发症发生率 (9.7%) 与观察组 (7.1%) 比较, 差异无统计学意义 ($P > 0.05$)。

结论: 眼底激光联合抗 VEGF 药物治疗糖尿病黄斑水肿安全、有效, 能够有效改善血清 NOS、VEGF 和 IL-6 水平。

关键词: 激光; VEGF; 视网膜; 糖尿病; 黄斑水肿; 细胞

DOI: 10.3980/j.issn.1672-5123.2018.4.09

引用:尚利晓,杨洁琼,付立红.眼底激光联合抗 VEGF 药物治疗对糖尿病黄斑水肿患者血清 NOS、VEGF 和 IL-6 的影响.国际眼科杂志 2018;18(4):634-637

0 引言

由于长期处于高糖状态,糖尿病患者的组织、神经及血管微循环的改变导致视功能和眼部营养出现障碍^[1],发生病变。糖尿病黄斑水肿是糖尿病患者视网膜的主要病变,是造成患者视力下降甚至失明的主要因素,对患者生活造成极大的影响。其发病机制较多,病情复杂,主要原因是血-视网膜屏障遭到破坏,液体在黄斑区视网膜内积聚导致水肿^[2]。激光治疗、药物治疗和手术治疗是该病目前主要的治疗方法,临床治疗效果显著但都具有复发率高的不足。近年来研究发现,抗血管内皮生长因子(VEGF)生物制剂对黄斑水肿有良好的治疗效果^[3]。本研究探讨采用眼底激光联合抗 VEGF 药物治疗糖尿病黄斑水肿的效果,以期能够为临床治疗选择更好的治疗方法提供参考,现报告如下。

1 对象和方法

1.1 对象 前瞻性研究。选取 2015-05/2016-05 我院收治的单纯型糖尿病视网膜病变伴黄斑水肿患者 106 例 156 眼,按照随机数表法分为观察组和对照组。对照组 50 例 72 眼,其中男 24 例 35 眼,女 26 例 37 眼;年龄 44~82(平均 64.53±8.64)岁;黄斑水肿 I 级 38 眼,II 级 19 眼,III 级 15 眼;黄斑水肿病程 1~10(平均 5.25±3.43)a;1 型糖尿病 21 例 30 眼,2 型糖尿病 29 例 42 眼。观察组 56 例 84 眼,其中男 30 例 44 眼,女 26 例 40 眼;年龄 45~84(平均 64.82±8.57)岁;黄斑水肿 I 级 43 眼,II 级 24 眼,III 级 17 眼;黄斑水肿病程 1~11(平均 5.42±4.01)a;1 型糖尿病 23 例 37 眼,2 型糖尿病 33 例 47 眼。两组患者性别、年龄、黄斑水肿分级、黄斑水肿病程、糖尿病类型等一般资料比较,差异无统计学意义($P>0.05$),具有可比性。本研究经本院伦理委员会批准,所有患者对此次研究均知情同意并签署同意书。

1.1.1 纳入标准^[4] (1)确诊为糖尿病,并经过眼底血管造影检查确诊为单纯型糖尿病视网膜病变伴黄斑水肿;(2)空腹血糖(FPG) <7.0 mmol/L,餐后血糖(PPG) <10.0 mmol/L;(3)无其它眼部并发症。

1.1.2 排除标准^[5] (1)白内障葡萄膜炎、青光眼患者;(2)严重心脏、肾脏等疾病患者;(3)妊娠期妇女;(4)有药物过敏史或对本次研究药物过敏患者;(5)治疗期间服用其它可能影响研究结果的中西医药物者;(6)治疗依从性差、配合度不高患者;(7)精神障碍者。

1.2 方法

1.2.1 治疗方法 所有患者治疗前均进行眼压、最佳矫正视力以及荧光血管造影检查,给予胰岛素控制血糖。

1.2.1.1 对照组 对照组给予眼底激光治疗。术前 30min 使用复方托吡卡胺眼液充分散瞳。术前 15min,使用盐酸丙美卡因眼药水麻醉结膜,使用半导体激光机进行激光治疗。对于局灶性糖尿病黄斑水肿患者进行局灶光凝,光斑直径 50~100 μ m,输出功率 90~120mW,曝光时间 0.15s,镜下呈淡灰色,微血管瘤轻微发白或发暗时停止;对于弥漫性糖尿病黄斑水肿患者进行黄斑格栅光凝,光斑直径 50~100 μ m,输出功率 50~100mW,曝光时间 0.1s,在黄斑 500 μ m 之外进行 C 形光凝,镜下呈淡灰色,

表 1 两组患者最佳矫正视力和黄斑厚度比较 $\bar{x}\pm s$

组别	眼数	时间	最佳矫正视力	黄斑厚度(μ m)
对照组	72	治疗前	1.05±0.11	475.62±88.47
		治疗后	0.77±0.20	425.76±70.63
观察组	84	治疗前	1.08±0.14	482.15±90.28
		治疗后	0.65±0.18	395.86±68.84
t_1, P_1			1.497, 0.136	0.455, 0.650
t_2, P_2			3.943, <0.001	2.672, 0.008
t_3, P_3			26.399, <0.001	23.715, <0.001
t_4, P_4			197.051, <0.001	36.887, <0.001

注:对照组:给予眼底激光治疗;观察组:给予眼底激光联合抗 VEGF 药物治疗。 t_1, P_1 :治疗前两组比较; t_2, P_2 :治疗后两组比较; t_3, P_3 :对照组治疗前后比较; t_4, P_4 :观察组治疗前后比较。

间隔 1~2 个光斑距离时停止。术后 1mo 复查,发现仍有渗漏者再次进行光凝 1 次。

1.2.1.2 观察组 观察组给予眼底激光联合抗 VEGF 药物治疗。在进行眼底激光治疗前 1wk 进行抗 VEGF 药物治疗。雷珠单抗玻璃体腔注射:术前 3d 给予左氧氟沙星滴眼液,4 次/d,连续使用 3d;术前 30min 使用复方托吡卡胺眼液充分散瞳;术前 15min,使用盐酸丙美卡因眼药水麻醉结膜;常规消毒铺巾后使用开睑器开睑,再次使用聚维酮碘溶液和生理盐水清洗结膜,使用一次性注射器抽取 0.05mL 雷珠单抗注射液,进针部位为颞上角膜后方 4.00mm 处,针尖垂直眼球壁,深度 1cm,瞳孔区观察针头是否进入玻璃体腔内,确认后完成注射,拔出针头后使用棉签轻按针眼部位 2min,术后使用左氧氟沙星滴眼液 2wk。完成以上治疗后 1wk 进行眼底激光治疗,具体方法参考对照组治疗方法。

1.2.2 观察指标^[6] 随访 6mo,记录患者最佳矫正视力,结果转换为 LogMAR 视力进行统计学分析;采用光学相干断层扫描仪检测治疗前后黄斑厚度;使用酶联免疫吸附法(ELISA)测定血清一氧化氮合酶(NOS)、血管内皮生长因子(VEGF)和白介素-6(IL-6)水平;统计临床治疗效果和并发症发生情况。

疗效判断标准^[7]:(1)治愈:黄斑荧光素渗漏消失,水肿吸收,黄斑水肿消退,NOS、VEGF 和 IL-6 恢复到正常水平;(2)有效:黄斑荧光素渗漏部分消失,水肿部分吸收,NOS、VEGF 和 IL-6 水平有所改善;(3)无效:黄斑荧光素渗漏和水肿与治疗前比较无变化甚至加重,NOS、VEGF 和 IL-6 水平无变化。总有效率=(治愈眼数+有效眼数)/总眼数 $\times 100\%$ 。

统计学分析:采用 SPSS 17.0 统计学软件进行数据分析。计数资料以%表示,组间比较采用 χ^2 检验。计量资料以 $\bar{x}\pm s$ 表示,组间比较采用独立样本 t 检验,治疗前后比较采用配对样本 t 检验。 $P<0.05$ 表示差异有统计学意义。

2 结果

2.1 两组患者最佳矫正视力和黄斑厚度比较 治疗前,两组患者最佳矫正视力和黄斑厚度比较,差异均无统计学意义($P>0.05$)。治疗后 6mo,两组患者最佳矫正视力明显改善,黄斑厚度明显降低,与治疗前比较差异均有统计学意义($P<0.05$),且观察组最佳矫正视力和黄斑厚度改善情况明显优于对照组,差异均有统计学意义($P<0.05$),见表 1。

表2 两组患者血清 NOS、VEGF 和 IL-6 水平比较

组别	眼数	时间	NOS(U/mL)	VEGF(pg/mL)	IL-6(pg/mL)
对照组	72	治疗前	36.65±9.83	255.18±50.71	32.56±6.75
		治疗后	88.67±13.52	176.27±37.85	24.48±6.23
观察组	84	治疗前	37.01±9.98	250.83±51.49	33.05±6.49
		治疗后	108.42±15.83	90.74±34.79	15.37±5.06
t_1, P_1			0.226, 0.821	0.511, 0.610	0.461, 0.645
t_2, P_2			8.303, <0.001	14.70, <0.001	10.70, <0.001
t_3, P_3			28.952, <0.001	14.585, <0.001	10.782, <0.001
t_4, P_4			31.878, <0.001	24.325, <0.001	18.567, <0.001

注:对照组:给予眼底激光治疗;观察组:给予眼底激光联合抗 VEGF 药物治疗。 t_1, P_1 :治疗前两组比较; t_2, P_2 :治疗后两组比较; t_3, P_3 :对照组治疗前后比较; t_4, P_4 :观察组治疗前后比较。

表3 两组患者临床疗效比较

组别	眼数	眼(%)		
		治愈	有效	无效
对照组	72	42(58.3)	16(22.2)	14(19.4)
观察组	84	56(66.7)	23(27.4)	5(6.0)

注:对照组:给予眼底激光治疗;观察组:给予眼底激光联合抗 VEGF 药物治疗。

表4 两组患者并发症发生率比较

组别	眼数	眼(%)				
		白内障	青光眼	眼内炎	眼压增高	球结膜下出血
对照组	72	1(1.4)	1(1.4)	1(1.4)	3(4.2)	1(1.4)
观察组	84	0	0	1(1.2)	3(3.6)	2(2.4)

注:对照组:给予眼底激光治疗;观察组:给予眼底激光联合抗 VEGF 药物治疗。

2.2 两组患者血清 NOS、VEGF 和 IL-6 水平比较 治疗前,两组患者血清 NOS、VEGF 和 IL-6 水平比较,差异均无统计学差异($P>0.05$)。治疗后 6mo,两组患者血清 NOS 水平明显上升,VEGF、IL-6 水平明显下降,与治疗前比较差异均有统计学意义($P<0.05$),且观察组患者血清 NOS、VEGF 和 IL-6 改善情况均优于对照组,差异均有统计学意义($P<0.05$),见表 2。

2.3 两组患者临床疗效比较 治疗后 6mo,观察组总有效率(94.0%)明显高于对照组(80.6%),差异有统计学意义($\chi^2=6.598, P=0.010$),见表 3。

2.4 两组患者并发症发生率比较 治疗后 6mo,对白内障、青光眼、眼内炎、眼压增高、球结膜下出血等并发症进行统计发现,对照组发生上述并发症 7 眼,观察组发生上述并发症 6 眼,对照组并发症发生率(9.7%)与观察组(7.1%)比较,差异无统计学意义($\chi^2=0.338, P=0.561$),见表 4。

3 讨论

糖尿病黄斑水肿是糖尿病视网膜病变最为常见的一种表现形式,在糖尿病视网膜病变的任何一个时期都有可能发生,其具体的发病机制目前尚未十分明确。有研究显示,糖尿病视网膜病变患者毛细血管内皮细胞增生、外周细胞减少、管腔狭窄、基底膜增厚,血液粘滞性增强导致血小板凝聚,从而导致水肿、内出血等发生^[8]。激光治疗是临床上治疗糖尿病黄斑水肿最常见的形式,其以格栅样和局灶性激光为主导^[9],通过直接光凝渗漏点,减少毛细血管渗漏和微血管瘤,用激光改善黄斑局部缺氧的情况,达

到消退水肿的目的^[10]。激光光凝能够降低毛细血管通透性,将黄斑区域的微血管瘤和扩张渗漏的毛细血管封闭^[11],从而减轻水肿。同时,激光光凝能够将遭到破坏的血-视网膜屏障重新建立,用新的有活力的细胞代替失去功能的视网膜色素上皮细胞,改善视网膜缺血缺氧的状态^[12],促进黄斑水肿消退。雷珠单抗可对新生血管的生成起到抑制作用,使血管通透性下降,并调控血-视网膜屏障的通透性,进而促进黄斑水肿消退。本研究结果显示,治疗后两组患者最佳矫正视力均明显改善,黄斑厚度明显降低,其中观察组改善情况明显优于对照组($P<0.05$),提示眼底激光联合抗 VEGF 药物治疗能够更好地改善患者视力,消除黄斑水肿。

由于长期处于高血糖状态,糖尿病患者体内糖基化产物和反应性活性氧的合成增加,导致细胞三酰甘油水平提高^[13],诱导蛋白激酶 C 活化,加速了 VEGF 的形成。大量研究证明,VEGF 是导致糖尿病黄斑水肿的重要因子^[14]。作为血管内皮细胞独有的血管生成诱导剂、分裂源和一种血管通透性物质,VEGF 能够与蛋白的磷酸化紧密连接,将细胞内皮间的连接破坏,进入视网膜后增厚其基底膜,形成水肿。NOS 是一种血管舒张因子,由血管内皮分泌。高血糖会导致 NOS 活性降低,生成减少,从而导致视网膜血流量降低和内皮细胞凋亡,形成缺氧缺血状态,促进糖尿病黄斑水肿的形成。IL-6 是具有多种功能的炎性细胞因子,对多种细胞的生长造成影响,活性状态下的炎性细胞会产生大量 IL-6,刺激内皮细胞增长,增加内皮细胞通透性。本次研究显示,治疗前各组患者 NOS 水平低于正常水平,VEGF 和 IL-6 高于正常水平,治疗后患者血清 NOS、VEGF 和 IL-6 水平均明显改善($P<0.05$)。同时发现,使用眼底激光联合抗 VEGF 药物治疗后血清 NOS、VEGF 和 IL-6 水平恢复情况明显优于单纯采用眼底激光治疗组($P<0.05$),这表明抗 VEGF 药物能够有效地抑制 VEGF 和 IL-6 的产生,提高 NOS 水平,是治疗糖尿病黄斑水肿的有效药物,这与以往的研究结果基本一致^[15]。

综上所述,抗 VEGF 药物和眼底激光联合治疗能够改善糖尿病黄斑水肿患者视力水平,降低黄斑厚度,消退黄斑水肿,改善 NOS、VEGF 和 IL-6 水平,临床治疗效果好,并发症少,是安全有效的治疗方法。

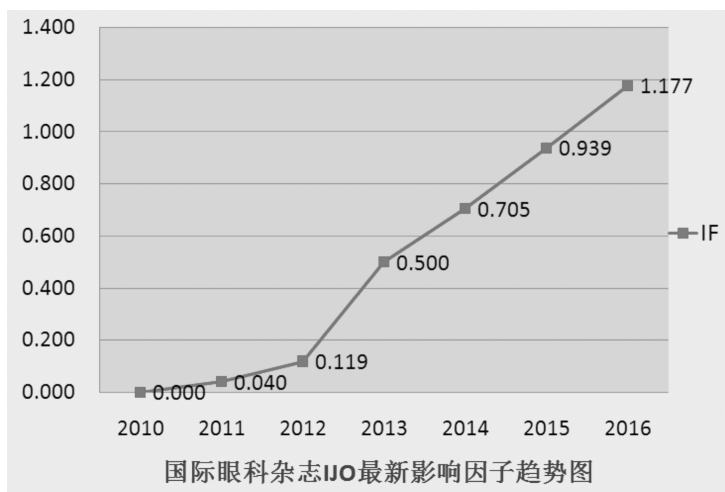
参考文献

- 1 段娜,戴丹,周灵. 血栓通联合眼底激光对糖尿病视网膜病变黄斑水肿患者血清 NOS、VEGF 和 IL-6 的影响. 河北医药 2016;38(18):2751-2753,2757
- 2 阳艳. 滋肾健脾化痰片联合激光治疗 DME 的疗效及对血清 NOS、VEGF、IL-6 的影响. 广州中医药大学 2014
- 3 章欣怡,郑小薇,吴锐彬,等. 雷珠单抗玻璃体腔注射联合眼底激光治疗糖尿病性黄斑水肿疗效观察. 现代诊断与治疗 2017;28(4):684-686
- 4 胡晓丹,任芳,南洋. 激光联合桃红四物汤对糖尿病性黄斑水肿患者血清 NOS、VEGF、IL-6 的影响. 现代中西医结合杂志 2017;26(15):1683-1685
- 5 武炳慧. 玻璃体腔注射抗血管内皮生长因子药物治疗糖尿病黄斑水肿的临床观察. 第四军医大学 2011
- 6 王阳阳. 玻璃体腔注射 Ranibizumab 治疗糖尿病性黄斑水肿临床疗效观察. 兰州大学 2013
- 7 赵倩. Avastin 联合黄斑格栅样光凝治疗糖尿病黄斑水肿的临床研究. 郑州大学 2013

- 8 方石峰. microRNA-126 通过 IRS-1 调控糖尿病模型鼠视网膜毛细血管内皮细胞周细胞 PI3K/AKT/VEGF 通路并抑制细胞增殖及侵袭作用的研究. 大连医科大学 2016
- 9 唐明伟. 中医药对视网膜静脉阻塞黄斑水肿抗 VEGF 治疗的优化研究. 广州中医药大学 2016
- 10 李欢. 基于“阴中求阳”立法之右归丸对糖尿病视网膜病变大鼠 VEGF-VEGFR 促存活信号通路的调控作用研究. 甘肃中医药大学 2016
- 11 刘杰. 玻璃体腔注射雷珠单抗治疗糖尿病黄斑水肿与视网膜静脉阻塞性黄斑水肿的疗效对比. 安徽医科大学 2015
- 12 杜晓军. 递法明干预防治疗对糖尿病性视网膜病变全视网膜光凝术后黄斑水肿的影响. 山东大学 2014
- 13 刘瑛瑛. VEGF、nNOS 在 STZ 诱导的糖尿病大鼠视网膜组织中表达变化的研究. 昆明医学院 2011
- 14 赵建梅. 红芪多糖对糖尿病模型大鼠早期视网膜 NF- κ B、TNF- α 及血清 IL-1 β 表达的影响. 甘肃中医药大学 2016
- 15 陈海燕,左金霞,甄宏博,等. 眼底激光光凝治疗对糖尿病性黄斑水肿的疗效. 贵州医科大学学报 2017;42(6):732-735

热烈祝贺 IJO 最新影响因子达到 1.177

2016 年 SCI JCR 影响因子正式出炉,《国际眼科杂志》英文刊 IJO 最新影响因子为 1.177,趋势图如下:



源自:汤森路透官网