

# 全视网膜光凝联合羟苯磺酸钙对 DR 患者眼底微循环及视网膜神经纤维层厚度的影响

任 辉

作者单位:(610031) 中国四川省成都市,成都爱尔眼科医院眼底病科

作者简介:任辉,毕业于郑州大学,本科,主治医师,科主任,研究方向:孔源性视网膜脱离、糖尿病性视网膜病变。

通讯作者:任辉. rh0037@163.com

收稿日期:2018-03-05 修回日期:2018-05-30

## Effect of PRP with calcium dobesilate on the microcirculation and thickness of RNFL in patients with DR

Hui Ren

Department of Fundus Diseases, Aier Eye Hospital (Chengdu), Chengdu 610031, Sichuan Province, China

**Correspondence to:** Hui Ren. Department of Fundus Diseases, Aier Eye Hospital (Chengdu), Chengdu 610031, Sichuan Province, China. rh0037@163.com

Received:2018-03-05 Accepted:2018-05-30

### Abstract

• **AIM:** To study the effect of panretinal photocoagulation (PRP) combined with calcium dobesilate on fundus microcirculation and the thickness of the retinal nerve fiber layer (RNFL) in patients with diabetic retinopathy (DR).

• **METHODS:** Totally 166 cases of DR patients in the Department of Ophthalmology of our hospital in October 2015 to October 2017 were selected. According to the random number table method, 166 cases were divided into the control group (Group A) and the study group (Group B), with 83 cases in each group. Group A was treated with PRP, and Group B was given calcium dobesilate on the basis of Group A. Observation and comparison between the two groups on clinical curative effect, postoperative complication rate and the changes of best corrected visual acuity (BCVA), blood rheology index [hematocrit (Hct), erythrocyte sedimentation rate (ESR), deformation of erythrocyte (DE), plasma viscosity (PV), aggregation of erythrocyte (AE)] and the changes of hemodynamic indexes [resistance index (RI), end diastolic velocity (EDV), peak systole velocity (PSV) of central retinal artery (CRA)] before and after treatment. Besides, the RNFL thickness of the optic disc, the nasal side, the inferior and the superior side, and the average RNFL thickness of the optic disc center were

observed and compared.

• **RESULTS:** After treatment, BCVA in both groups decreased significantly compared with that before treatment ( $P < 0.05$ ), and there was no significant change between Group A and B ( $P > 0.05$ ), and the effective rate in Group B was significantly higher than that in Group A ( $P < 0.05$ ). There was no significant difference in the incidence of complications and the rate of loss of visits in the two groups of A and B ( $P > 0.05$ ). Compared with those before treatment, the EDV and PSV values of two groups increased after treatment ( $P < 0.05$ ), and RI value decreased ( $P < 0.05$ ). After treatment, the EDV and PSV values of CRA in Group B were significantly higher than those in Group A ( $P < 0.05$ ), and the values of RI and Hct, ESR, PV, DE and AE were significantly lower than those of Group A ( $P < 0.05$ ). After treatment, the average, inferior and superior RNFL of the two groups were all thinner than those before the treatment ( $P < 0.05$ ). The decrease of average, inferior, superior and nasal RNFL of Group A was more than those in the Group B ( $P < 0.05$ ).

• **CONCLUSION:** Retinal photocoagulation combined with calcium dobesilate in the treatment of DR is effective and safe. It can effectively improve the fundus microcirculation and reduce the damage of PRP to DR patients' visual acuity and retinal nerve fiber layer thickness.

• **KEYWORDS:** panretinal photocoagulation; calcium dobesilate; diabetes; fundus microcirculation; retinal nerve fiber layer

**Citation:** Ren H. Effect of PRP with calcium dobesilate on the microcirculation and thickness of RNFL in patients with DR. *Guoji Yanke Zazhi(Int Eye Sci)* 2018;18(7):1201-1205

### 摘要

**目的:** 研究全视网膜光凝(panretinal photocoagulation, PRP)联合羟苯磺酸钙治疗对糖尿病视网膜病变(diabetic retinopathy, DR)患者眼底微循环和视网膜神经纤维层(retinal nerve fiber layer, RNFL)厚度的影响。

**方法:** 选取2015-10/2017-10于我院眼科就诊的DR患者166例,按照随机数字表法分为对照组(A组)和研究组(B组),每组83例。A组患者行PRP术治疗,B组患者在A组的基础上口服羟苯磺酸钙胶囊,观察并对比两组患者临床疗效、PRP术后并发症发生率及治疗前后最佳矫正视力(BCVA)、血液流变学指标[红细胞压积(Hct)、血沉

(ESR)、红细胞变形指数(DE)、血浆粘度(PV)、红细胞聚集指数(AE)、血流动力学指标[中央动脉(CRA)的阻力指数(RI)、舒张末期平均血流速度(EDV)、收缩期峰值平均流速(PV)]和视盘上方、鼻侧、下方、颞侧4个象限及视盘中心平均RNFL厚度情况。

**结果:**治疗后,两组患者BCVA均较治疗前明显改善,差异均有统计学意义( $P<0.05$ ),B组患者BCVA与A组相比,差异无统计学意义( $P>0.05$ );B组患者治疗总有效率明显高于A组( $P<0.05$ );A、B组患者PRP术后并发症发生率、失访率比较,差异均无统计学意义( $P>0.05$ )。与治疗前相比,两组患者治疗后CRA的EDV、PSV值均提高( $P<0.05$ ),RI值下降( $P<0.05$ ),B组患者治疗后CRA的EDV、PSV值均明显高于A组( $P<0.05$ ),RI、Hct、ESR、PV、DE、AE值均明显低于A组( $P<0.05$ )。治疗后,两组患者上方、下方、视盘全周RNFL均值与治疗前相比均变薄( $P<0.05$ ),A组患者上方、下方、鼻侧、视盘全周RNFL均值降低程度均高于B组( $P<0.05$ )。

**结论:**PRP联合羟苯磺酸钙治疗DR疗效确切、安全性良好,可有效改善眼底微循环,减少PRP对DR患者视力和RNFL的损伤。

**关键词:**全视网膜光凝;羟苯磺酸钙;糖尿病;眼底微循环;视网膜神经纤维层

DOI:10.3980/j.issn.1672-5123.2018.7.08

**引用:**任辉.全视网膜光凝联合羟苯磺酸钙对DR患者眼底微循环及视网膜神经纤维层厚度的影响.国际眼科杂志2018;18(7):1201-1205

## 0 引言

糖尿病视网膜病变(diabetic retinopathy, DR)是一种发病机制不明的糖尿病微血管病变,已逐渐成为眼科的重要致盲疾病之一。DR的发病基础是眼底微循环恶化和视网膜血流动力学改变<sup>[1]</sup>,临床上治疗DR的原则为控制血糖、增加视网膜血液灌流量、改善眼底微循环<sup>[2]</sup>,目前主要采用药物、激光或外科手术进行治疗。全视网膜光凝(panretinal photocoagulation, PRP)通过下调血管内皮生长因子(vascular endothelial growth factor, VEGF)的水平,从而减少新生脉络膜血管及视网膜血管的形成,可有效治疗DR,但激光能量可引起视神经盘神经纤维数量持续下降,对视网膜的外层或全层细胞造成一定损伤<sup>[3]</sup>。羟苯磺酸钙作为一种血管保护药物,可降低血管壁的通透性,在临床上用于治疗糖尿病多种并发症,对改善血液循环具有促进作用<sup>[4]</sup>,但其治疗DR的药理机制尚未完全明确。微循环的改变可通过检测血液流变学和血流动力学指标反映。视网膜神经节轴突数量决定视网膜神经纤维层(retinal nerve fiber layer, RNFL)厚度,故RNFL厚度是一种衡量视觉传导和视觉细胞功能的定量指标<sup>[5]</sup>,于PRP术前后测量RNFL厚度意义重大。目前,关于PRP联合羟苯磺酸钙治疗DR的研究较少,本研究采用PRP联合羟苯磺酸钙治疗DR,观察其疗效及对眼底微循环和RNFL厚度的影响,旨在为临床治疗提供参考。

## 1 对象和方法

**1.1 对象** 前瞻性研究。选取2015-10/2017-10于我院眼科就诊的DR IV级患者166例226眼,按照随机数字表法分为对照组(A组)和研究组(B组)。A组患者83例114眼,其中男47例60眼(左侧32眼,右侧28眼),女36例54眼(左侧28眼,右侧26眼);年龄34.5~71.9(平均53.11±6.98)岁;糖尿病病程1.11~22.92(平均7.89±5.48)a;采用PRP治疗。B组患者83例112眼,其中男49例63眼(左侧30眼,右侧33眼),女34例49眼(左侧24眼,右侧25眼);年龄33.7~71.8(平均52.78±6.76)岁;糖尿病病程1.81~22.12(平均7.63±5.44)a;采用PRP联合羟苯磺酸钙治疗。两组患者糖尿病病程、年龄、性别等一般资料比较,差异均无统计学意义( $P>0.05$ ),具有可比性。本研究通过医院伦理委员会许可,且所有患者均签署知情同意书。

**1.1.1 纳入标准** (1)符合WHO规定的2型糖尿病(T2DM)的诊断标准;(2)经眼科相关检查及荧光素眼底血管造影(fluorescence fundus angiography, FFA)检查,确诊为DR<sup>[6]</sup>;(3)符合PRP术的适应证且伴有黄斑水肿;(4)糖尿病病情控制良好;(5)血压、血脂等一般情况良好。

**1.1.2 排除标准** (1)羟苯磺酸钙过敏者;(2)精神障碍者;(3)高度近视、白内障、青光眼患者;(4)有PRP术治疗既往史和玻璃体积血、视盘水肿等疾病史者。

## 1.2 方法

**1.2.1 治疗方法** A组:采用PRP术治疗。复方托吡卡胺滴眼液散瞳后,给予盐酸丙美卡因滴眼液行表面麻醉,置患眼于裂隙灯前,调整至适当位置,放置全视网膜镜,使用眼科固体多波长激光仪的氩绿光模式进行治疗,调节曝光时间为0.2s,功率为150~220mW,光斑强度设置为3级,治疗范围为黄斑中心凹及颞侧(各为2个视盘直径),视盘上下及鼻侧(各为1个视盘直径),而视盘黄斑束及其颞侧的上下血管弓间后极部予以保留,周边达赤道部或稍超过赤道部区域。治疗时,使每眼平均分布2000个光斑,光凝斑均匀分布,2个邻近光斑之间相距1个光斑直径,光斑直径在靠近后极区域为200μm,后极以外稍高为500μm。每次治疗间隔1wk,共治疗4次。术后嘱患者使用双氯芬酸钠滴眼液连续滴眼4d,4次/d。B组:在A组治疗基础上口服羟苯磺酸钙胶囊,0.5g/次,3次/d,持续治疗3mo。同时,所有患者均进行常规降血糖、血压、血脂治疗,定期检测肾功能。

**1.2.2 检查方法和观察指标** 治疗前后所有患者均采用间接或直接检眼镜进行眼底检查,用免散瞳数码相机行眼底照相,并行最佳矫正视力(best corrected visual acuity, BCVA)、光学相干断层扫描(optical coherence tomography, OCT)及FFA检查,OCT及FFA均由同一高年资医师完成。

**1.2.2.1 最佳矫正视力** 分别于治疗前和治疗后4wk采用国际标准视力表检测BCVA,结果转换为最小分辨角对数(LogMAR)视力进行统计学分析。视力评定标准:(1)降低:视力下降至少2行;(2)无变化:视力提高或下降1行或不变;(3)改善:视力提高至少2行。

1.2.2.2 血液流变学和血流动力学指标 分别于治疗前和治疗后4wk,采集患者静脉血液3mL,检测5项血液流变学指标情况:红细胞压积(Hct)、血沉(ESR)、红细胞变形指数(DE)、血浆粘度(PV)、红细胞聚集指数(AE);用彩色多普勒检测中央动脉(CRA)的阻力指数(RI)、舒张末期平均血流速度(EDV)、收缩期峰值平均流速(PSV),连续测量记录3次血流频谱值,最终结果取平均值。

1.2.2.3 RNFL厚度 分别于治疗前和治疗后4wk,充分散瞳后调整患者和OCT仪至适当距离,调整至“Fast RNFL Thickness(3.4)”模式,保持较好的重复性进行3次优化扫描,以得到高强度的信号图像,分析留取信号最优的一组,用OCT仪自带的“RNFL Thickness Average”软件分析图像得到地形图所示鼻侧(N)、上方(S)、颞侧(T)、下方(I)4个象限内的RNFL厚度和以视盘作中心、直径范围为3.4mm的RNFL平均厚度。

1.2.2.4 PRP术后并发症情况 观察PRP术后4wk两组患者出现玻璃体积血、视网膜脱离、眼压增高、眼内炎症感染等并发症情况。

临床疗效评定标准<sup>[7-9]</sup>:(1)无效:各项眼底检查结果恶化或无减轻,视力降低2行或以上;(2)有效:各项眼底检查表明新生血管数量及范围减少,微动脉瘤、渗出、出血、水肿等至少有一项减轻,视力提高或下降1行或不变;(3)显效:各项眼底检查表明新生血管明显萎缩,微动脉瘤、渗出、出血、水肿等症状有2项或2项以上明显减轻,视力提高2行或以上。治疗总有效率=(显效眼数+有效眼数)/总眼数×100%。

统计学分析:使用SPSS20.0软件进行统计分析。计量资料以 $\bar{x}\pm s$ 表示,组间比较采用独立样本 $t$ 检验,治疗前后的比较采用配对样本 $t$ 检验。计数资料以率表示,组间比较采用 $\chi^2$ 检验;四格表中,有2个单元格的理论频数小于5,采用Fisher确切概率法。以 $P<0.05$ 为差异具有统计学意义。

## 2 结果

2.1 两组患者临床疗效的比较 本研究中,A、B组患者治疗中分别失访6眼(5.3%)和3眼(2.7%),两组失访率比较,差异无统计学意义( $P>0.05$ )。A、B组患者治疗总有效率分别为66.7%和80.4%,B组明显高于A组,差异具有统计学意义( $\chi^2=5.540, P=0.019$ ),见表1。

2.2 两组患者BCVA的比较 治疗后,两组患者BCVA均较治疗前明显改善,差异均有统计学意义( $P<0.05$ ),但两组之间差异无统计学意义( $P>0.05$ ),见表2。

2.3 两组患者血液流变学指标的比较 治疗后,A、B组患者Hct、ESR、PV、DE、AE值分别与治疗前比较,差异均有统计学意义( $t_{A组}=2.496, 2.284, 3.614, 5.464, 2.431, P_{A组}<0.05; t_{B组}=6.391, 12.268, 5.034, 16.216, 3.253, P_{B组}<0.001$ ),且B组患者Hct、ESR、PV、DE、AE值均明显低于A组,差异均具有统计学意义( $P<0.05$ ),见表3。

2.4 两组患者血流动力学指标的比较 治疗后,A、B组患者CRA的EDV、PSV值均较治疗前提高,但RI值均下降,

表1 两组患者临床疗效的比较 眼(%)

组别	眼数	无效	有效	显效	总有效率
A组	108	36(33.3)	56(51.9)	16(14.8)	72(66.7)
B组	109	21(19.3)	60(55.0)	28(25.7)	88(80.7)

注:A组:采用PRP治疗;B组:采用PRP联合羟苯磺酸钙治疗。

表2 两组患者治疗前后BCVA的比较  $\bar{x}\pm s$

组别	眼数	治疗前	治疗后	$t$	$P$
A组	108	0.34±0.100	0.19±0.081	2.010	0.046
B组	109	0.37±0.112	0.19±0.109	3.533	0.014
$t$		0.207	1.535		
$P$		0.836	0.126		

注:A组:采用PRP治疗;B组:采用PRP联合羟苯磺酸钙治疗。

差异均具有统计学意义( $t_{A组}=9.131, 3.300, 2.272, P_{A组}<0.05; t_{B组}=19.172, 21.030, 6.588, P_{B组}<0.001$ ),且B组患者CRA的EDV、PSV值均明显高于A组,RI值明显低于A组,差异均具有统计学意义( $P<0.05$ ),见表4。

2.5 两组患者RNFL厚度的比较 治疗后,A、B组患者上方、下方、视盘全周RNFL厚度均较治疗前变薄,差异均具有统计学意义( $t_{A组}=5.855, 5.549, 4.173, P_{A组}<0.01; t_{B组}=2.969, 2.748, 2.660, P_{B组}<0.01$ ),且A组患者上方、鼻侧、下方、视盘全周RNFL变薄较B组更明显,差异均具有统计学意义( $P<0.05$ ),见表5。

2.6 两组患者并发症情况的比较 A、B组患者PRP术后并发症发生率分别为8.3%(9/108)、3.7%(4/109),差异无统计学意义( $\chi^2=2.090, P=0.148$ ),见表6。

## 3 讨论

DR是糖尿病严重并发症之一,确切发病机制尚未明确,其病理过程由多种因素综合参与,严重者可出现视网膜脱落。研究表明,糖尿病患者体内的糖代谢异常可能与DR的发生发展具有一定相关性<sup>[10-11]</sup>。DR早期因眼底周细胞和血管内皮细胞的丢失而形成一定数量微血管瘤,继而导致毛细血管管壁基底膜增生,引起视网膜微循环障碍。此外,糖尿病患者血小板凝集和粘附能力异常,血液粘滞度升高,可导致毛细血管发生阻塞,进而出现眼底组织缺氧、缺血,体内代偿生成新生血管因子,最终形成一系列视网膜新生血管增殖性改变<sup>[12]</sup>。

PRP术应用激光光凝能量破坏视网膜光感受器和高耗氧色素上皮细胞,使之瘢痕化,降低视网膜氧耗,减少新生血管因子(VEGF)的生成,促进视网膜新生血管发生萎缩和消退,同时降低视网膜屏障作用,使脉络膜至视网膜氧气供应量增加,最终改善眼底缺氧、缺血状态。对视网膜周围区域进行光凝后,血流重新分布,黄斑区血流量增多,有效延缓DR病情进展。但PRP术可能对视网膜造成一定不可逆损伤,且不能有效改善视网膜功能、不能减少高血糖对视神经纤维的损伤,而激光能量造成的一过性视盘黄斑水肿或加重水肿可能导致视力下降<sup>[13]</sup>。

RNFL由神经节细胞传出纤维和轴突、胶质细胞、Müller细胞和大量血管组成,可通过OCT技术对视盘RNFL厚度进行高分辨率精确测量。由神经节细胞的轴突数量决定的RNFL厚度遭受各种致病因素刺激后,可发

表3 两组患者治疗前后血液流变学指标的比较

组别	眼数	$\bar{x} \pm s$									
		Hct(%)		ESR(mm/h)		PV(mPa·s)		DE		AE	
		治疗前	治疗后	治疗前	治疗后	治疗前	治疗后	治疗前	治疗后	治疗前	治疗后
A组	108	51.911±5.212	50.139±5.244	21.013±3.531	19.821±4.132	1.812±0.231	1.791±0.271	0.923±0.087	0.918±0.071	2.098±0.231	2.132±2.237
B组	109	52.122±5.191	47.882±4.565	20.914±3.813	14.982±3.293	1.789±0.198	1.661±0.176	0.914±0.092	0.718±0.087	2.101±0.219	2.079±2.126
<i>t</i>		0.299	3.382	0.198	9.535	0.788	4.187	0.740	18.560	0.098	4.179
<i>P</i>		0.765	0.001	0.843	<0.01	0.432	<0.01	0.460	<0.01	0.922	0.008

注:A组:采用PRP治疗;B组:采用PRP联合羟苯磺酸钙治疗。

表4 两组患者治疗前后血流动力学指标的比较

组别	眼数	$\bar{x} \pm s$					
		RI		EDV(cm/s)		PSV(cm/s)	
		治疗前	治疗后	治疗前	治疗后	治疗前	治疗后
A组	108	0.811±0.071	0.787±0.084	2.517±0.286	2.881±0.301	9.231±1.344	9.822±1.294
B组	109	0.821±0.082	0.752±0.072	2.482±0.298	3.231±0.277	9.171±1.295	12.981±1.373
<i>t</i>		0.960	3.296	0.883	8.911	0.335	17.443
<i>P</i>		0.338	0.001	0.378	<0.01	0.738	<0.01

注:A组:采用PRP治疗;B组:采用PRP联合羟苯磺酸钙治疗。

表5 两组患者治疗前后RNFL厚度的比较

组别	眼数	$(\bar{x} \pm s, \mu\text{m})$									
		上方		鼻侧		下方		颞侧		视盘全周	
		治疗前	治疗后	治疗前	治疗后	治疗前	治疗后	治疗前	治疗后	治疗前	治疗后
A组	108	114.123±15.242	103.121±12.263	65.532±11.342	64.246±10.243	115.928±15.324	103.425±17.764	75.235±19.824	73.213±11.432	95.232±17.864	86.934±10.435
B组	109	113.871±17.231	107.321±15.212	67.214±12.213	66.988±9.786	116.324±17.214	110.245±15.324	77.432±16.323	76.424±14.492	97.214±16.752	91.843±12.694
<i>t</i>		0.114	5.734	1.051	2.016	0.179	3.029	0.892	1.813	0.843	3.110
<i>P</i>		0.909	<0.01	0.294	0.045	0.858	0.003	0.374	0.071	0.400	0.002

注:A组:采用PRP治疗;B组:采用PRP联合羟苯磺酸钙治疗。

表6 两组患者术后并发症情况的比较

组别	眼数	眼(%)			
		玻璃体积血	视网膜脱离	眼压增高	眼内炎症感染
A组	108	3(2.8)	1(1.0)	3(2.8)	2(1.9)
B组	109	1(1.0)	0	2(1.8)	1(1.0)

注:A组:采用PRP治疗;B组:采用PRP联合羟苯磺酸钙治疗。

生神经节细胞机能阻滞和轴突轴浆运输障碍,故视网膜神经纤维作为DR病变的重要部分,其保护应该给予充分重视。本研究发现,治疗后,两组患者视盘上下方及全周RNFL均值与治疗前相比均变薄( $P<0.05$ ),A组患者视盘上方、鼻侧、下方、视盘全周RNFL均值变薄较B组更明显( $P<0.05$ ),这与陈家欣等<sup>[14]</sup>的研究结果一致,证实了PRP术对DR患者RNFL的损伤作用,而羟苯磺酸钙联合PRP术可能具有一定的保护RNFL的作用,降低激光能量对RNFL造成的损伤。本研究中两组患者PRP术后并发症发生率无显著差异,表明PRP联合羟苯磺酸钙治疗安全性良好。

DR患者眼底微循环具有高阻力、低灌注、高回流的特点,病情持续进展可发生血-视网膜屏障损伤、动静脉血管改变、毛细血管完全闭塞、新生血管纤维增殖等。羟苯磺酸钙作为高效的微循环血管保护药物,可改善异常血流动力学和眼底微循环障碍,并能抑制眼底组织因血糖代谢紊乱导致的血管基底膜厚度增加,减轻体内氧化应激反应。本研究中,两组患者治疗后CRA的EDV、PSV值均提高( $P<0.05$ ),RI值下降( $P<0.05$ ),B组患者治疗后CRA的EDV、PSV值提高程度明显高于A组( $P<0.05$ ),RI、Hct、ESR、PV、DE、AE值均低于A组( $P<0.05$ ),这与高鑫等<sup>[15]</sup>的研究结果一致,提示羟苯磺酸钙可有效改善眼底微循环,可使异常血流动力学、血液流变学指标恢复或

趋于正常,分析原因是由于羟苯磺酸钙可有效降低血管壁通透性和血小板功能,减少血浆白蛋白渗出,改善血液粘滞度,从而阻止血管中形成血栓、血管闭塞,并能达到维持眼底视网膜血流灌注量、抑制视网膜局部出血、恢复血-视网膜屏障功能的效果。此外,本研究中,两组患者治疗后BCVA与治疗前相比均明显改善( $P<0.05$ ),但两组之间差异无统计学意义( $P>0.05$ ),表明羟苯磺酸钙联合PRP术治疗DR疗效确切,可能因为羟苯磺酸钙能抑制血栓素、前列腺素、组织胺等血管因子合成,减少胶原蛋白过量合成,预防毛细血管内皮形成间隙,阻止血管基底膜水肿增厚,并能抑制山梨醇和醛糖还原酶的活性进而降低血管高渗透性,最终达到保护视力的目的。

综上所述,PRP联合羟苯磺酸钙治疗DR疗效确切、安全性良好,有助于异常血流动力学、血液流变学指标的恢复,有效改善眼底微循环,并能减少PRP对DR患者视力和RNFL损伤。

参考文献

1 Yau JW, Rogers SL, Kawasaki R, et al. Global prevalence and major risk factors of diabetic retinopathy. *Diabetes Care* 2016;35(3):556-564  
 2 Lip GY, Clementy N, Pierre B, et al. The impact of associated diabetic retinopathy on stroke and severe bleeding risk in diabetic patients with atrial fibrillation: the loire valley atrial fibrillation project. *Chest* 2015; 147(4):1103-1110

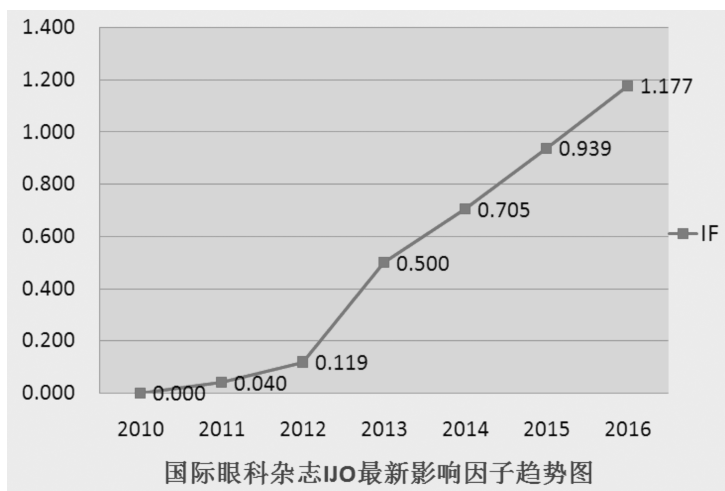
- 3 Zhou AY, Zhou CJ, Yao J, *et al.* Panretinal photocoagulation versus panretinal photocoagulation plus intravitreal bevacizumab for high-risk proliferative diabetic retinopathy. *Int J Ophthalmol* 2016; 9 ( 12 ): 1772-1783
- 4 Zheng HJ. Treatment of calcium dobesilate tablets capsules combined yimaikang for retinal vein occlusion. *Guoji Yanke Zazhi* 2015; 15 ( 2 ): 346-348
- 5 Kanamori A, Escano MF, Eno A, *et al.* Evaluation of the effect of aging on retinal nerve fiber layer thickness measured by optical coherence tomography. *Ophthalmologica* 2015; 217 ( 4 ): 273-278
- 6 Cheung N, Tikellis G, Wang JJ. Diabetic retinopathy. *Ophthalmology* 2010; 350 ( 1 ): 48-54
- 7 Archimowicz-Cyrylowska B, Adamek B, Drozdziak M, *et al.* Clinical effect of buckwheat herb, Ruscus Extract and Troxerutin on retinopathy and lipids in diabetic patients. *Phytother Res* 2015; 10 ( 8 ): 659-662
- 8 Manjunath V, Papastavrou V, Steel DHW, *et al.* Wide-field imaging and OCT *vs* clinical evaluation of patients referred from diabetic retinopathy screening. *Eye* 2015; 29 ( 3 ): 416-421
- 9 Rasta SH, Nikfarjam S, Javadzadeh A. Detection of retinal capillary nonperfusion in fundus fluorescein angiogram of diabetic retinopathy.

*Bioimpacts* 2015; 5 ( 4 ): 183-190

- 10 Brito PN, Rosas VM, Coentrão LM, *et al.* Evaluation of visual acuity, macular status, and subfoveal choroidal thickness changes after cataract surgery in eyes with diabetic retinopathy. *Retina* 2015; 35 ( 2 ): 294-302
- 11 Jończyk-Kórka K, Kowalski J. The evaluation of color vision and its diagnostic value in predicting the risk of diabetic retinopathy in patients with glucose metabolism disorders. *Pol Merkur Lekarski* 2017; 43 ( 253 ): 15-21
- 12 Citirik M, Beyazyildiz E, Simsek M, *et al.* MPV may reflect subclinical platelet activation in diabetic patients with and without diabetic retinopathy. *Eye* 2015; 29 ( 3 ): 376-379
- 13 徐静娴, 张贤亮, 石壮, 等. 糖尿病视网膜病变激光光凝术后黄斑区脉络膜厚度变化的观察. *中国实用眼科杂志* 2015; 33 ( 6 ): 598-602
- 14 陈家欣, 吴瑜瑜. 全视网膜光凝术对糖尿病视网膜病变视网膜神经纤维层及黄斑区视网膜的影响. *眼科新进展* 2015; 35 ( 4 ): 380-383
- 15 高鑫, 杨华, 马琳, 等. 彩色多普勒超声检测糖尿病患者滑车上动脉及球后动脉的血流动力学改变. *中华全科医学* 2015; 13 ( 6 ): 949-950

## 热烈祝贺 IJO 最新影响因子达到 1.177

2016 年 SCI JCR 影响因子正式出炉,《国际眼科杂志》英文刊 IJO 最新影响因子为 1.177,趋势图如下:



源自:汤森路透官网