

玻璃体切割术联合或不联合内界膜剥除治疗严重 PDR 伴黄斑皱褶移位

谢 瞻, 刘庆淮, 计江东

引用: 谢瞻, 刘庆淮, 计江东. 玻璃体切割术联合或不联合内界膜剥除治疗严重 PDR 伴黄斑皱褶移位. 国际眼科杂志 2020; 20(4): 668-672

作者单位: (210029) 中国江苏省南京市, 江苏省人民医院眼科
作者简介: 谢瞻, 女, 毕业于南京医科大学, 硕士, 主治医师, 研究方向: 新生血管性眼病、青光眼、眼整形。

通讯作者: 计江东, 男, 毕业于南京医科大学, 博士, 副主任医师, 研究方向: 玻璃体视网膜疾病、复杂性白内障. johndongji@126.com

收稿日期: 2019-07-22 修回日期: 2020-03-10

摘要

目的: 观察性研究 25G 微创玻璃体切割联合内界膜剥除治疗严重增殖性糖尿病视网膜病变 (PDR) 伴黄斑皱褶移位的临床疗效。

方法: 收集 2016-01/2017-12 在江苏省人民医院眼科病房接受玻璃体切割手术的严重 PDR 伴黄斑皱褶移位的患者 36 例 36 眼的临床资料, 其中 2016-01/12 入院的患者 18 例 18 眼纳入对照组, 行 25G 微创玻璃体切割术, 2017-01/12 入院的患者 18 例 18 眼纳入联合组, 行 25G 微创玻璃体切割联合内界膜剥除术。观察术前, 术后 7d, 1、3、6mo 最佳矫正视力 (BCVA)、黄斑中心区厚度 (CMT)、眼压及并发症。

结果: 术后 6mo, 两组患者 BCVA 较术前显著提高 (均 $P < 0.05$); 联合组 CMT 小于对照组 ($P < 0.001$)。术后 6mo 内, 联合组中 2 眼 (11%) 高血压、1 眼 (6%) 黄斑水肿; 对照组 1 眼 (6%) 高血压, 1 眼 (6%) 黄斑前膜, 1 眼 (6%) 玻璃体积血, 两组并发症发生率无差异 (均 $P = 1.000$)。

结论: 采用 25G 微创玻璃体切割联合内界膜剥除术治疗严重 PDR 伴黄斑皱褶移位能安全有效地提高患者视力及降低黄斑中心区厚度。

关键词: 内界膜剥除; 玻璃体切割术; 增殖性糖尿病视网膜病变; 糖尿病视网膜黄斑水肿; 黄斑移位

DOI: 10.3980/j.issn.1672-5123.2020.4.20

Comparative analysis of 25G vitrectomy combined with or without internal limiting membrane peeling in the treatment of severe proliferative diabetic retinopathy with macular displacement

Zhan Xie, Qing-Huai Liu, Jiang-Dong Ji

Department of Ophthalmology, Jiangsu Province Hospital, Nanjing 210029, Jiangsu Province, China

Correspondence to: Jiang-Dong Ji. Department of Ophthalmology, Jiangsu Province Hospital, Nanjing 210029, Jiangsu Province, China. johndongji@126.com

Received: 2019-07-22 Accepted: 2020-03-10

Abstract

• **AIM:** To observe the clinical effect of 25G vitrectomy combined with inner limiting membrane (ILM) peeling in the treatment of severe proliferative diabetic retinopathy (PDR) with macular displacement.

• **METHODS:** Clinical data of 36 cases (36 eyes), diagnosed as severe proliferative diabetic retinopathy with macular displacement in Jiangsu Province Hospital were collected. Eighteen cases admitted from January to December 2016 were included in the control group (18 eyes, treated by 25G vitrectomy), while 18 cases admitted from January to December 2017 were included in the combined group (18 eyes, treated by 25G vitrectomy with ILM peeling). Best corrected visual acuity (BCVA), intraocular pressure (IOP), complications, and the thickness of macular center area (CMT) were examined during follow-up at 7d, 1mo, 3mo and 6mo postoperative.

• **RESULTS:** BCVA showed a significant improvement at postoperative 6mo compared with baseline in both groups ($P < 0.05$). CMT of the combination group was thinner than that of the control group ($P < 0.001$). Two eyes (11%) had intraocular hypertension, and 1 eye (6%) had macular edema in the combined group, while post-operative complications included intraocular hypertension (6%), macular membrane (6%) and vitreous hemorrhage (6%) in the control group. No statistical difference was found in the complication rates between the two groups (all $P = 1.000$).

• **CONCLUSION:** In the treatment of severe PDR with macular displacement, 25G vitrectomy combined with ILM peeling can effectively and safely improve visual acuity and reduce the thickness of macular center area.

• **KEYWORDS:** internal limiting membrane peeling; pars plana vitrectomy; proliferative diabetic retinopathy; diabetic macular edema; macular displacement

Citation: Xie Z, Liu QH, Ji JD. Comparative analysis of 25G vitrectomy combined with or without internal limiting membrane peeling in the treatment of severe proliferative diabetic retinopathy with macular displacement. *Guoji Yanke Zazhi (Int Eye Sci)* 2020; 20(4): 668-672

0 引言

糖尿病为一种临床常见的慢性代谢性疾病,在过去的十年里,我国糖尿病的患病率由 2.6% 上升至 9.7%^[1],严重影响人们身心健康。在中国 2 型糖尿病成人患者中,20%~40% 出现视网膜病变,8% 视力丧失^[2],其中 DR 进展为增殖性糖尿病视网膜病变 (proliferative diabetic retinopathy, PDR) 伴有重度不吸收的玻璃体积血、纤维血管膜、黄斑水肿、牵拉性视网膜脱离及新生血管性青光眼等,是导致糖尿病患者失明的重要原因,玻璃体切割术 (pars plana vitrectomy, PPV) 是目前治疗严重 PDR 唯一有效的方法^[3]。临床中发现,部分严重 PDR 病例,术中清除玻璃体腔积血并撕除增殖膜后,可见黄斑区水肿,伴皱褶移位,对于该类型的严重 PDR 患者是否需要采用 PPV 联合内界膜剥除术治疗,国内外鲜有文献报道。故本研究比较了 PPV 联合或不联合内界膜剥除术治疗严重 PDR 伴黄斑皱褶移位的疗效及安全性的差异,现报告如下。

1 对象和方法

1.1 对象 收集 2016-01/2017-12 在江苏省人民医院眼科病房接受 PPV 手术治疗的严重 PDR 伴黄斑皱褶移位的患者 36 例 36 眼的临床资料,其中男 19 例,女 17 例,年龄 36~61 (平均 56.33±7.14) 岁,均为 2 型糖尿病患者 PDR 为临床 VI 期患者,符合 1997 年美国糖尿病协会制定的糖尿病诊断标准,其中 2016-01/12 入院的患者 18 例 18 眼纳入对照组,行 25G 微创玻璃体切割术,2017-01/12 入院的患者 18 例 18 眼纳入联合组,行 25G 微创玻璃体切割联合内界膜剥除术。纳入标准:(1) 根据《我国糖尿病视网膜病变临床诊疗指南(2014 年)》^[4],明确诊断为糖尿病视网膜病变;(2) 糖尿病视网膜病分级标准符合糖尿病视网膜病国际临床分级标准^[5]的 PDR 期,皆伴有不同程度的局部牵引性视网膜脱离;(3) 经评估有玻璃体切割手术指征;(4) PPV 术中清除玻璃体积血及撕除增殖膜后发现黄斑区水肿伴皱褶移位。排除标准:(1) 合并牵拉性视网膜裂孔;(2) PPV 术中发生医源性裂孔者;(3) 合并角膜、巩膜感染者或者严重青光眼者;(4) 心肺肝肾功能不全者;(5) 患者拒绝接受玻璃体切割手术者。本研究通过医院伦理委员会审核,所有患者均知情同意并签署知情同意书。两组患者一般资料比较差异无统计学意义 ($P > 0.05$),见表 1。

1.2 方法 联合组中 17 例 17 眼,对照组中 13 例 13 眼玻璃体切割术前 3d 行玻璃体腔内注射雷珠单抗 (0.5mg/0.05mL) 治疗。所有玻璃体切割手术均由同一位医师操作,采用 Constellation 玻璃体切割超声乳化手术系统及 RESIGHT 非接触式全视网膜镜观察系统。联合组中 12 例 12 眼,对照组中 16 例 16 眼因晶状体混浊影响后段观察者先行白内障超声乳化术。做 2.8mm 透明角膜切口,撕囊镊环形撕囊,水分离,劈核后乳化晶状体,吸尽皮质,植入人工晶状体,完成白内障手术后再进行 PPV 术。采用“3D”模式行 25G 经睫状体平坦部三通道玻璃体切割术。切割前部及中央玻璃体后,切断后极部与周边部玻璃体的连接,用玻璃体切割头将增殖膜分割成小块后切割,尽量切割分离,避免使用眼内镊牵拉和负压吸引。在切割大部分可见玻璃体和增殖膜后,用 1mL 注射器注入醋酸曲安奈德注射液 (50mg/5mL) 染色玻璃体,必要时重复进

行,确保全部玻璃体后皮质清除干净。向玻璃体腔内注射 0.125% 的吲哚菁绿溶液 0.1mL 染色内界膜,染色时间约为 30s。在颞侧视网膜血管弓内、远离黄斑中心凹处掀起一小片内界膜瓣,用内界膜镊抓住该内界膜瓣,围绕黄斑中心凹环形剥离内界膜,剥离范围约 1~2DD。术中补充或完成全视网膜光凝。填充介质的选择主要依据术中所见的眼底情况,若眼底合并视网膜裂孔及活动性出血则选择硅油,若眼底无裂孔及活动性出血则选择平衡盐溶液或消毒空气。对照组操作同前,术中不联合内界膜撕除术。所有患者手术前后均行 BCVA、OCT、眼底照相、眼部 B 型超声、非接触眼压计、裂隙灯显微镜、双目间接眼底镜检查。采用标准对数视力表获得患者手术前后的 BCVA,并将结果转换为最小分辨角对数 (LogMAR) 视力形式记录后进行统计分析,指数,手动和光感分别记作 2.3, 2.6, 2.9^[6]。观察并记录两组患者术前及术后 1wk, 1, 3, 6 mo BCVA (LogMAR), 黄斑中心视网膜厚度 (central macular thickness, CMT), 眼压及并发症。

统计学分析:所收集的数据应用统计学软件 SPSS 19.0 进行分析处理。计数资料以率 (%) 描述,组间比较采用 Fisher 确切概率法;计量资料以均值±标准差 ($\bar{x} \pm s$) 描述,两组间比较采用独立样本 t 检验,重复测量数据比较采用重复测量数据的方差分析,组内两两比较采用 LSD- t 检验,以 $P < 0.05$ 为差异有统计学意义。

2 结果

2.1 两组患者手术前后 BCVA 比较 两组患者手术前后各时间 BCVA 比较差异有统计学意义,而组间比较及组间×时间比较差异无统计学意义 ($F_{\text{组间}} = 1.136$, $P_{\text{组间}} = 0.294$; $F_{\text{时间}} = 19.369$, $P_{\text{时间}} < 0.001$; $F_{\text{组间} \times \text{时间}} = 6.354$, $P_{\text{组间} \times \text{时间}} = 0.002$)。术前两组患者 BCVA 差异无统计学意义 ($P = 0.440$); 两组患者术后 1wk, 1, 3, 6mo BCVA 均较术前提高,差异有统计学意义 (联合组: $t_{\text{术前} \text{vs} \text{术后} 1\text{wk}} = 2.502$, $P_{\text{术前} \text{vs} \text{术后} 1\text{wk}} = 0.023$, $t_{\text{术前} \text{vs} \text{术后} 1\text{mo}} = 5.592$, $P_{\text{术前} \text{vs} \text{术后} 1\text{mo}} < 0.01$, $t_{\text{术前} \text{vs} \text{术后} 3\text{mo}} = 5.735$, $P_{\text{术前} \text{vs} \text{术后} 3\text{mo}} < 0.01$, $t_{\text{术前} \text{vs} \text{术后} 6\text{mo}} = 7.662$, $P_{\text{术前} \text{vs} \text{术后} 6\text{mo}} < 0.01$; 对照组: $t_{\text{术前} \text{vs} \text{术后} 1\text{wk}} = 3.233$, $P_{\text{术前} \text{vs} \text{术后} 1\text{wk}} = 0.005$, $t_{\text{术前} \text{vs} \text{术后} 1\text{mo}} = 5.722$, $P_{\text{术前} \text{vs} \text{术后} 1\text{mo}} < 0.01$, $t_{\text{术前} \text{vs} \text{术后} 3\text{mo}} = 4.295$, $P_{\text{术前} \text{vs} \text{术后} 3\text{mo}} < 0.01$, $t_{\text{术前} \text{vs} \text{术后} 6\text{mo}} = 4.341$, $P_{\text{术前} \text{vs} \text{术后} 6\text{mo}} < 0.01$)。术后 1wk, 1, 3, 6mo 两组组间 BVCA 比较,差异无统计学意义 (均 $P > 0.05$),见表 2。

2.2 两组患者术后 CMT 比较 两组患者术后 CMT 比较差异有统计学意义 ($F_{\text{组间}} = 4.242$, $P_{\text{组间}} = 0.047$; $F_{\text{时间}} = 19.369$, $P_{\text{时间}} < 0.001$; $F_{\text{组间} \times \text{时间}} = 6.354$, $P_{\text{组间} \times \text{时间}} = 0.002$)。两组患者术后 1wk, 1, 3mo 两组间平均 CMT 比较,差异均无统计学意义 (均 $P > 0.05$),术后 6mo 两组患者平均 CMT 比较,差异有统计学意义 ($t = -8.775$, $P < 0.001$),见表 3。

2.3 两组患者手术前后眼压比较 两组患者手术前后眼压比较差异无统计学意义 ($F_{\text{组间}} = 1.472$, $P_{\text{组间}} = 0.233$; $F_{\text{时间}} = 4.517$, $P_{\text{时间}} = 0.005$; $F_{\text{组间} \times \text{时间}} = 1.641$, $P_{\text{组间} \times \text{时间}} = 0.184$),见表 4。联合组中 2 眼 (11%) 术后 1mo 眼压 $> 21\text{mmHg}$,局部予两种降眼压药物点眼,眼压控制在正常水平,对照组中 1 眼 (6%) 术后 6mo 出现眼压 $> 21\text{mmHg}$,予 2 种降眼压药物治疗后眼压控制正常。两组患者术后高眼压的发生率差异无统计学意义 ($P = 1.000$)。

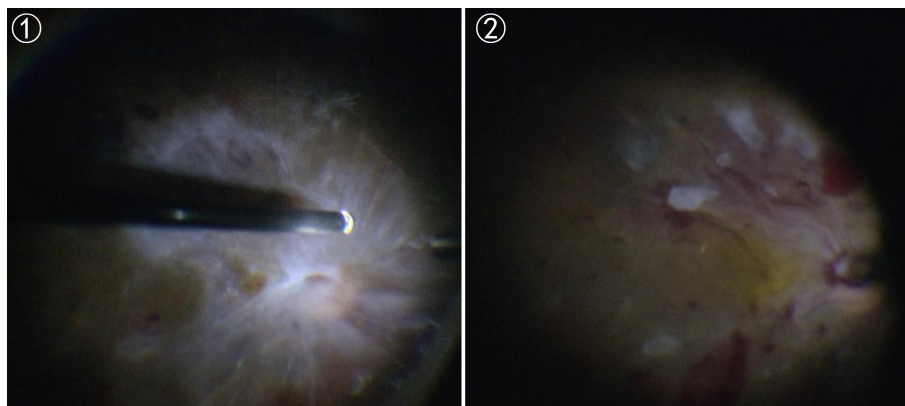


图1 PPV术中见视网膜前稠厚的增殖膜,黄斑及视盘结构窥不清。

图2 PPV术中切割增殖膜后见黄斑皱褶移位。

表1 两组患者一般资料比较

组别	眼数	性别 (男/女,例)	眼别 (左/右,眼)	年龄 ($\bar{x}\pm s$,岁)	术前眼压 ($\bar{x}\pm s$,mmHg)	术前 BCVA ($\bar{x}\pm s$,LogMAR)
联合组	18	9/9	11/7	55.61±4.70	13.91±4.30	1.91±0.62
对照组	18	8/10	9/9	57.06±9.03	13.79±2.26	2.08±0.74
<i>t</i> /Fisher		-	-	-0.602	0.107	-0.782
<i>P</i>		1.000	0.738	0.553	0.916	0.440

组别	眼数	晶状体状态 (有晶状体眼/无状晶体眼,眼)	术前球内注射雷珠 单抗(有/无,眼)	眼内填充物 (空气/硅油/平衡盐,眼)	手术方式 (PPV/PPV+Phaco,眼)
联合组	18	15/3	17/1	1/7/10	6/12
对照组	18	18/0	13/5	1/7/10	2/16
<i>t</i> /Fisher		-	-	-	-
<i>P</i>		0.229	0.177	1.000	0.228

注:对照组:仅行25G微创玻璃体切割术;联合组:行25G微创玻璃体切割联合内界膜剥除术。

表2 两组患者手术前后不同时间点平均 BCVA 比较

分组	眼数	术前	术后 1wk	术后 1mo	术后 3mo	术后 6mo
联合组	18	1.91±0.62	1.31±0.77	0.82±0.62	0.66±0.62	0.77±0.55
对照组	18	2.08±0.74	1.46±0.72	0.96±0.70	1.10±0.92	1.07±0.90
<i>t</i>		-0.782	-0.604	-0.630	-1.691	-1.211
<i>P</i>		0.440	0.550	0.533	0.101	0.236

注:对照组:仅行25G微创玻璃体切割术;联合组:行25G微创玻璃体切割联合内界膜剥除术。

表3 两组患者术后不同时间点平均 CMT 比较

分组	眼数	术后 1wk	术后 1mo	术后 3mo	术后 6mo
联合组	18	421.22±151.27	352.11±119.25	319.17±102.61	223.94±50.67
对照组	18	435.00±95.62	382.61±86.36	341.67±83.45	368.94±48.45
<i>t</i>		-0.327	-0.879	-0.722	-8.775
<i>P</i>		0.746	0.386	0.476	<0.001

注:对照组:仅行25G微创玻璃体切割术;联合组:行25G微创玻璃体切割联合内界膜剥除术。

表4 两组患者手术前后不同时间点眼压比较

分组	眼数	术前	术后 1wk	术后 1mo	术后 3mo	术后 6mo
联合组	18	13.91±4.30	13.43±4.23	14.81±4.78	13.96±3.49	14.74±5.54
对照组	18	13.79±2.26	13.40±4.00	15.73±3.68	15.74±3.68	18.06±4.86
<i>t</i>		0.107	0.020	-0.652	-1.493	-1.909
<i>P</i>		0.916	0.984	0.518	0.145	0.065

注:对照组:仅行25G微创玻璃体切割术;联合组:行25G微创玻璃体切割联合内界膜剥除术。

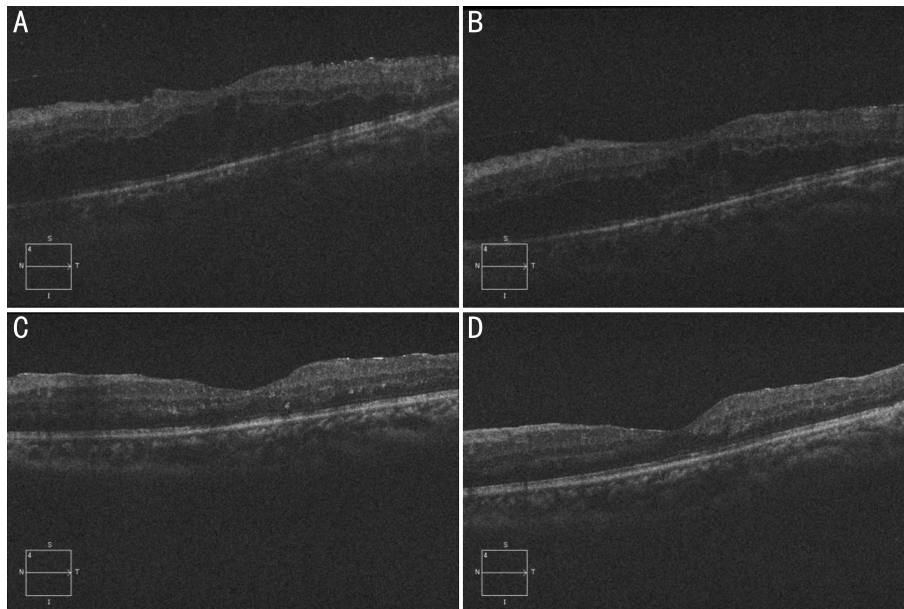


图3 严重PDR伴黄斑皱褶移位患者行PPV联合内界膜剥除术后OCT形态变化 A:术后1wk,B:术后1mo,C:术后3mo,D:术后6mo。

2.4 两组患者术后并发症情况 联合组中1眼(6%)术后5mo仍有顽固性黄斑水肿,予球内注入康柏西普后黄斑水肿较前缓解;对照组中,1眼(6%)术后3mo取油时出现再出血,嘱患者静养休息,予口服改善循环、营养神经保守治疗后积血吸收,1眼(6%)术后6mo出现黄斑前膜,患者决定暂不行手术治疗,予保守观察。两组患者手术后均未出现视网膜脱离、视网膜裂孔、眼内炎等严重并发症。两组患者黄斑水肿、黄斑前膜及玻璃体积血发生率组间差异无统计学意义(均 $P=1.000$)。

3 讨论

严重PDR是DR的终末阶段,玻璃体切割术是目前唯一有效的治疗方法。玻璃体手术可以清除玻璃体腔积血,切割牵拉视网膜的纤维增殖条索,解除新生血管膜及玻璃体后皮质对视网膜的收缩和牵拉,同时切割作为新生血管继续增殖的支架—玻璃体后皮质,对缺血的视网膜或视网膜裂孔进行有效光凝,联合眼内填充使脱离的视网膜复位,从而改善患者视功能。国内外文献报道大部分糖尿病视网膜病变(diabetic retinopathy, DR)患者玻璃体手术后视力改善^[7-8],但仍有部分患者治疗效果不佳,黄斑病变是影响DR患者PPV术后视力恢复的重要因素^[9]。我们在临床发现,部分严重PDR术前由于玻璃体出血和增殖膜影响,无法观察黄斑情况,手术中清除玻璃体出血和增殖膜后发现部分患者黄斑区在增殖膜的作用下发生皱褶和移位(图1、2),这种情况不同于一般意义上的牵拉视网膜脱离造成的黄斑脱离,也不同于一般意义上的黄斑水肿,经过查找文献对这种黄斑皱褶移位还没有相关文献报道,对于这种情况的治疗也无相关研究。故本研究比较了PPV联合或不联合内界膜剥除术治疗严重PDR伴黄斑皱褶移位的疗效及安全性的差异,以期为临床医师治疗方案的选择提供依据。

内界膜是视网膜和玻璃体之间的结构分界,外表面与Müller细胞纤维脚板相吻合,内表面与玻璃体皮质接触,始于玻璃体管并向周边覆盖整个视网膜内表面,在病理情

况下可成为Müller细胞增生的支架,促进胶质细胞的移行,是造成黄斑疾病切线方向牵拉力的主要因素^[10]。随着内界膜剥除术于1990年被Morris等^[11]第一次将运用于临床,许多学者逐渐将内界膜剥除术应用于多种玻璃体视网膜疾病的治疗中,如特发性黄斑裂孔、黄斑前膜、高度近视黄斑区玻璃体视网膜界面异常等^[12]。目前国内外学者探索了内界膜剥除术在糖尿病视网膜病变中的应用,主要集中于黄斑水肿的治疗。部分研究显示PPV联合内界膜剥除能够降低CMT,但缺乏大样本量随机对照研究支持^[13]。Dehghan等^[14]认为PPV联合或者不联合内界膜剥除术均能使CMT显著降低,从解剖学的指标判断有统计学意义,但是手术前后BCVA并无统计学差异,视力的预后与CMT之间并无明显相关性;此外,由于内界膜是Müller细胞的基底膜,作为视网膜和玻璃体的支架和屏障,对维持视网膜细胞结构和功能起着重要作用,内界膜撕除可造成Müller细胞的损伤^[15],Meena等^[16]从细胞学层面及光学相干断层扫描验证了以上结论。Rosenblatt等^[17]研究指出内界膜剥除术的意义或不在于提升视力,而是防止黄斑水肿的进一步恶化,或者预防视网膜前膜的生成。以上均提示临床医师,在PDR治疗中需谨慎选择内界膜撕除术的适应证^[18-19]。目前内界膜手术的标准并未达到共识,部分学者认为,对于伴有微小机械牵拉因素的DME患者,或者对于难治性、弥漫性且对其他治疗手段无效,尤其是对激光治疗没有反应的黄斑水肿者,可考虑行PPV联合内界膜剥除术治疗^[20]。本研究中两组患者术后BCVA均较术前明显改善,术后CMT随着时间推移逐渐下降,体现了PPV治疗PDR的疗效确切;术后6mo,PPV联合内界膜剥除术组CMT厚度显著低于对照组,两组间BCVA差异无统计学意义,以上提示对于严重PDR伴黄斑皱褶移位的患者,PPV联合内界膜剥除术在改善术后视力及CMT方面,较单纯行PPV治疗的患者具有优势。

分析原因,PPV联合内界膜剥除术可减轻玻璃体后

界膜对黄斑区切线方向的机械牵引,去除星型胶质细胞增生的支架从而阻止胶质细胞异常增生及视网膜前膜的形成;剥除内界膜后,抗 VEGF 药物或更容易进入黄斑区视网膜组织发挥其药物作用,而视网膜基质构架呈疏松样改变,有助促进黄斑水肿的消退(图3);还可减少 VEGF 及炎症因子等相关血管活性因子附着,从而降低玻璃体黄斑交界面疾病的术后复发率。术中操作时有以下注意点:(1)切割增殖膜时使用切割头在视网膜和增殖膜之间寻找空隙,待玻璃体切割头进入空隙后再行切割分离,分而治之,避免牵拉;(2)妥善处理纤维血管膜残端,有效止血对于预防玻璃体出血有重要作用;(3)后极部增殖膜剥除后往往仍有玻璃体残留,可使用 TA 染色,确保玻璃体后皮质完全清除;(4)使用 ICG 染色后,如黄斑区不能染色,则提示还有黄斑前膜或玻璃体后皮质残留;(5)PDR 的内界膜质地较脆,易撕破,为了更好地撕膜可以适当重复 ICG 染色;(6)由于黄斑皱褶移位,与色素上皮部分脱离,撕内界膜的起点最好在黄斑鼻上或鼻下近视盘处开始,此处视网膜相对固定,避免撕内界膜时视网膜移位造成的不便;(7)尽可能保证晶状体后囊膜的完整性,减少新生血管性青光眼的发生。

本研究中,术后 6mo 两组患者高眼压发生率未见统计学差异,联合组眼压平均值低于对照组,推测术后眼压均值的差异或与样本量较小及两组患者玻璃体切割术前雷珠单抗的使用率有关,联合组中 17 眼(94%),对照组 13 眼(72%)术前接受了雷珠单抗玻璃体腔注射,董一等^[21]研究显示糖尿患者玻璃体切割术前预防性使用雷珠单抗或在一定程度上抑制术后眼压上升幅度。此外,本研究随访的时间较短,研究对象的选择可能存在一定偏倚,远期疗效及安全性还需要大样本长期随访的对照研究进一步证实。

综上所述,治疗严重 PDR 伴黄斑皱褶移位时采用 25G 微创玻璃体切割联合内界膜剥除术,能更有效提高患者 BCVA 及降低 CMT,该术式成功的基本条件包括严格的手术适应证选择以及精细的手术操作。

参考文献

- 1 Wang RR, Wang DZ, Sun JT, et al. Risk factors associated with the severity of diabetic retinopathy in Qingdao. *Guoji Yanke Zazhi (Int Eye Sci)* 2018;18(7):1174-1179
- 2 中华医学会糖尿病学分会. 中国 2 型糖尿病防治指南(2013 年版). *中华内分泌代谢杂志* 2014;30(10):893-942
- 3 黄玲,徐金华,林琳. 雷珠单抗辅助微创玻璃体切割术治疗严重 PDR 的临床研究. *国际眼科杂志* 2018;18(8):1511-1514
- 4 中华医学会眼科学会眼底病学组. 我国糖尿病视网膜病变临床诊疗指南(2014 年). *中华眼科杂志* 2014;50(11):851-865

- 5 Wilkinson CP, Ferris FL 3rd, Klein RE, et al. Proposed international clinical diabetic retinopathy and diabetic macular edema disease severity scales. *Ophthalmology* 2003;110(9):1677-1682
- 6 Holladay JT. Visual acuity measurements. *J Cataract Refract Surg* 2004;30(2):287-290
- 7 Ishibazawa A, Nagaoka T, Takahashi A, et al. Optical Coherence Tomography Angiography in Diabetic Retinopathy: A Prospective Pilot Study. *Am J Ophthalmol* 2015;160(1):35-44
- 8 周林,李芳芳. 曲安奈德辅助 23G 微创玻璃体切割治疗增生性糖尿病视网膜病变. *中国现代手术学杂志* 2018;22(4):72-76
- 9 蔡玲,崔建怡. 严重增殖性糖尿病视网膜病变玻璃体切除术后视功能评价. *国际眼科杂志* 2016;16(4):633-637
- 10 方冬,沈丽君. 内界膜剥除方式进展. *中华实验眼科杂志* 2017;35(11):1039-1042
- 11 Morris R, Kuhn F, Witherspoon CD. Hemorrhagic macular cysts. *Ophthalmology* 1994;101(1):1
- 12 Rupak R, Panigrahi PK, Abhinandan P, et al. Re: Techniques, rationale, and outcomes of internal limiting membrane peeling. *Retina* 2013;33(2):457
- 13 Nakajima T, Roggia MF, Noda Y, et al. Effect of internal limiting membrane peeling during vitrectomy for diabetic macular edema: systematic review and meta-analysis. *Retina* 2015;35(9):1719-1725
- 14 Dehghan MH, Salehipour M, Naghib J, et al. Pars plana vitrectomy with internal limiting membrane peeling for refractory diffuse diabetic macular edema. *J Ophthalmic Vis Res* 2010;5(3):162-167
- 15 Ghassemi F, Bazvand F, Roohipour R, et al. Outcomes of vitrectomy, membranectomy and internal limiting membrane peeling in patients with refractory diabetic macular edema and non-tractional epiretinal membrane. *J Curr Ophthalmol* 2016;28(4):199-205
- 16 Meena CMS, Valsa SMS, Sonia RJ, et al. Efficacy of internal limiting membrane removal in recalcitrant diabetic macular edema - comparative analysis of macular thickness by optical coherence tomography. *Kerala J Ophthalmol* 2017;19(3):259-265
- 17 Rosenblatt BJ, Shah GK, Sharma S, et al. Pars plana vitrectomy with internal limiting membranectomy for refractory diabetic macular edema without a taut posterior hyaloid. *Graefes Arch Clin Exp Ophthalmol* 2005;243(1):20-25
- 18 Sakamoto A, Nishijima K, Kita M, et al. Association between foveal photoreceptor status and visual acuity after resolution of diabetic macular edema by pars plana vitrectomy. *Graefes Arch Clin Exp Ophthalmol* 2009;247(10):1325-1330
- 19 Berrocal MH, Acaba LA, Acaba A. Surgery for Diabetic Eye Complications. *Curr Diab Rep* 2016;16(10):99
- 20 Yang CM, Yeh PT, Cheng SF, et al. Macular appearance after diabetic vitrectomy for fibrovascular proliferation: an optical coherence tomography study. *Acta Ophthalmol* 2010;88(2):193-198
- 21 董一,闫磐石,万光明,等. 糖尿病性视网膜病变玻璃体切除术前注射雷珠单抗的效果. *中华眼外伤职业眼病杂志* 2018;40(3):183-187