

超广角眼底自发荧光在 Stargardt 病中的特征和应用价值

郑志坤, 张娟, 黎铎, 李娟娟

引用: 郑志坤, 张娟, 黎铎, 等. 超广角眼底自发荧光在 Stargardt 病中的特征和应用价值. 国际眼科杂志 2021; 21 (12): 2191-2194

基金项目: 云南省医学学科带头人培养计划 (No.D-2019021); 云南省卫生科技计划项目 (No.2018NS0011)

作者单位: (650021) 中国云南省昆明市, 云南大学附属医院 云南省第二人民医院 云南省眼科医院

作者简介: 郑志坤, 本科, 副主任医师, 研究方向: 视神经及视网膜变性类疾病。

通讯作者: 李娟娟, 博士, 副主任医师, 研究方向: 玻璃体及视网膜疾病. ljj800502@163.com

收稿日期: 2021-06-15 修回日期: 2021-11-08

摘要

目的: 探讨超广角眼底自发荧光在 Stargardt 病中的特征和应用价值。

方法: 回顾分析 2016-05/2020-08 在云南省第二人民医院眼科门诊经过多种影像检查及基因测序而确诊的 Stargardt 病患者 38 例 76 眼。使用超广角眼底自发荧光成像检查, 并对比传统眼底彩照、眼底 55° 自发荧光、光相干断层扫描的影像特征, 评估超广角眼底自发荧光在 Stargardt 病中的影像特征及其临床应用优势。

结果: 超广角眼底自发荧光检查中 76 眼 (100%) 均发生了后极部的高自发荧光, 而传统 55° 自发荧光检查仅有 42 眼 (55%) 可见明显的后极部高自发荧光。76 眼中 66 眼 (87%) 可见不同数量的斑点, 从后极部向周边视网膜分布, 超广角眼底自发荧光较眼底彩照能显示更为清晰和更多数量的视网膜斑点, 更为完整地显示斑点的分布数量和面积。76 眼 (100%) 均可见黄斑中心处 RPE 萎缩所呈现的卵圆形低自发荧光区域, 随病变进展, 萎缩区扩大、低荧光区域相应扩大, 超广角眼底自发荧光能完整显示萎缩范围和面积, 但无法从萎缩深度上进行显示。48 眼 (63%) 超广角眼底自发荧光中可见强背景自发荧光从黄斑处向视盘鼻侧和颞下方扩展, 在视盘下方形成一明显的近似垂直的分界线。

结论: Stargardt 病中的自发荧光变化不仅局限于后极, 而且可能在周围延伸得更多, 超广角眼底自发荧光成像是评估 Stargardt 病患者的有用工具。

关键词: 自发荧光; 眼底黄色斑点; Stargardt 病; 超广角成像
DOI: 10.3980/j.issn.1672-5123.2021.12.34

Characteristics and application value of ultra-wide-field fundus auto-fluorescence in Stargardt disease

Zhi-Kun Zheng, Juan Zhang, Hua Li, Juan-Juan Li

Foundation items: Medical Discipline Leader Training Program of Yunnan Provincial Health Commission (No.D-2019021); Research

Project of Medical and Health Institutions in Yunnan Province (No. 2018NS0011)

Affiliated Hospital of Yunnan University; The Second People's Hospital of Yunnan Province; Yunnan Eye Hospital, Kunming 650021, Yunnan Province, China

Correspondence to: Juan-Juan Li. Affiliated Hospital of Yunnan University; The Second People's Hospital of Yunnan Province; Yunnan Eye Hospital, Kunming 650021, Yunnan Province, China. ljj800502@163.com

Received: 2021-06-15 Accepted: 2021-11-08

Abstract

• AIM: To explore the characteristics and application value of ultra-wide-field auto-fluorescence in Stargardt disease.

• METHODS: A retrospective study of clinical characteristics and genetically confirmed Stargardt disease patients, using Optos P200Tx for ultra-wide-field auto-fluorescence imaging, and comparing the imaging features of traditional fundus color photographs, fundus 55° auto-fluorescence, and optical coherence tomography, to evaluate the ultra-wide-field auto-fluorescence in Stargardt disease image characteristics and advantages of clinical application.

• RESULTS: All 76 eyes (100%) had high posterior auto-fluorescence, while only 42 eyes (55%) of traditional 55° auto-fluorescence showed obvious posterior high auto-fluorescence. Sixty-six eyes (87%) of the 76 eyes showed different numbers of spots, which were distributed from the posterior pole to the peripheral retina. UWAF can show clearer and more number of retinal spots than fundus color photographs, and more completely shows the number and distribution of spots area. All 76 eyes (100%) of the patients showed the oval low auto-fluorescence area induced by retinal pigment epithelium (RPE) atrophy in the center of the macula. As the disease progressed, the atrophy area expanded and the low fluorescence area expanded accordingly. Ultra-wide-field auto-fluorescence can completely display the atrophy range and area, but it cannot display in dystrophy depth. In 48 eyes (63%) ultra-wide-field auto-fluorescence, strong background auto-fluorescence was seen extending from the macula to the nasal and inferior temporal of the optic disc, forming a clear approximately vertical dividing line below the optic disc.

• CONCLUSION: Ultra-wide-field auto-fluorescence changes in Stargardt are not limited to the posterior pole and may extend more peripherally. Ultra-wide-field imaging is a useful tool for the assessment of patients with Stargardt macular dystrophy.

• KEYWORDS: auto-fluorescence; fundus flavimaculatus; Stargardt disease; ultra-wide field

Citation: Zheng ZK, Zhang J, Li H, *et al.* Characteristics and application value of ultra-wide-field fundus auto-fluorescence in Stargardts disease. *Guoji Yanke Zazhi (Int Eye Sci)* 2021;21(12): 2191-2194

0 引言

Stargardt病(Stargardt disease)是一组多见于青少年,进行性眼底黄斑营养不良的遗传性疾病。其病变特征是黄斑中心区视网膜色素上皮(retinal pigment epithelium, RPE)细胞中脂褐质堆积、光感受器细胞损伤^[1];而自发荧光的原理是通过检测RPE细胞内脂褐质的含量与分布,来评价疾病发生及发展情况^[2],因此自发荧光在Stargardt病的诊断和随访过程中具有独特的价值。由于传统眼底自发荧光成像技术仅局限于后极部30°~55°的范围,难以全面了解眼底周边的变化。而目前认为除了后极部的病变外,周边的眼底改变对于Stargardt病的疾病诊断,预后判断中也具有重要意义^[3]。超广角眼底自发荧光(ultra-wide-field autofluorescence)成像设备单次拍摄可获得200°的自发荧光图像,覆盖达到82%的视网膜面积^[4],因此为Stargardt病提供了更为全面地病变信息。为探讨超广角眼底自发荧光在该病中的应用价值,我们观察总结了一组Stargardt病患者的临床资料,现将结果报告如下。

1 对象和方法

1.1 对象 回顾分析2016-05/2020-08在云南省第二人民医院眼科门诊经过多种影像检查及基因测序而确诊的Stargardt病患者38例76眼。纳入标准:(1)所有患者符合Gass对Stargardt病的临床描述^[5]:双眼眼底可见黄斑区色素紊乱,中心凹反光消失,黄斑区对称性斑点状脱色素或“椭圆形”萎缩灶,呈金箔样反光,可伴或不伴后极部或周边黄色斑点。(2)伴有不同程度的光感受器及RPE细胞萎缩。排除标准:(1)严重的屈光介质不清。(2)其他类型的视网膜或视神经疾病。(3)既往行眼部疾病手术史或其他可能潜在影响眼底的系统性疾病。所有患者及监护人已告知同意,并通过医院伦理审核。

1.2 方法 所有患者均行最佳矫正视力(best corrected visual acuity, BCVA)、裂隙灯显微镜、散瞳后行眼底彩色照像、视网膜荧光血管造影、光相断层扫描(OCT)检查、眼底自发荧光影像检查。眼底彩色照像采用眼底照相机(TRC-5EX)进行;OCT检查采用海德堡Spectralis HRA OCT进行,扫描参数为:扫描深度5~8mm,扫描部位为以病变部位为中心进行水平扫描。眼底55°自发荧光检查采用眼底血管造影仪进行;眼底超广角眼底自发荧光采用Optos 200Tx进行检查,以532nm的绿色激发光扫描并捕获眼底自发荧光图像,具体操作为:进入拍摄界面后,选择AF模式,检查者辅助患者头位脸向对侧微倾以避免鼻梁,缓慢凑近检查孔,此后由机器自动捕捉拍摄,采用电脑终端的Review软件读图,并进行降噪处理。所有患者均由同一位经验丰富的技师操作完成。重点观察超广角眼底自发荧光特征,并对比眼底彩照,55°自发荧光及OCT影像检查结果进行分析。

2 结果

2.1 纳入患者的一般资料 符合纳入标准的38例76眼患者中男23例,女15例,首诊年龄6~32(平均12.5+6.3)岁。10例因双眼自幼视力不佳就诊,28例因儿童眼科矫正视力不提高而转诊。38例患者中19例经基因检测证实ABCA4基因位点突变。

2.2 Stargardt病中背景荧光在超广角眼底自发荧光中的特征 在传统55°自发荧光中42眼(55%)可见明显的后极部背景荧光增强,其余34眼(45%)因成像范围有限,增强区域与周边区域背景荧光的强弱对比不显著,无法明确判断背景荧光的变化情况(图1A)。所有(76眼,100%)患者均广泛显示眼底高低荧光区域(图1B),证实所有Stargardt病患者均发生后极部的高自发荧光,高自发荧光颞侧分布面积均大于鼻侧(图1B)。

2.3 Stargardt病中视网膜斑点在超广角眼底自发荧光中的特征 纳入76眼中10眼(13%)除典型黄斑萎缩病灶外,未见明显视网膜斑点,66眼(87%)可见不同数量的斑点,从黄斑中心、后极部向周边视网膜分布。与传统视网膜彩色照片相比(图2A),超广角眼底自发荧光较眼底彩照能显示更为清晰和更多数量的视网膜斑点,更为完整地显示斑点的分布数量和区域(图2B)。超广角眼底自发荧光眼底斑点呈现不同强度的自发荧光,斑点靠后极自发荧光更低,部分呈现完全萎缩而无自发荧光,靠周边自发荧光则相对更强。所有斑点无论数量和沉着部位,均不累及视盘周围,视盘周围呈一圈无斑点沉积和无萎缩的赦免区域(图2B)。

2.4 Stargardt病中黄斑萎缩在超广角眼底自发荧光中的特征 纳入76眼(100%)患者均可见黄斑中心处RPE萎缩所呈现的卵圆形低自发荧光区域,随病变进展,萎缩区扩大、低荧光区域相应扩大,病变较早期患者可见小于1PD的黄斑区萎缩灶,进行性发展者萎缩区域扩大可超过上下血管弓区域,超广角眼底自发荧光所呈现的萎缩面积的变化与OCT相比面积及分布可显示得更为清楚,见图3。

2.5 Stargardt病在超广角眼底自发荧光中的垂直分界线 纳入76眼中48眼(63%)超广角眼底自发荧光中可见强背景自发荧光从黄斑处向视盘鼻侧和颞下方扩展,在视盘下方形成一明显的近似垂直的分界线,在这一垂直线的鼻侧呈现正常视网膜的背景荧光,而颞侧则呈现相对高自发荧光,两边自发荧光的强弱对比,形成了这一明显的垂直分界线(图4)。这一垂直分界线可见于任何萎缩病变阶段的患者中。

3 讨论

Stargardt病的发病人群主要为儿童和青少年,患病人群的特点及检查配合度等问题常常导致该病的漏诊和误诊,尤其是病变早期,眼底表现不显著时,有文献报道Stargardt病在儿童的误诊漏诊率可达90%以上^[6]。因此临床需要更为敏感、同时儿童配合度较高的影像检查来提高本病的确诊率,并进行良好的追踪随访。我们通过对超广角眼底自发荧光与传统影像检查的对比,发现超广角眼底自发荧光相对传统技术对Stargardt病的观察及随访更具优势,其中包括:(1)超广角眼底自发荧光能更加全

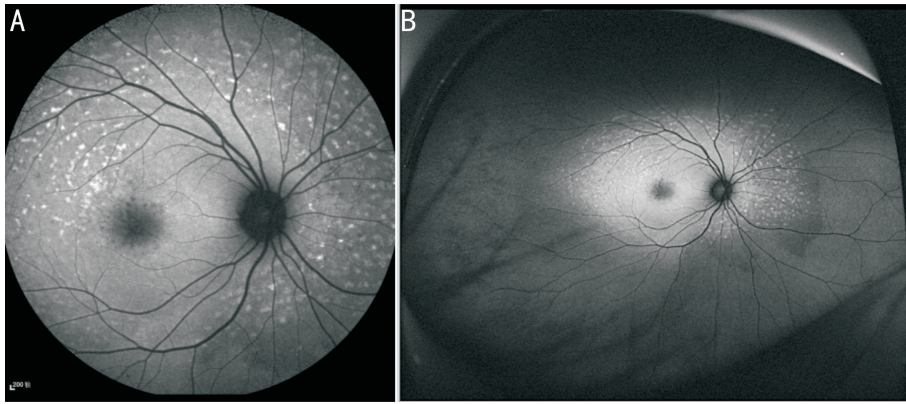


图1 同一患者不同范围自发荧光影像 A:眼底55°自发荧光影像。可见后极部自发荧光稍增强,但与周边区域无法对比观察; B:眼底超广角自发荧光影像。可见后极部一明显自发荧光增强区域,与周边低自发荧光区形成一明显分界和对比,同时可见颞侧高自发荧光范围较鼻侧广泛。

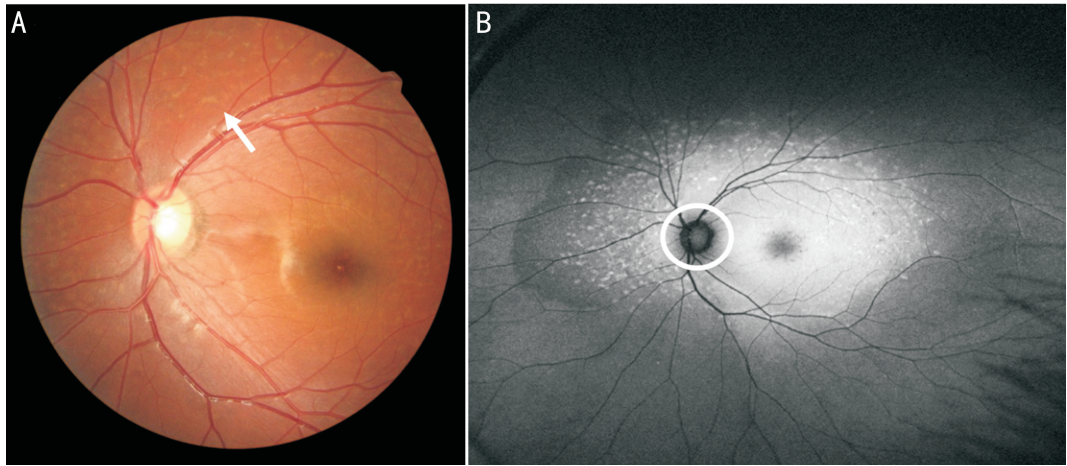


图2 同一患者眼底彩照与超广角自发荧光影像 A:Stargardt病患者眼底彩色照片。可见黄斑区光反射消失,颜色灰暗。围绕视盘和黄斑所分布的黄白色斑点病变(白箭),但无法显示整体斑点分布情况,同时由于对比度问题,斑点显示并不十分清晰;B: Stargardt病患者超广角眼底自发荧光照片。可完整并清晰视网膜斑点的数量及分布情况,并清晰显示视盘周围无斑点累及的赦免区(白色环形内区域)。

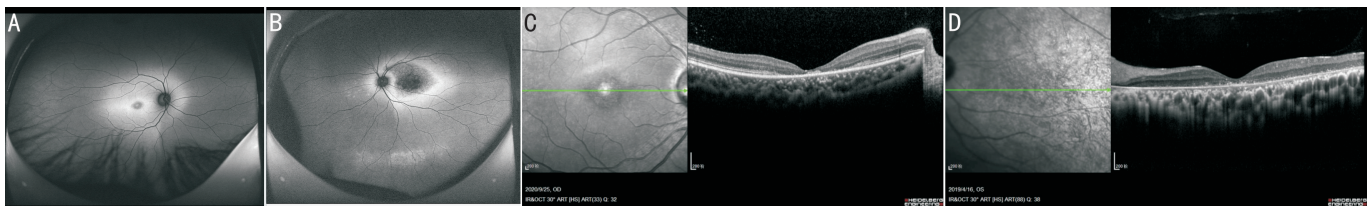


图3 Stargardt病患者超广角眼底自发荧光和OCT影像 A:黄斑中心可见一较小的卵圆形低自发荧光区面积小于1PD;B:黄斑中心区可见一较大范围的低自发荧光萎缩区,超过黄斑上下血管弓区域,其中心部分由于萎缩严重,自发荧光亮度更低;C:与A同一患者OCT像。可见中心凹处光感受器层及外界膜逐渐反光减弱,中断消失,外核层变薄,中心凹处视网膜厚度变薄;D:与图B同一患者OCT像。可见中心凹周围神经上皮层变薄,光感受器层明显萎缩消失,RPE层萎缩,反光减弱,脉络膜层毛细血管萎缩。

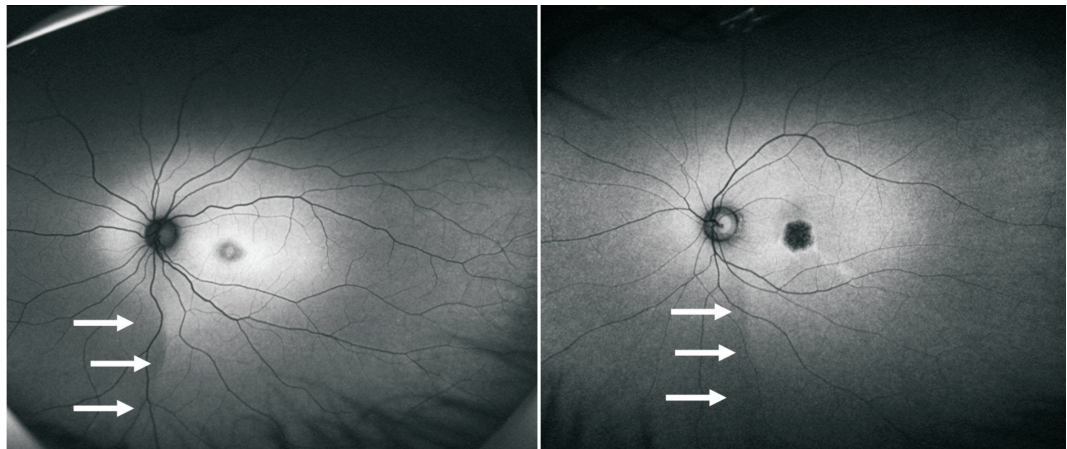


图4 Stargardt病患者超广角眼底自发荧光影像 后极部超过血管弓之外区域背景自发荧光显著增强,与周边低自发荧光区之间形成一边界较清楚的交界线。视盘下方可见一近似垂直的分界线(箭头),鼻侧为接近正常视网膜的背景荧光区。

面地显示眼底病变。对于眼底的黄色斑点传统自发荧光检查由于范围所限,不能完全显示黄色斑点,而超广角自发荧光对分布较周边的斑点也能进行全面显示。此外,对于这些斑点的自发荧光变化既往已有文献报道^[7],斑点最早出现于黄斑附近的后极部,并呈高自发荧光,而随着病变的进展,这些斑点消退,其所处部位变为低自发荧光,而相对较周边区域则显示新的强自发荧光的斑点出现,我们的病例中也观察到了这一病变规律。由于脂褐质沉积于RPE中,在传统的眼底荧光血管造影中,眼底背景荧光显示弱荧光,即所谓的“脉络膜淹没”征^[8],这一特征在眼底自发荧光的检查中呈现相反的强自发荧光,超广角自发荧光在不同病变阶段的患者,能通过自发荧光的强弱变化更为清楚显示范围和勾勒出界限,并根据精确的界限来评估病变进展的范围和程度,这是传统影像检查难以实现的。(2)超广角眼底自发荧光兼具了传统影像手段的临床价值。除了整体全面地显示病变外,一些细节的变化超广角眼底自发荧光也同样能显示。例如关于视盘周围的赦免区域是传统影像手段最先观察到的^[9],目前认为这一环形低荧光形成的原因是视盘旁光感受器与RPE细胞的比值远远低于黄斑区,导致了病变较少沉积在视盘附近所致。有观察表明在 ABCA4 基因突变所确诊的 Stargardt 病中 94% 的患者观察到视盘旁环形低荧光,故认为这一征象是 Stargardt 病的典型表现,甚至把这一特征作为确诊该病的依据之一^[10]。在本组病例中我们也观察到,即使对于后极部广泛弥漫性透见荧光的患者,超广角眼底自发荧光可见视盘附近的萎缩也并不显著。因此对于后极部的病变,超广角眼底自发荧光同样可以清楚显示。(3)超广角眼底自发荧光提供了新的认识和思考。对于 Stargardt 病这样一个主要病变位于后极部黄斑区的疾病,人们既往对它的观察认知也较多集中在后极区域,但随着超广角成像手段的应用,相关的视网膜周边病变也逐渐被人们所认识和重视起来。以往由于传统检查手段的局限,对 Stargardt 病分型分期主要基于后极部的病变程度,而超广角自发荧光的应用则帮助人们对 Stargardt 病等^[11]的分型分期提出了新的观点。Klufas 根据超广角自发荧光的特点将 Stargardt 病分为三型:Ⅰ型:病变局限于黄斑,无周围发现;Ⅱ型:黄斑萎缩,仅在外周有斑点;Ⅲ型:黄斑萎缩和不同程度的周围性萎缩。这种分型的方法改变了既往以黄斑病变进展为主要指标的分型方法,虽然对于这种分类方法是否完全对应病变发展规律和严重程度仍然存在争议,但纳入了周边病变情况,无疑对病变的整体发展、转归、预后评估提供了更多的信息和依据。此外,在本组病例及文献报道中,Stargardt 病具有另一显著的特征是鼻下方与颞下方之间背景荧光强弱的垂直分界线,这是传统 50° 以下荧光检测范围所不能显示的^[12]。这一垂直线在正常人群中也有显示,但大量观察证实,Stargardt 病中它更为显著。目前对于这条垂直线的确切意义尚不清楚,有学者推测颞下相对强自发荧光区可能是斑点将会出现的区域^[13]。(4)超广角眼底自发荧光在追踪随访中的优势:除了以上对疾病的分型、进展提供影像支持外,超广角自发荧光更全面地评估病变严重程度,为将来基因治疗介入时选择萎缩较为严重的部位提供精准指导^[14]。同时,其快速、无创特点为病变的追踪随访提供了更理想的对比,尤其对于固视不佳、配合度不好的儿童患者,532nm 的激光检查舒适度也显著提升,532nm 的绿光激发相对于蓝光激发患者的舒适度更

好、同时受屈光介质的影响更小、对于 RPE 的萎缩病灶测量可以更加精准^[15]。

但超广角眼底自发荧光也存在需要解决的问题:超广角眼底自发荧光拍摄的绿色 AF 图像可能会降低均匀性,尤其是在未散瞳情况时眼底上方和下方更为明显;另一方面,超广角眼底自发荧光不会平均图像,超广角眼底自发荧光进行的图像处理也不包括直方图拉伸等,存在周边变形等问题^[16]。随着超广角眼底自发荧光技术的进步,超广角眼底自发荧光将成为 Stargardt 病病变更成熟的评估工具,其在包括 Stargardt 病在内的遗传学视网膜疾病中的临床应用优势有待进一步挖掘。

参考文献

- 1 Pole C, Ameri H. Fundus autofluorescence and clinical applications. *J Ophthalmic Vis Res* 2021;16(3):432-461
- 2 Heath JRC, Thompson JA, Lamey TM, et al. Classifying ABCA4 mutation severity using age - dependent ultra - widefield fundus autofluorescence-derived total lesion size. *Retina* 2021 [Online ahead of print]
- 3 Goerd L, Sauer L, Vitale AS, et al. Comparing fluorescence lifetime imaging ophthalmoscopy in atrophic areas of retinal diseases. *Transl Vis Sci Technol* 2021;10(7):11
- 4 Heath JRC, Chen FK. Stargardt disease: Multimodal imaging: a review. *Clin Exp Ophthalmol* 2021;49(5):498-515
- 5 Dhooge PPA, Runhart EH, Lambertus S, et al. Correlation of morphology and function of flecks using short - wave fundus autofluorescence and microperimetry in patients with stargardt disease. *Transl Vis Sci Technol* 2021;10(3):18
- 6 Jauregui R, Nuzbrokh Y, Su PY, et al. Retinal pigment epithelium atrophy in recessive stargardt disease as measured by short - wavelength and near - infrared autofluorescence. *Transl Vis Sci Technol* 2021; 10(1):3
- 7 Miere A, Le Meur T, Bitton K, et al. Deep learning - based classification of inherited retinal diseases using fundus autofluorescence. *J Clin Med* 2020;9(10):3303
- 8 Gliem M, Müller PL, Birtel J, et al. Quantitative fundus autofluorescence and genetic associations in macular, cone, and cone - rod dystrophies. *Ophthalmol Retina* 2020;4(7):737-749
- 9 Burke TR, Rhee DW, Smith RT, et al. Quantification of peripapillary sparing and macular involvement in Stargardt disease (STGD1). *Invest Ophthalmol Vis Sci* 2011;52(11):8006-8015
- 10 Duncker T, Lee W, Tsang SH, et al. Distinct characteristics of inferonasal fundus autofluorescence patterns in stargardt disease and retinitis pigmentosa. *Invest Ophthalmol Vis Sci* 2013;54(10):6820-6826
- 11 Klufas MA, Tsui I, Sadda SR, et al. Ultrawidefield autofluorescence in abca4 stargardt disease. *Retina* 2018;38(2):403-415
- 12 Duncker T, Greenberg JP, Sparrow JR, et al. Visualization of the optic fissure in short - wavelength autofluorescence images of the fundus. *Invest Ophthalmol Vis Sci* 2012;53(10):6682-6686
- 13 Sparrow JR, Marsiglia M, Allikmets R, et al. Flecks in recessive stargardt disease: short - wavelength autofluorescence, near - infrared autofluorescence, and optical coherence tomography. *Invest Ophthalmol Vis Sci* 2015;56(8):5029-5039
- 14 Jauregui R, Cho A, Lee W, et al. Progressive choriocapillaris impairment in ABCA4 maculopathy is secondary to retinal pigment epithelium atrophy. *Invest Ophthalmol Vis Sci* 2020;61(4):13
- 15 Patel M, Kiss S. Ultra - wide - field fluorescein angiography in retinal disease. *Curr Opin Ophthalmol* 2014;25(3):213-220
- 16 Witmer MT, Cho M, Favarone G, et al. Ultra - wide - field autofluorescence imaging in non - traumatic rhegmatogenous retinal detachment. *Eye (Lond)* 2012;26(9):1209-1216