

SMILE术中眼球移位对角膜切削精准度和屈光状态的影响

张鹏程, 江文珊, 刘 银

引用:张鹏程,江文珊,刘银. SMILE术中眼球移位对角膜切削精准度和屈光状态的影响. 国际眼科杂志 2022; 22(7): 1178-1182

作者单位:(430000)中国湖北省武汉市,中国人民解放军中部战区总医院眼科 湖北省眼底激光临床研究中心

作者简介:张鹏程,毕业于空军军医大学,硕士,主治医师,研究方向:屈光不正、玻璃体视网膜疾病。

通讯作者:江文珊,毕业于陆军军医大学,博士,副主任医师,研究方向:屈光不正、斜弱视. wenshanj@126.com

收稿日期:2021-10-11 修回日期:2022-06-16

摘要

目的:评估飞秒激光小切口角膜基质透镜取出术(SMILE)激光扫描时眼球轻微移位对角膜切削精准度及术后屈光状态的影响。

方法:纳入2019-01/2021-03于本院行SMILE手术的患者32例62眼,依据术中眼球有无轻微移位分为移位组和固视组,并选取单眼眼球轻微移位的患者进行双眼配对,比较移位组和固视组组间和单眼眼球轻微移位患者双眼术后1mo实际与术前预估角膜切削厚度偏差绝对值(ACE)、散光偏差(AE)、屈光偏差绝对值(ARE)及视力偏差绝对值(AVE)的差异,并将手术图像量化,分析眼球移位幅度与AE的相关性,观察眼球轻微移位所处区域、层面及移位方向对ACE的影响。

结果:移位组和固视组各观察指标均无差异($P>0.05$)。术中单眼眼球轻微移位的患者双眼AE具有差异($0.57\pm 0.31D$ vs $0.33\pm 0.27D$, $P<0.05$),且眼球移位幅度与术后1mo AE具有正相关性($r=0.564$, $P<0.05$)。眼球轻微移位所处不同区域(中心区/周边区)、层面(透镜上层/透镜下层)及方向(鼻侧/颞侧)的患者术后1mo ACE比较均无差异(均 $P>0.05$)。

结论:SMILE手术中激光扫描时眼球轻微移位对角膜切削精准度无明显影响,主要引起偏中心切削,导致角膜散光改变,但对等效球镜度及视力影响甚微。

关键词:飞秒激光小切口角膜基质透镜取出术(SMILE); 眼球轻微移位; 偏中心切削; 精准度; 屈光状态

DOI:10.3980/j.issn.1672-5123.2022.7.22

Influence of eye movement on precision of corneal ablation and refraction status in SMILE

Peng-Cheng Zhang, Wen-Shan Jiang, Yin Liu

Department of Ophthalmology, Central Theater Command General

Hospital of the Chinese People's Liberation Army; Hubei Fundus Laser Clinical Research Center, Wuhan 430000, Hubei Province, China

Correspondence to: Wen - Shan Jiang. Department of Ophthalmology, Central Theater Command General Hospital of the Chinese People's Liberation Army; Hubei Fundus Laser Clinical Research Center, Wuhan 430000, Hubei Province, China. wenshanj@126.com

Received: 2021-10-11 Accepted: 2022-06-16

Abstract

• **AIM:** To evaluate the influence of slight eye movement during laser scanning on femtosecond laser precision of corneal ablation and postoperative refractive status in small incision lenticule extraction (SMILE).

• **METHODS:** Totally 32 patients (62 eyes) who underwent SMILE surgery in our hospital from January 2019 to March 2021 were included and divided into the movement group and the fixation group according to whether the eyeballs were slightly moved during the operation, and select patients with slightly moved monocular eyeballs for binocular pairing. The actual difference of absolute value of corneal absolute cutting error (ACE), astigmatism error (AE), absolute refractive error (ARE) and absolute visual error (AVE) was compared between the movement group and the fixation group and the two eyes of the patients with slight ocular movement in one eye at 1mo after surgery, and the surgical images were quantified to analyze the correlation between the amplitude of ocular movement and AE, and to compare the effects of the area, layer and direction of slight eye movement on ACE.

• **RESULTS:** There were no differences in all observed results between movement group and fixation group ($P>0.05$). Patients with slight movement of one eye had a difference in binocular AE ($0.57\pm 0.31D$ vs $0.33\pm 0.27D$, $P<0.05$), and the amplitude of movement was positively correlated with AE at 1mo after surgery ($r=0.564$, $P<0.05$). There was no statistical differences in ACE at 1mo after surgery in patients with slight ocular movement in different regions (central/peripheral), layers (upper/lower lens) and direction (nasal/temporal) (all $P>0.05$).

• **CONCLUSION:** The slight eye movement during laser scanning in SMILE has no significant influence on precision of corneal ablation. It mainly causes decentered ablation and the changes of corneal astigmatism, which has little effect on the spherical equivalent and visual acuity.

• **KEYWORDS:** small incision lenticule extraction (SMILE); slight eye movement; decentered ablation; precision; refractive status

Citation: Zhang PC, Jiang WS, Liu Y. Influence of eye movement on precision of corneal ablation and refraction status in SMILE. *Guoji Yanke Zazhi (Int Eye Sci)* 2022;22(7):1178-1182

0 引言

目前,屈光手术中飞秒激光小切口角膜基质透镜取出术(small incision lenticule extraction, SMILE)以其无瓣且微创的特点而备受推崇。飞秒激光脉冲时间短、瞬时功率高且热效应小,对屈光手术带来质的飞跃,规避了角膜瓣相关并发症的隐患,减少高阶相差引入^[1]的同时加快了神经修复^[2],具有更好的临床有效性及安全性^[3]。但相较于飞秒激光辅助的准分子激光原位角膜磨镶术(femtosecond laser *in situ* keratomileusis, FS-LASIK)的精准个性化,如智能化眼球追踪系统、眼球旋转定位补偿、Kappa角自动补偿等^[4],SMILE手术仍有可提升的空间。临床上常有患者SMILE手术中激光扫描时出现眼球移位,严重者甚至导致负压环失吸而中断手术或更换手术方式;而眼球轻微移位者因程度较轻,未引起失吸而继续完成了手术。然而,飞秒激光扫描是一个非常精准的过程,扫描过程中眼球的轻微移位是否会对手术效果造成影响目前相关报道较少。本研究纳入SMILE手术中眼球轻微移位的患者,对其手术图像进行量化并统计分析,评估眼球轻微移位对角膜切削精度及术后屈光状态的影响,为SMILE手术临床研究提供参考。

1 对象和方法

1.1 对象 选取2019-01/2021-03于中部战区总医院眼科行SMILE手术的患者32例62眼,其中男18例35眼,女14例27眼;年龄17~46(平均25.15±7.29)岁;术前等效球镜度(spherical equivalent, SE) -5.62±2.01D,最薄点角膜厚度551.32±26.47μm;术中仅有单眼眼球轻微移位者21例,双眼眼球均有轻微移位者5例,固视者6例(其中2例患者仅行单眼手术)。纳入标准:(1)患者年龄、屈光度、角膜形态等符合SMILE手术适应证;(2)眼球轻微移位指在SMILE手术激光扫描过程中出现眼球轻微移位,但手术一次性顺利完成。眼球轻微移位指负压环未失吸且移位幅度≤1.5mm。排除标准:(1)眼部活动性感染、严重干眼、眼睑异常者;(2)角膜扩张性病变、青光眼及视网膜膜疾病者;(3)全身系统性疾病者。根据SMILE术中眼球是否发生轻微移位将纳入患者分为移位组和固视组,移位组患者26例31眼,其中男14例,女12例,平均年龄25.12±7.22岁,术前SE为-5.82±2.08D;固视组患者27例31眼,平均年龄25.70±7.58岁,术前SE为-5.42±1.94,两组患者性别构成($\chi^2=0.016, P>0.05$)、年龄($t=-0.289, P>0.05$)、术前SE($t=0.971, P>0.05$)等基本资料比较均无差异。本研究经本院伦理委员会审批,所有患者或其监护人均对手术相关事项充分了解并签署知情同意书。

1.2 方法

1.2.1 手术方法 透镜直径6.0~6.5mm,侧切口2mm,角膜帽(Cap)直径>1mm, Cap厚度110~120μm。依次行透镜深层、边切、浅层及弧形小切口扫描,切口位置为角膜帽边

缘11:00位,透镜边切及小切口侧切角度均设为90°。扫描结束后,钝性连续分离基质透镜上下层并取出透镜。手术均由同一术者在相同设备(VisuMax)下完成。

1.2.2 观察指标 所有患者手术前后均进行综合验光、裸眼视力(UCVA)、最佳矫正视力(BCVA)、Pentacam眼前节综合分析仪等检查。将小数视力转换为最小分辨角对数(LogMAR)视力进行统计分析,术前BCVA与术后1mo UCVA差值为视力偏差(visual error, VE)。术后1mo综合验光所得散光为散光偏差(astigmatism error, AE)。术后1mo剩余SE为屈光偏差(refractive error, RE)。角膜厚度值为Pentacam眼前节综合分析仪测得最薄点角膜厚度值,其中预估角膜切削厚度为术前相关参数输入VisuMax全飞秒手术系统后计算所得的透镜厚度值,实际角膜切削厚度为Pentacam角膜地形图所测术前与术后1mo角膜厚度差值,而切削偏差(cutting error, CE)为预估角膜切削厚度与实际角膜切削厚度的差值。本研究观察指标为散光偏差(AE)、屈光偏差绝对值(ARE)、视力偏差绝对值(AVE)及角膜切削偏差绝对值(absolute cutting error, ACE)。术后随访3mo,观察并记录并发症发生情况。

1.2.3 眼球移位定位及测量 利用图像识别技术(ZooTracer)将轻微移位眼手术图像进行追踪确定眼球移位幅度,并利用Photoshop CS椭圆工具定位眼球轻微移位前后激光扫描中心点,测定眼球轻微移位前后中心点的移位幅度及方向。

统计学分析:应用SPSS 22.0软件进行统计分析。正态分布的计量资料以 $\bar{x}\pm s$ 表示,不同时间点两组重复测量指标的比较采用重复测量数据的方差分析,组内多重比较采用LSD-*t*检验;组间差异比较采用独立样本*t*检验;双眼间比较采用配对样本*t*检验。计数资料的组间比较采用卡方检验。相关性分析采用Pearson线性相关分析。 $P<0.05$ 为差异具有统计学意义。

2 结果

2.1 手术情况 所有患者手术均一次性顺利完成,术中及术后随访3mo,未见角膜、眼前节及视功能等相关并发症。

2.2 移位组和固视组患者各观察指标比较 手术前后各时间点移位组和固视组UCVA具有时间差异性,但无组间差异性及其交互效应($F_{\text{时间}}=640.491, P_{\text{时间}}<0.001; F_{\text{组间}}=0.167, P_{\text{组间}}=0.684; F_{\text{时间}\times\text{组间}}=0.142, P_{\text{时间}\times\text{组间}}=0.767$)。两组患者术后各时间点UCVA分别与同组术前1wk比较差异均有统计学意义($P<0.05$),术后1wk, 1, 3mo分别与同组术后1d比较差异均有统计学意义($P<0.05$),但术后1wk, 1, 3mo两两比较差异均无统计学意义($P>0.05$),见表1,图1A。手术前后各时间点移位组和固视组SE绝对值(ASE)具有时间差异性,但无组间差异性及其交互效应($F_{\text{时间}}=430.554, P_{\text{时间}}<0.001; F_{\text{组间}}=0.576, P_{\text{组间}}=0.451; F_{\text{时间}\times\text{组间}}=0.568, P_{\text{时间}\times\text{组间}}=0.469$)。两组患者术后各时间点ASE分别与同组术前1wk比较差异均有统计学意义($P<0.05$),术后1wk, 1, 3mo分别与同组术后1d比较差异均有统计学意义($P<0.05$),但术后1wk, 1, 3mo两两比较差异均无统计学意义($P>0.05$),见表1,图1B。结果表明,术后1wk时两组患者UCVA和ASE趋于稳定,故本研究选取术后1mo各指标与术前相应指标的误差进行进一步分析。

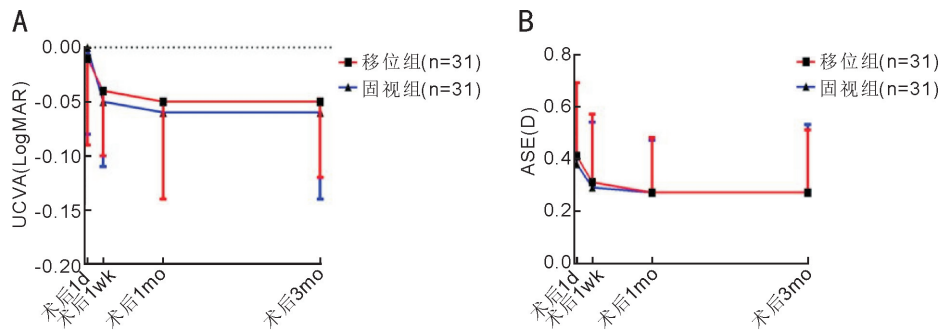


图1 移位组和固视组患者术后 UCVA 和 ASE 情况 A:UCVA;B:ASE。

表1 移位组和固视组患者手术前后 UCVA 和 ASE 比较

组别	眼数	UCVA (LogMAR)				
		术前 1wk	术后 1d	术后 1wk	术后 1mo	术后 3mo
移位组	31	1.06±0.34	-0.01±0.08	-0.04±0.06	-0.05±0.09	-0.05±0.07
固视组	31	1.03±0.32	0.00±0.08	-0.05±0.06	-0.06±0.08	-0.06±0.08

组别	眼数	ASE (D)				
		术前 1wk	术后 1d	术后 1wk	术后 1mo	术后 3mo
移位组	31	5.81±2.08	0.41±0.28	0.31±0.26	0.27±0.21	0.27±0.24
固视组	31	5.42±1.94	0.38±0.31	0.29±0.25	0.27±0.20	0.27±0.26

术后 1mo, 移位组和固视组 ACE、AE、ARE、AVE 分别比较, 差异均无统计学意义 ($P>0.05$, 表 2), 且移位组 ACE ($14.69\pm 11.37\mu\text{m}$) 与本小组前期研究^[5] SMILE 手术中未发生眼球移位患者 143 例 234 眼 ACE ($15.15\pm 10.34\mu\text{m}$) 相接近。

2.3 单眼眼球轻微移位患者双眼各观察指标比较 术后 1mo, 单眼眼球轻微移位的患者移位眼 AE 大于对侧非移位眼, 差异有统计学意义 ($P<0.05$), 而双眼 ACE、AVE、ARE 差异均无统计学意义 ($P>0.05$, 表 3)。

2.4 移位组患者眼球移位情况 根据眼球移位发生时激光扫描区域的不同分为中心区和周边区, 其中透镜直径内 1/2 为中心区, 否则为周边区; 根据眼球移位发生时激光扫描层面的不同分为透镜上层和透镜下层; 根据眼球移位发生的方向不同分为鼻侧和颞侧。本研究中, 移位组患者 26 例 31 眼, 移位发生于中心区和周边区者分别为 19、12 眼, 术后 1mo ACE 分别为 15.61 ± 11.28 、 $13.24\pm 11.86\mu\text{m}$; 移位发生于透镜上层和透镜下层者分别为 12、19 眼, 术后 1mo ACE 分别为 17.61 ± 11.84 、 $10.06\pm 9.21\mu\text{m}$; 移位发生于鼻侧和颞侧者分别为 11、20 眼, 术后 1mo ACE 分别为 15.18 ± 10.86 、 $13.65\pm 12.93\mu\text{m}$ 。眼球轻微移位所处不同区域(中心区/周边区)、层面(透镜上层/透镜下层)及移位方向(鼻侧/颞侧)的患者术后 1mo ACE 比较, 差异均无统计学意义 ($t=0.558, 1.874, 0.346$, 均 $P>0.05$), 见图 2。移位组患者 SMILE 手术光学区大小为 6.5mm (20 例 24 眼) 和 6.0mm (6 例 7 眼), 不同手术光学区患者术后 1mo AE ($0.84\pm 0.42, 0.90\pm 0.51\text{D}$) 比较, 差异无统计学意义 ($t=0.310, P>0.05$)。移位组患者眼球移位幅度为 0.08~1.15 (平均 0.36 ± 0.24) mm, 眼球移位幅度与术后 1mo AE 具有正相关性 ($r=0.564, P=0.001$)。

3 讨论

SMILE 手术改变了角膜屈光手术的思维定式, 对于各

种程度近视及散光的矫正安全精准已得到研究证实^[6-7]。SMILE 手术切口大小仅有 FS-LASIK 手术切口的 10%~20%, 因此具备更好的角膜完整性和生物力学稳定性^[8], 减少了术后角膜瓣相关并发症及干眼的发生率^[9]。但临床中 SMILE 手术仍有不少问题亟待解决, 如负压吸附时间较长、中心定位不精准及患者配合度要求较高等^[10]。对于大 Kappa 角者、注视不良者和超高度近视者更依赖于术者经验, 多采用同轴角膜映光反射方法确定切削中心^[11], 即结合术前瞳孔状态、评估 Kappa 角及角膜地形图的偏移数据, 术中粗略调整瞬间完成透镜的中心定位, 其准确性直接影响术后效果。因无眼球自动追踪系统, 眼球移位难以预测及控制, 可能干扰手术操作或引起并发症。本研究依据移位幅度及负压环是否失吸将术中眼球移位分为轻微移位和显性移位, 当移位幅度 $\leq 1.5\text{mm}$ 且负压环未失吸定义为轻微移位, 否则即显性移位。显性移位对手术操作影响较大, 负压环易脱落, 扫描终止或导致角膜透镜分离困难, 严重者须暂停并延期手术或变更手术方式; 轻微移位亦可致使透镜偏中心或使透镜未被扫描到的部分区域出现“黑斑”。本研究纳入研究对象的标准为术眼出现轻微移位, 移位幅度限定标准尚未有相关参考, 1.5mm 的设定参考于个体自然光下的瞳孔半径, 此移位幅度内视轴光束仍可入眼。所有手术均一次性顺利完成, 术后随访 3mo, 无角膜、眼前节及视功能等并发症。然而, 眼球轻微移位是否会对激光切削的精准度及术后屈光状态造成影响尚未可知。

本研究根据 SMILE 手术中激光扫描时眼球是否轻微移位将纳入患者分为移位组和固视组, 再选取仅有单眼轻微移位的患者进行双眼配对, 比较组间及双眼间术后 1mo ACE、AE、ARE 及 AVE 情况, 结果显示术中单眼眼球轻微移位的患者双眼 AE 具有差异, 余参数均无差异, 故推测 SMILE 手术中眼球轻微移位对角膜切削精准度无明显影

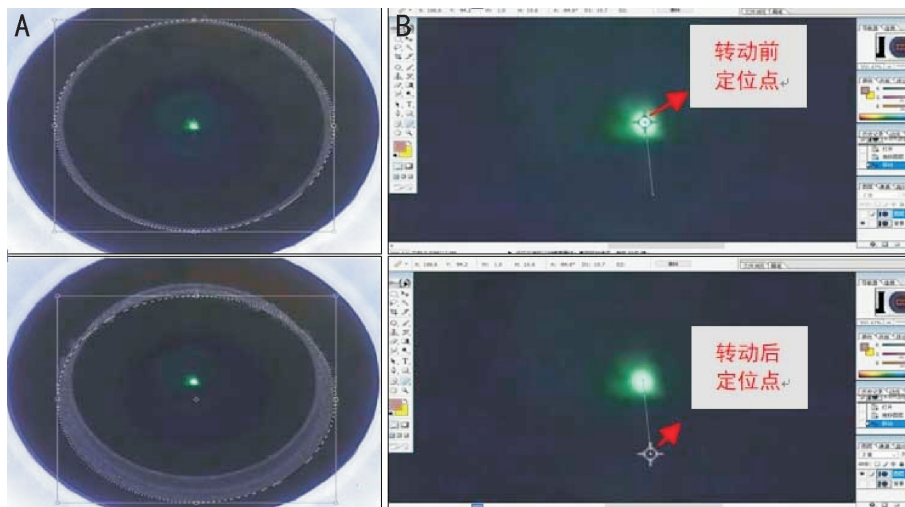


图2 眼球移位定位及测量 A:眼球轻微移位前后的中心定位;B:眼球移位幅度及角度测量。

表2 移位组和固视组患者各观察指标比较

组别	眼数	ACE(μm)	AE(D)	AVE	ARE(D)	$\bar{x} \pm s$
移位组	31	14.69±11.37	0.49±0.25	0.07±0.10	0.32±0.21	
固视组	31	12.75±11.55	0.41±0.30	0.07±0.08	0.30±0.26	
<i>t</i>		0.668	1.143	0.000	0.349	
<i>P</i>		0.507	0.258	1.000	0.728	

表3 单眼眼球轻微移位患者双眼各观察指标比较

组别	眼数	ACE(μm)	AE(D)	AVE	ARE(D)	$\bar{x} \pm s$
移位眼	21	16.24±11.89	0.57±0.31	0.08±0.12	0.32±0.23	
对侧非移位眼	21	12.86±9.70	0.33±0.27	0.05±0.07	0.31±0.29	
<i>t</i>		1.364	2.522	1.276	0.134	
<i>P</i>		0.188	0.020	0.217	0.895	

响,主要引起偏中心切削,导致角膜散光改变,进而可能出现视觉质量变化,但对于等效球镜度及视力影响甚微。这与既往研究^[12-14]结果相似。Reinstein等^[12]评估4000眼SMILE手术负压吸引稳定性的影响因素、处理和结果,认为眼球移位是负压失吸的重要原因,但立即采取有效的补救措施如重启并继续SMILE手术、制作更薄的角膜帽或更改为LASIK术后最终视力无明显影响。Park等^[13]比较了SMILE手术中出现负压环失吸后即刻再安装和负压正常两种情况,提示失吸后即刻再安装继续完成手术仍具有良好的安全性和可预测性,但可预测性低于负压正常者。Wang等^[14]发现由于SMILE手术中眼球移位导致激光扫描位置偏移的发生率仅为0.10%(3例),位置的偏移会导致透镜部分区域未被扫描到而产生“黑斑”,但通过仔细分离仍可成功完成手术,随访6mo观察未有视觉并发症。本研究中仅单眼轻微移位的患者双眼配对显示眼球轻微移位导致角膜散光,而移位组和固视组两组间比较未显示差异性,考虑后者的组内变异过大,散光影响因素多,包括术前散光度、角膜厚度及不同个体差异等,影响检验功效,而前者更加灵敏有效。角膜散光主要系偏中心切削所致^[15],切削中心的改变可通过角膜切向曲率差异图确定,可能引起术后光学区偏心及视觉质量下降。王萌萌等^[16]研究纳入伴有眼球震颤的近视患者,充分考虑了患眼震颤

的频率、振幅及方位、中间带的位置、术前代偿头位等因素以减轻眼球震颤运动,同时选取大光学区防止偏心切削,最终认为SMILE手术对伴有眼球震颤的近视安全且有效。

本研究测量角膜厚度所采用的是Pentacam眼前节综合分析仪,该法无创安全,可精确定位角膜瞳孔中心点、顶点及最薄点,具有优良的精确性和可重复性。采用Photoshop CS进行手术图像量化,轻微移位多发生在消融基质透镜的深层和近瞳孔中心区,且眼球多为由下向上移位,考虑此与Bell现象有关^[17]。同时,排除手术光学区大小对结果的影响,SMILE手术激光扫描时仅眼球移位幅度与术后1mo AE呈正相关性,对ACE的影响甚微,因此切削角膜厚度的偏差亦尚不足以干扰屈光状态。此外,眼球移位幅度与AE具有相关性也提示视轴中心的偏移达到一定程度会对术后屈光状态产生影响。虽也有学者认为SMILE手术与眼球追踪系统(MEL90)引导下FS-LASIK两种术式中心定位准确性无统计学差异^[18],但我们认为,准确的视轴中心定位必须遵循,一旦透镜偏心明显将导致彗差等阶像差增加,甚至降低视觉质量。

综上所述,SMILE手术中眼球轻微移位对角膜切削精度无明显影响,主要引起偏中心切削,导致角膜散光,但对于眼球屈光度及视力影响甚微。眼球轻微移位所致的

偏中心切削是否足以明显降低视觉质量及可逆性如何尚不得知,本小组将进一步扩大样本量,延长随访时间,对移位组内情况深入探讨,重点针对视觉质量,包括夜间视觉、对比敏感度、波前像差(optical path difference, OPD)、视觉质量分析及双眼视功能等展开研究。

参考文献

- 1 Fu YY, Yin YW, Wu XY, *et al.* Clinical outcomes after small-incision lenticule extraction versus femtosecond laser-assisted LASIK for high myopia: a meta-analysis. *PLoS One* 2021; 16(2): e0242059
- 2 Kobashi H, Kamiya K, Shimizu K. Dry eye after small incision lenticule extraction and femtosecond laser-assisted LASIK: meta-analysis. *Cornea* 2017; 36(1): 85-91
- 3 Vestergaard A, Ivarsen A, Asp S, *et al.* Femtosecond (FS) laser vision correction procedure for moderate to high myopia: a prospective study of ReLEx(®) flex and comparison with a retrospective study of FS-laser *in situ* keratomileusis. *Acta Ophthalmol* 2013; 91(4): 355-362
- 4 张丰菊, 孙明甦. 飞秒激光辅助 LASIK 与飞秒激光小切口角膜基质透镜取出术孰优孰劣. *中华眼科杂志* 2018; 54(1): 7-10
- 5 刘银, 江文珊. SMILE 手术中角膜切削厚度精确性的研究. *国际眼科杂志* 2020; 20(8): 1413-1417
- 6 Han T, Zheng K, Chen YJ, *et al.* Four-year observation of predictability and stability of small incision lenticule extraction. *BMC Ophthalmol* 2016; 16(1): 149
- 7 Yesilkaya C, Arıcı M, Yıldırım Y, *et al.* Short and long term outcomes after small-incision lenticule extraction: a tertiary referral centre experience. *J Fr Ophthalmol* 2020; 43(8): 753-760
- 8 Wei PH, Cheng GP, Zhang JM, *et al.* Changes in corneal volume at different areas and its correlation with corneal biomechanics after SMILE and FS-LASIK surgery. *J Ophthalmol* 2020; 2020: 1713979
- 9 Shen ZR, Shi KD, Yu YH, *et al.* Small incision lenticule extraction

- (SMILE) versus femtosecond laser-assisted *in situ* keratomileusis (FS-LASIK) for myopia: a systematic review and meta-analysis. *PLoS One* 2016; 11(7): e0158176
- 10 Moshirfar M, Shah TJ, Masud M, *et al.* Surgical options for retreatment after small-incision lenticule extraction: Advantages and disadvantages. *J Cataract Refract Surg* 2018; 44(11): 1384-1389
- 11 Lee JK, Chuck RS, Park CY. Femtosecond laser refractive surgery: small-incision lenticule extraction vs. femtosecond laser-assisted LASIK. *Curr Opin Ophthalmol* 2015; 26(4): 260-264
- 12 Reinstein DZ, Archer TJ, Vida RS, *et al.* Suction stability management in small incision lenticule extraction: incidence and outcomes of suction loss in 4000 consecutive procedures. *Acta Ophthalmol* 2020; 98(1): e72-e80
- 13 Park JH, Koo HJ. Comparison of immediate small-incision lenticule extraction after suction loss with uneventful small-incision lenticule extraction. *J Cataract Refract Surg* 2017; 43(4): 466-472
- 14 Wang Y, Ma JN, Zhang JM, *et al.* Incidence and management of intraoperative complications during small-incision lenticule extraction in 3004 cases. *J Cataract Refract Surg* 2017; 43(6): 796-802
- 15 陈敬旺, 凌玲, 柯慧敏, 等. 不同切削中心 SMILE 术后光学区偏心及视觉质量的比较. *国际眼科杂志* 2021; 21(7): 1170-1174
- 16 王萌萌, 王晶晶, 刘延东, 等. 飞秒激光小切口角膜基质透镜取出术对伴有眼球震颤的近视患者的疗效分析. *眼科新进展* 2021; 41(1): 66-68
- 17 陈伟, 陈嘉宝, 许美萍. SMILE 术中失吸的发生率 and 特点. *中华眼视光学与视觉科学杂志* 2020; 22(4): 274-279
- 18 Reinstein DZ, Gobbe M, Gobbe L, *et al.* Optical zone centration accuracy using corneal fixation-based SMILE compared to eye tracker-based femtosecond laser-assisted LASIK for myopia. *J Refract Surg* 2015; 31(9): 586-592