

常见鞍区肿瘤患者视网膜微血管密度与视野损害的相关性研究

汤洋¹, 徐婧¹, 瞿远珍¹, 张旭乡¹, 杨柳¹, 李燕¹, 娄雅凝¹, 贾旺²

引用: 汤洋, 徐婧, 瞿远珍, 等. 常见鞍区肿瘤患者视网膜微血管密度与视野损害的相关性研究. 国际眼科杂志 2023; 23(3): 488-493

基金项目: 国家自然科学基金资助项目 (No.82071996)

作者单位: (100070) 中国北京市, 首都医科大学附属北京天坛医院¹眼科; ²神经外科

作者简介: 汤洋, 硕士, 副主任医师, 研究方向: 颅内肿瘤相关眼病。

通讯作者: 贾旺, 博士, 教授, 博士研究生导师, 主任医师, 研究方向: 颅内肿瘤诊治. jwttty@126.com

收稿日期: 2022-07-01 修回日期: 2023-02-16

摘要

目的: 观察常见鞍区肿瘤患者视网膜微血管密度的变化, 及与视野损伤的相关性, 探索其在评估鞍区肿瘤患者视神经损伤中的应用价值。

方法: 横断面研究, 选取 2018-10/2022-05 在首都医科大学附属北京天坛医院神经外科和眼科就诊的常见鞍区肿瘤患者 157 例 292 眼 (垂体腺瘤 82 例 152 眼、颅咽管瘤 75 例 140 眼), 收集同期就诊于首都医科大学附属北京天坛医院眼科患者的家属、本院学生及工作人员 90 例 180 眼作为对照组。所有受检者均进行 OCTA 检查。比较两组受检者视网膜微血管密度变化, 及其与视野参数的相关性。

结果: 鞍区肿瘤组患者视乳头放射状毛细血管网 (RPC) 和黄斑区浅层毛细血管丛 (SRCP) 密度均较对照组降低 [50.81% (46.49%, 53.49%) vs 52.78% (50.73%, 54.51%) 和 50.57% (48.13%, 52.73%) vs 51.63% (49.78%, 53.02%)], 均 $P < 0.05$ 。颅咽管瘤组患者 RPC 密度较垂体腺瘤组患者更低 [49.71% (44.33%, 53.14%) vs 51.37% (47.42%, 53.95%)], $P < 0.05$ 。鞍区肿瘤组患者视野 MD 值为 -4.33 (-12.22, -1.85) dB, PSD 值为 3.37 (1.91, 8.82) dB, VFI 为 92% (65%, 97%)。鞍区肿瘤患者各象限 RPC 密度与 MD、VFI 正相关, 与 PSD 负相关, 各象限 SRCP 密度与 MD 正相关, 除 Para-T 外其余各象限与 VFI 正相关, 与 PSD 负相关 (均 $P < 0.05$)。

结论: 鞍区肿瘤患者的视网膜微血管密度降低, 血管密度越低, 视野损害越严重。在临床工作中, 将 OCTA 检查与视野检查结合起来, 更有助于发现患者的视神经损害。

关键词: 垂体腺瘤; 颅咽管瘤; 视网膜微血管密度; 光学相干断层血管成像; 视神经损伤

DOI: 10.3980/j.issn.1672-5123.2023.3.27

Study on the correlation between retinal microvascular density and damage to visual field in patients with sellar region tumor

Yang Tang¹, Jing Xu¹, Yuan-Zhen Qu¹, Xu-Xiang Zhang¹, Liu Yang¹, Yan Li¹, Ya-Ning Lou¹, Wang Jia²

Foundation item: National Natural Science Foundation of China (No.82071996)

¹Department of Ophthalmology; ²Department of Neurosurgery, Beijing Tiantan Hospital, Capital Medical University, Beijing 100070, China

Correspondence to: Wang Jia. Department of Neurosurgery, Beijing Tiantan Hospital, Capital Medical University, Beijing 100070, China. jwttty@126.com

Received: 2022-07-01 Accepted: 2023-02-16

Abstract

• **AIM:** To evaluate the changes of retinal microvascular density in patients with sellar region tumor, and its correlation with the damage to visual field, and to explore its application value in evaluating optic nerve injury of those patients.

• **METHODS:** Cross-sectional study. A total of 157 patients (292 eyes) with sellar region tumor, including 82 cases (152 eyes) of pituitary adenoma and 75 cases (140 eyes) of craniopharyngioma, were selected from neurosurgery department and ophthalmology department of Beijing Tiantan Hospital, Capital Medical University between October 2018 and May 2022. A total of 90 people (180 eyes) during the same period, including the family members of patients, students and staff in Beijing Tiantan Hospital, Capital Medical University were collected as control group. All participants underwent optical coherence tomography angiography (OCTA) examination. The changes of retinal microvascular density and its correlation with visual field parameters were compared between the two groups.

• **RESULTS:** In patients with sellar region tumor, the radial peripapillary capillary (RPC) and superficial retinal capillary plexus (SRCP) density were significantly lower than that in the control group [50.81% (46.49%, 53.49%) vs. 52.78% (50.73%, 54.51%) and 50.57% (48.13%, 52.73%) vs. 51.63% (49.78%, 53.02%)], all $P < 0.05$. The RPC density in the craniopharyngioma group was lower than that in the

pituitary adenoma group [49.71% (44.33%, 53.14%) vs. 51.37% (47.42%, 53.95%), $P<0.05$]. The MD, PSD and VFI of the sellar region tumor group were -4.33 (-12.22 , -1.85) dB, 3.37 (1.91 , 8.82) dB and 92% (65% , 97%) respectively. RPC density of patients with sellar region tumor was positively correlated with MD and VFI, and was negatively correlated with PSD. The SRCP density of each quadrant was positively correlated with MD, and was positively correlated with VFI except Para-T and it was negatively correlated with PSD (all $P<0.05$).

• **CONCLUSION:** Retinal microvascular changes were present in patients with sellar region tumor. Lower vessel density indicates more severe damage to visual field. In the clinic, visual field examinations combined with OCTA were helpful to find the optic nerve injury of patients.

• **KEYWORDS:** pituitary adenoma; craniopharyngioma; retinal microvascular density; optical coherence tomography angiography; optic nerve injury

Citation: Tang Y, Xu J, Qu YZ, *et al.* Study on the correlation between retinal microvascular density and damage to visual field in patients with sellar region tumor. *Guoji Yanke Zazhi (Int Eye Sci)* 2023;23(3):488-493

0 引言

垂体腺瘤、颅咽管瘤是鞍区常见的肿瘤,肿瘤的生长可导致视神经轴浆运输和供血障碍,引起患者视神经和视功能损伤,降低患者的生存质量。因此,发现患者的视神经损伤对制定治疗策略起着重要的作用。随着影像学技术的发展,判断患者是否出现视神经损伤已经不再单纯依靠视野检查,既往的研究发现,神经纤维层厚度 (retinal nerve fiber layer, RNFL) 和神经节细胞复合体层厚度 (ganglion cell layer complex, GCC) 变薄是评估视神经损伤的敏感指标^[1]。光学相干断层血管成像 (optical coherence tomography angiography, OCTA) 是一种定量测量视网膜黄斑及视乳头周围区域血管密度 (vascular density, VD) 的无创性检查方法,具有较高的重复性和稳定性,已广泛应用于视网膜和其他视神经疾病^[2-7]。近期研究发现垂体腺瘤患者的视乳头旁放射状毛细血管网 (radial peripapillary capillary, RPC) 和黄斑区浅层毛细血管丛 (superficial retinal capillary plexus, SRCP) 密度较健康对照组降低^[8-16], 视网膜 VD 不仅与视野变化相关,还与视网膜厚度相关,但样本量均较小。受此启示,我们应用 OCTA 研究常见鞍区肿瘤患者视网膜微血管密度变化,及其与视野损伤相关性的大样本研究,探讨 OCTA 应用于评估视神经损伤的可行性。

1 对象和方法

1.1 对象 横断面研究,选取 2018-10/2022-05 在首都医科大学附属北京天坛医院神经外科和眼科就诊的垂体腺瘤和颅咽管瘤患者 157 例 292 眼的临床资料。纳入标准: (1) 经头颅磁共振成像 (MRI) 确认为颅内占位性病变,存在视交叉受压,术后病理证实为垂体腺瘤或颅咽管瘤; (2) 双眼随机眼压 <21 mmHg; (3) 视野结果的假阴性率、假阳性率均 $<33\%$, 固定损失 $<20\%$ ^[9]; (4) OCTA 图像质量评分 60 分以上者。排除标准: (1) 复发脑肿瘤、颅脑外伤、手术史、高血压、糖尿病患者; (2) 其他眼病患者 (如青光

眼、高度近视、任意眼 6.0D 以上的远视或 3.0D 的散光、弱视、黄斑前膜、黄斑变性、糖尿病视网膜病变、视网膜动脉/静脉阻塞、视神经炎、其他缺血性视神经病变); (3) 既往可能影响视网膜 VD 的眼部手术史; (4) 存在视盘水肿和已知的全身性或炎性疾病 (如癌症和多发性硬化)。收集同期就诊于首都医科大学附属北京天坛医院眼科患者的家属、本院学生及工作人员 90 例 180 眼作为对照组。纳入标准: (1) 眼科常规检查无异常; (2) 无高血压、糖尿病或其他影响视网膜和视神经的眼部和全身性疾病患者; (3) 无视盘水肿的患者。本研究经本院伦理委员会批准 (No.KYSQ2018-128-01), 向受试者详细解释说明本研究目的,并征得所有受试者同意。

1.2 方法

1.2.1 视野检查 应用 Humphrey 全自动视野计 (版本 1.4.1.5), 采用 24-2 阈值检测程序。

1.2.2 OCTA 检查 使用 Avanti RTVue XR OCT (版本 V.2017, 1, 0, 155) 进行检查。测量分析黄斑和视神经乳头区的 VD。视网膜 VD 定义为毛细血管面积在局部区域的百分比。RPC 扫描以视盘为中心,直径为 4.5mm,扫描深度为 ILM-NFL; 基于 Garway Heath 方法,自动分为 8 个子区 [鼻上 (NS); 鼻下 (NI); 下鼻 (IN); 下颞 (IT); 颞下 (TI); 颞上 (TS); 上颞 (ST) 和上鼻 (SN)]。SRCP 密度扫描以黄斑中央凹为中心,直径 6mm,深度为自内界膜至内丛状层向上 $10\mu\text{m}$; 黄斑区深层毛细血管丛 (deep retinal capillary plexus, DRCP) 密度扫描以黄斑中央凹为中心,直径 6mm,深度为从内丛状层向上 $10\mu\text{m}$ 至外丛状层向下 $10\mu\text{m}$ 。根据早期治疗糖尿病视网膜病变研究 (ETDRS) 网格将黄斑区以中央凹为中心自动分为四个象限 (上、颞、下和鼻侧), 中心凹区 (fovea) 是黄斑中心直径为 1mm 的最小圆圈内的区域,旁中心凹区 (para) 是两个直径分别为 1 和 3mm 的圆圈之间的环形区域。周围中央凹区 (peri) 是直径为 3mm 和 6mm 的两个圆之间的环形区域 (图 1)。

统计学分析: 采用 SPSS 23.0 软件进行分析,非正态分布数据用 $M(P_{25}, P_{75})$ 表示,采用秩和检验 (Mann-Whitney U 检验)。性别差异采用卡方检验。采用 Spearman 相关分析方法分析相关性。以 $P<0.05$ 为差异有统计学意义。

2 结果

2.1 对照组和鞍区肿瘤组患者一般资料比较 本研究共纳入鞍区肿瘤患者 157 例 292 眼,男 83 例 150 眼,女 74 例 142 眼,右眼 148 只,左眼 144 只,年龄 9~68 [44.5 (34, 52)] 岁。对照组 90 例 180 眼,男 38 例 76 眼,女 52 例 104 眼;年龄 9~76 [45 (32, 54)] 岁。对照组与鞍区肿瘤组患者年龄 ($Z=-0.17, P=0.87$)、性别 ($\chi^2=3.73, P=0.06$) 比较差异均无统计学意义。

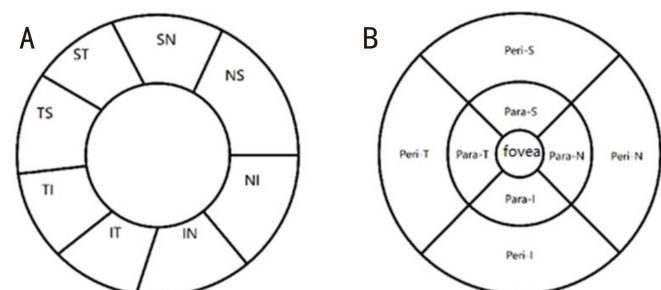


图 1 OCTA 检查视网膜血管密度分区 A:RPC 密度的 Garway Heath 分区; B:SRCP 及 DRCP 密度的 ETDRS 分区。

2.2 不同鞍区肿瘤组患者一般资料比较 鞍区肿瘤组患者中垂体腺瘤患者 82 例 152 眼,男 42 例 77 眼,女 40 例 75 眼,年龄 17~64 [45 (38,52)] 岁;颅咽管瘤患者 75 例 140 眼,男 41 例 73 眼,女 34 例 67 眼,年龄 9~68 [41 (29.25,52.75)] 岁,不同鞍区肿瘤组间患者年龄 ($Z = -1.65, P = 0.10$)、性别 ($\chi^2 = 0.06, P = 0.45$) 比较差异均无统计学意义。

2.3 不同组间 RPC 密度比较

2.3.1 对照组与鞍区肿瘤组患者 RPC 密度比较 鞍区肿瘤组患者 RPC 密度(除 IT 外)均较对照组降低,差异均有统计学意义 ($P < 0.05$),见表 1。

2.3.2 不同鞍区肿瘤组患者 RPC 密度比较 颅咽管瘤组患者 RPC 血管密度(除 NS、IN、IT 和 TS 象限外)较垂体腺瘤组更低,差异均有统计学意义 ($P < 0.05$),见表 2。

2.4 不同组间 SRCP 密度比较

2.4.1 对照组与鞍区肿瘤组患者 SRCP 密度比较 鞍区肿瘤组患者 SRCP 密度(除外 Para-S 及 Peri-T 象限)较对照组降低,差异均有统计学意义 ($P < 0.05$),见表 3。

2.4.2 不同鞍区肿瘤组患者 SRCP 密度比较 鞍区肿瘤

组与颅咽管瘤组患者 Peri-I SRCP 密度比较差异有统计学意义 ($P < 0.05$),其余各象限 SRCP 密度比较差异均无统计学意义 ($P > 0.05$),见表 4。

2.5 不同组间 DRCP 密度比较

2.5.1 对照组与鞍区肿瘤组患者 DRCP 密度比较 鞍区肿瘤组患者的 Fovea 区 DRCP 密度较对照组降低,差异有统计学意义 ($P < 0.05$),其余各象限 DRCP 密度比较差异均无统计学意义 ($P > 0.05$),见表 5。

2.5.2 不同鞍区肿瘤组患者 DRCP 密度比较 不同鞍区肿瘤组患者 DRCP 密度比较差异均无统计学意义 ($P > 0.05$),见表 6。

2.6 不同组间黄斑无血管区面积比较

2.6.1 对照组与鞍区肿瘤组患者黄斑无血管区面积比较 鞍区肿瘤组患者的黄斑无血管区面积较对照组扩大 [0.32 (0.25,0.39) vs 0.28 (0.23,0.38) mm²],差异有统计学意义 ($Z = -2.24, P < 0.05$)。

2.6.2 不同鞍区肿瘤组患者黄斑无血管区面积比较 垂体腺瘤组患者的黄斑无血管区面积与颅咽管瘤组患者比较差异无统计学意义 [0.32 (0.26,0.38) vs 0.31 (0.23,0.40) mm², $Z = -0.21, P > 0.05$]。

表 1 对照组与鞍区肿瘤组患者 RPC 密度比较

[$M(P_{25}, P_{75}), \%$]

分组	眼数	平均	NS	NI	IN	IT	TI	TS	ST	SN
鞍区肿瘤组	292	50.81 (46.49,53.49)	47.56 (41.68,50.63)	45.33 (39.86,49.23)	50.64 (46.06,53.30)	57.15 (53.31,60.21)	50.93 (45.01,55.04)	54.06 (47.69,58.15)	54.51 (50.55,57.89)	48.95 (43.59,52.55)
对照组	180	52.78 (50.73,54.51)	49.90 (46.79,52.51)	47.54 (44.53,50.69)	51.55 (48.46,55.10)	57.73 (54.93,60.12)	54.15 (51.44,56.33)	57.32 (54.96,59.36)	55.86 (52.94,58.46)	50.31 (47.99,53.13)
Z		-5.91	-5.30	-5.13	-3.32	-1.56	-6.53	-6.72	-3.26	-3.79
P		<0.001	<0.001	<0.001	<0.05	>0.05	<0.001	<0.001	<0.05	<0.001

注:对照组:同期就诊于本院眼科患者的家属、本院学生及工作人员;NS:鼻上象限;NI:鼻下象限;IN:下鼻象限;IT:下颞象限;TI:颞下象限;TS:颞上象限;ST:上颞象限;SN:上鼻象限。

表 2 不同鞍区肿瘤组患者 RPC 密度比较

[$M(P_{25}, P_{75}), \%$]

分组	眼数	平均	NS	NI	IN	IT	TI	TS	ST	SN
垂体腺瘤组	152	51.37 (47.42,53.95)	48.17 (42.19,51.02)	45.57 (42.02,50.39)	51.06 (47.14,53.33)	57.47 (54.32,59.97)	51.79 (46.63,55.49)	54.56 (48.57,58.98)	55.20 (51.43,58.39)	49.66 (45.04,53.38)
颅咽管瘤组	140	49.71 (44.33,53.14)	46.87 (41.01,50.61)	44.78 (38.45,48.29)	50.07 (44.68,53.24)	56.89 (52.57,60.36)	49.82 (43.36,54.35)	53.64 (47.36,57.58)	53.75 (49.26,57.42)	46.79 (40.89,52.05)
Z		-2.12	-1.31	-1.99	-1.48	-0.77	-2.02	-1.63	-2.23	-2.72
P		<0.05	>0.05	<0.05	>0.05	>0.05	<0.05	>0.05	<0.05	<0.05

注:NS:鼻上象限;NI:鼻下象限;IN:下鼻象限;IT:下颞象限;TI:颞下象限;TS:颞上象限;ST:上颞象限;SN:上鼻象限。

表 3 对照组与鞍区肿瘤组患者 SRCP 密度比较

[$M(P_{25}, P_{75}), \%$]

分组	眼数	平均	Fovea	Para-T	Para-S	Para-N
鞍区肿瘤组	292	50.57 (48.13,52.73)	16.99 (12.52,21.45)	53.40 (50.34,55.43)	54.55 (50.76,57.23)	52.37 (48.72,55.09)
对照组	180	51.63 (49.78,53.02)	19.71 (15.61,24.90)	54.11 (51.95,55.71)	55.33 (52.85,57.09)	53.66 (50.97,55.32)
Z		-3.32	-4.62	-2.01	-1.74	-2.79
P		<0.05	<0.001	<0.05	>0.05	<0.05

分组	眼数	Para-I	Peri-T	Peri-S	Peri-N	Peri-I
鞍区肿瘤组	292	53.90 (49.46,56.30)	48.20 (45.84,50.36)	52.12 (48.06,54.12)	54.26 (50.30,56.64)	51.30 (48.20,53.58)
对照组	180	54.58 (52.20,56.54)	48.24 (46.21,49.81)	52.83 (50.90,54.58)	56.04 (53.92,57.89)	52.35 (50.26,54.00)
Z		-2.27	-0.04	-3.11	-5.59	-3.14
P		<0.05	>0.05	<0.05	<0.001	<0.05

注:对照组:同期就诊于本院眼科患者的家属、本院学生及工作人员;Fovea:黄斑中心凹;Para-T:旁中心凹区颞象限;Para-S:旁中心凹区上象限;Para-N:旁中心凹区鼻象限;Para-I:旁中心凹区下象限;Peri-T:周围中心凹区颞象限;Peri-S:周围中心凹区上象限;Peri-N:周围中心凹区鼻象限;Peri-I:周围中心凹区下象限。

表 4 不同鞍区肿瘤组患者 SRCP 密度比较

[$M(P_{25}, P_{75}), \%$]

分组	眼数	平均	Fovea	Para-T	Para-S	Para-N
垂体腺瘤组	152	51.00(48.70,52.90)	17.58(13.36,21.55)	53.68(50.29,55.84)	54.84(50.61,57.86)	52.48(49.65,55.37)
颅咽管瘤组	140	50.52(46.76,52.22)	16.18(11.10,21.23)	53.13(50.47,55.24)	54.28(51.52,56.51)	52.17(48.09,54.52)
Z		-1.67	-1.52	-1.07	-1.00	-1.45
P		>0.05	>0.05	>0.05	>0.05	>0.05

分组	眼数	Para-I	Peri-T	Peri-S	Peri-N	Peri-I
垂体腺瘤组	152	54.05(49.18,56.34)	48.67(46.51,50.60)	52.45(48.95,54.63)	54.50(51.39,56.90)	51.80(49.15,53.80)
颅咽管瘤组	140	53.73(49.74,56.03)	47.90(44.91,49.94)	51.51(47.21,53.84)	53.97(49.43,56.48)	50.70(47.22,53.51)
Z		-0.32	-1.44	-1.68	-1.81	-2.02
P		>0.05	>0.05	>0.05	>0.05	<0.05

注:Fovea:黄斑中心凹;Para-T:旁中心凹区颞象限;Para-S:旁中心凹区上象限;Para-N:旁中心凹区鼻象限;Para-I:旁中心凹区下象限;Peri-T:周围中心凹区颞象限;Peri-S:周围中心凹区上象限;Peri-N:周围中心凹区鼻象限;Peri-I:周围中心凹区下象限。

表 5 对照组与鞍区肿瘤组患者 DRCP 密度比较

[$M(P_{25}, P_{75}), \%$]

分组	眼数	平均	Fovea	Para-T	Para-S	Para-N
鞍区肿瘤组	292	55.22(50.63,59.23)	34.14(29.34,38.81)	59.25(56.33,61.87)	58.82(55.20,61.52)	59.09(55.67,61.41)
对照组	180	54.72(50.81,57.95)	36.92(31.47,41.85)	59.23(55.96,61.01)	58.01(54.84,60.00)	58.97(56.36,61.32)
Z		-1.15	-3.28	-0.91	-1.98	-0.37
P		>0.05	<0.05	>0.05	>0.05	>0.05

分组	眼数	Para-I	Peri-T	Peri-S	Peri-N	Peri-I
鞍区肿瘤组	292	57.58(53.50,61.06)	59.04(54.06,61.71)	56.95(51.19,61.41)	56.85(50.38,60.93)	55.88(49.89,60.78)
对照组	180	57.32(53.74,59.90)	57.59(53.96,61.00)	56.43(51.78,60.07)	55.87(50.36,59.28)	55.54(50.47,59.19)
Z		-1.09	-1.59	-1.08	-1.58	-1.02
P		>0.05	>0.05	>0.05	>0.05	>0.05

注:对照组:同期就诊于本院眼科患者的家属、本院学生及工作人员;Fovea:黄斑中心凹;Para-T:旁中心凹区颞象限;Para-S:旁中心凹区上象限;Para-N:旁中心凹区鼻象限;Para-I:旁中心凹区下象限;Peri-T:周围中心凹区颞象限;Peri-S:周围中心凹区上象限;Peri-N:周围中心凹区鼻象限;Peri-I:周围中心凹区下象限。

表 6 不同鞍区肿瘤组患者 DRCP 密度比较

[$M(P_{25}, P_{75}), \%$]

分组	眼数	平均	Fovea	Para-T	Para-S	Para-N
垂体腺瘤组	152	55.49(51.33,59.35)	34.35(30.39,38.34)	59.40(56.39,62.04)	59.00(55.38,61.49)	58.74(56.47,61.66)
颅咽管瘤组	140	55.01(49.52,58.26)	33.87(28.43,39.70)	58.96(55.53,61.71)	58.79(54.67,61.54)	59.42(55.49,60.96)
Z		-0.81	-0.42	-0.75	-0.14	-0.40
P		>0.05	>0.05	>0.05	>0.05	>0.05

分组	眼数	Para-I	Peri-T	Peri-S	Peri-N	Peri-I
垂体腺瘤组	152	57.91(53.53,61.31)	59.12(55.21,61.90)	57.80(51.93,61.45)	57.15(51.06,61.31)	56.47(50.75,61.00)
颅咽管瘤组	140	57.44(53.50,60.26)	58.93(53.32,61.58)	56.55(50.11,60.99)	56.39(49.58,60.23)	54.96(49.07,59.96)
Z		-0.53	-0.66	-0.92	-1.07	-1.33
P		>0.05	>0.05	>0.05	>0.05	>0.05

注:对照组:同期就诊于本院眼科患者的家属、本院学生及工作人员;Fovea:黄斑中心凹;Para-T:旁中心凹区颞象限;Para-S:旁中心凹区上象限;Para-N:旁中心凹区鼻象限;Para-I:旁中心凹区下象限;Peri-T:周围中心凹区颞象限;Peri-S:周围中心凹区上象限;Peri-N:周围中心凹区鼻象限;Peri-I:周围中心凹区下象限。

2.7 鞍区肿瘤患者视网膜微血管密度与视野参数的相关性

2.7.1 鞍区肿瘤组患者视野参数

鞍区肿瘤组患者视野 MD 值为 -4.33(-12.22, -1.85) dB, PSD 值为 3.37(1.91, 8.82) dB, VFI 为 92(65, 97)%。

2.7.2 鞍区肿瘤组患者 RPC 密度与视野参数的相关性

鞍区肿瘤组患者各象限 RPC 密度与 MD、VFI 正相关,与 PSD 负相关(均 $P < 0.05$),见表 7。

2.7.3 鞍区肿瘤组患者 SRCP 密度与视野参数的相关性

鞍区肿瘤组患者各象限 SRCP 密度与 MD 正相关,除

Para-T 像限外,各象限 SRCP 密度均与 VFI 正相关,与 PSD 负相关(均 $P < 0.05$),见图 2。

2.7.4 鞍区肿瘤组患者 DRCP 密度与视野参数的相关性

DRCP 密度仅在 Fovea 区与 MD 正相关($r_s = 0.160, P < 0.05$)、与 PSD 负相关($r_s = -0.179, P < 0.001$)、与 VFI 正相关($r_s = 0.191, P < 0.001$),见表 8。

2.7.5 鞍区肿瘤组患者黄斑无血管区面积与视野参数的相关性

黄斑无血管区面积 MD、PSD、VFI 均无相关性($r_s = -0.04, P = 0.49; r_s = 0.06, P = 0.34; r_s = -0.06, P = 0.30$)。

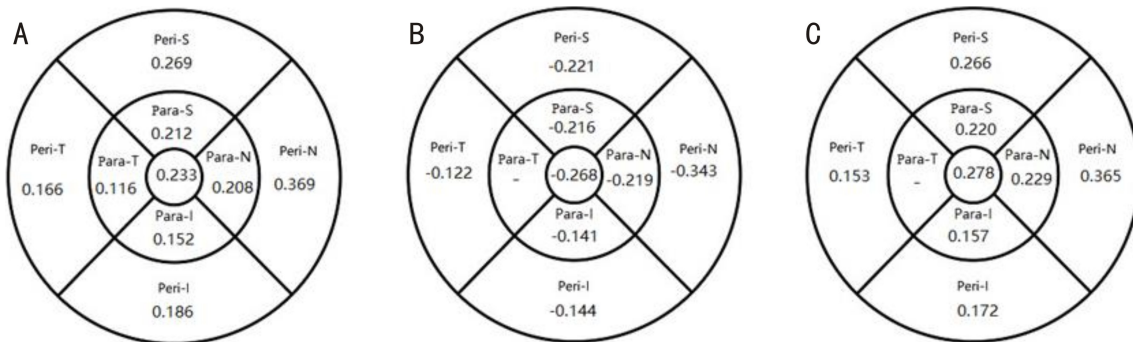


图2 鞍区肿瘤组患者各象限 SRCP 密度与视野参数的相关性 A:SRCP 密度与 MD 的相关性;B:SRCP 密度与 PSD 的相关性;C:SRCP 密度与 VFI 的相关性。当 $P \geq 0.05$ 时,不显示 r_s 数值。Fovea:黄斑中心凹;Para-T:旁中心凹区颞象限;Para-S:旁中心凹区上象限;Para-N:旁中心凹区鼻象限;Para-I:旁中心凹区下象限;Peri-T:周围中心凹区颞象限;Peri-S:周围中心凹区上象限;Peri-N:周围中心凹区鼻象限;Peri-I:周围中心凹区下象限。

表7 鞍区肿瘤组患者 RPC 密度与视野参数的相关性

分区	MD (dB)		PSD (dB)		VFI (%)	
	r_s	P	r_s	P	r_s	P
平均	0.455	<0.001	-0.418	<0.001	0.442	<0.001
NS	0.412	<0.001	-0.365	<0.001	0.386	<0.001
NI	0.336	<0.001	-0.337	<0.001	0.326	<0.001
IN	0.329	<0.001	-0.275	<0.001	0.310	<0.001
IT	0.264	<0.001	-0.203	<0.001	0.236	<0.05
TI	0.506	<0.001	-0.496	<0.001	0.533	<0.001
TS	0.452	<0.001	-0.454	<0.001	0.463	<0.001
ST	0.370	<0.001	-0.319	<0.001	0.355	<0.05
SN	0.353	<0.001	-0.314	<0.001	0.348	<0.001

注: NS:鼻上象限;NI:鼻下象限;IN:下鼻象限;IT:下颞象限;TI:颞下象限;TS:颞上象限;ST:上颞象限;SN:上鼻象限。

表8 鞍区肿瘤组患者 DRCP 密度与视野参数的相关性

分区	MD (dB)		PSD (dB)		VFI (%)	
	r_s	P	r_s	P	r_s	P
平均	0.044	>0.05	0.012	>0.05	0.036	>0.05
Fovea	0.160	<0.05	-0.179	<0.001	0.191	<0.001
Para-T	-0.014	>0.05	0.065	>0.05	-0.016	>0.05
Para-S	0.004	>0.05	0.056	>0.05	0.000	>0.05
Para-N	0.010	>0.05	0.007	>0.05	0.030	>0.05
Para-I	-0.026	>0.05	0.080	>0.05	-0.024	>0.05
Peri-T	0.092	>0.05	-0.030	>0.05	0.086	>0.05
Peri-S	0.096	>0.05	-0.032	>0.05	0.085	>0.05
Peri-N	0.020	>0.05	0.030	>0.05	0.005	>0.05
Peri-I	0.018	>0.05	0.040	>0.05	0.007	>0.05

注: NS:鼻上象限;NI:鼻下象限;IN:下鼻象限;IT:下颞象限;TI:颞下象限;TS:颞上象限;ST:上颞象限;SN:上鼻象限。

3 讨论

视交叉是扁平长方形结构,被软脑膜包裹,位于基底池的蛛网膜下腔内,隔着基底池的交叉池与下方的鞍膈相对。垂体肿瘤的生长可以向后向上压迫视交叉,当突破鞍膈后,就可能导致视神经传导阻滞和供血障碍,引起视交叉损害。颅咽管瘤起源于垂体柄结节部,沿垂体柄生长,与下丘脑功能损害关系密切^[17]。

我们的研究发现,鞍区肿瘤患者的 RPC 密度(除外 IT

象限)较对照组降低,而 SRCP 密度,除 Para-S、Peri-T 象限外,其余象限均较对照组降低。RPC 密度的降低,在颞象限和鼻象限更为显著,这可能与鞍区肿瘤患者 RNFL 厚度特征性的带状萎缩或领结样萎缩有关。RPC 是起源于视盘的平行于 RNFL 轴突的径向小动脉,为神经节细胞提供血液和营养^[18]。Lee 等^[9]对 36 例因颅内肿瘤导致视交叉受压的患者进行研究,发现 RPC 和 SRCP 密度与 RNFL 和 GCC 厚度存在正相关,亦与视野缺损存在显著相关性。Wang 等^[12]和 Suzuki 等^[19]亦发现相似的结果。这可能与视交叉受压患者的神经节细胞和轴突损伤导致其营养需求减少,引起相应区域视网膜灌注的继发性减少有关。我们的研究进一步证实了,鞍区肿瘤患者的视网膜微血管密度与视野损伤间的相关性,视野损伤越重,微血管密度越低。而黄斑无血管区面积较对照组的扩大,亦从另一个侧面反映了鞍区肿瘤患者视网膜微血管的萎缩。

与既往研究不同的是,我们的研究发现,颅咽管瘤组患者的 SN、ST、NI、TI 象限的 RPC 密度较垂体腺瘤组更低,考虑可能与垂体瘤为腺样肿瘤,颅咽管瘤为囊性肿瘤且常有钙化有关,亦可能与肿瘤起源位置不同,颅咽管瘤对视交叉的压迫较垂体腺瘤更重有关。我们前期的研究^[20]发现,颅咽管瘤组患者的 RNFL 和 GCC 厚度较垂体腺瘤组更薄。因此,与视网膜厚度相关的视网膜血管密度的降低亦呈现颅咽管瘤组患者更低的结果。

综上所述,鞍区肿瘤患者的 RPC 和 SRCP 密度较对照组显著降低,颅咽管瘤患者的 RPC 密度较垂体腺瘤组患者更低。RPC 和 SRCP 密度与视野损害存在相关性,视神经损害越严重,患者的视网膜血管密度越低。对于无法配合视野检查的患者,OCTA 检查也是一种发现视神经损伤的检测手段。在临床工作中,将 OCTA 检查与视野检查结合起来,更有助于发现患者的视神经损伤,指导治疗方案。

参考文献

- Solari D, Cennamo G, Amoroso F, et al. Predicting the early visual outcomes in sellar-suprasellar lesions compressing the chiasm: the role of SD-OCT series of 20 patients operated via endoscopic endonasal approach. *J Neurosurg Sci* 2022;66(4):362-370
- Rabiolo A, Gelormini F, Sacconi R, et al. Comparison of methods to quantify macular and peripapillary vessel density in optical coherence tomography angiography. *PLoS One* 2018;13(10):e0205773

- 3 Durbin MK, An L, Shemonski ND, *et al.* Quantification of retinal microvascular density in optical coherence tomographic angiography images in diabetic retinopathy. *JAMA Ophthalmol* 2017;135(4):370-376
- 4 Lo C, Vuong LN, Micieli JA. Recent advances and future directions on the use of optical coherence tomography in neuro-ophthalmology. *Taiwan J Ophthalmol* 2021;11(1):3-15
- 5 Yarmohammadi A, Zangwill LM, Diniz-Filho A, *et al.* Relationship between optical coherence tomography angiography vessel density and severity of visual field loss in glaucoma. *Ophthalmology* 2016;123(12):2498-2508
- 6 Augstburger E, Zéboulon P, Keilani C, *et al.* Retinal and choroidal microvasculature in nonarteritic anterior ischemic optic neuropathy: an optical coherence tomography angiography study. *Invest Ophthalmol Vis Sci* 2018;59(2):870-877
- 7 Kwapong WR, Peng CL, He ZY, *et al.* Altered macular microvasculature in neuromyelitis optica spectrum disorders. *Am J Ophthalmol* 2018;192:47-55
- 8 Wang XL, Jiang CH, Ko T, *et al.* Correlation between optic disc perfusion and glaucomatous severity in patients with open-angle glaucoma: an optical coherence tomography angiography study. *Graefes Arch Clin Exp Ophthalmol* 2015;253(9):1557-1564
- 9 Lee GI, Park KA, Oh SY, *et al.* Analysis of optic chiasmal compression caused by brain tumors using optical coherence tomography angiography. *Sci Rep* 2020;10(1):2088
- 10 Lee GI, Park KA, Oh SY, *et al.* Changes in parafoveal and peripapillary perfusion after decompression surgery in chiasmal compression due to pituitary tumors. *Sci Rep* 2021;11(1):3464
- 11 Cennamo G, Solari D, Montorio D, *et al.* Early vascular modifications after endoscopic endonasal pituitary surgery: the role of OCT-angiography. *PLoS One* 2020;15(10):e0241295
- 12 Wang GX, Gao J, Yu WJ, *et al.* Changes of peripapillary region perfusion in patients with chiasmal compression caused by sellar region mass. *J Ophthalmol* 2021;2021:5588077
- 13 Danesh-Meyer HV, Wong A, Papchenko T, *et al.* Optical coherence tomography predicts visual outcome for pituitary tumors. *J Clin Neurosci* 2015;22(7):1098-1104
- 14 Yoo YJ, Hwang JM, Yang HK, *et al.* Prognostic value of macular ganglion cell layer thickness for visual outcome in parasellar tumors. *J Neurol Sci* 2020;414:116823
- 15 Faridi A, Jia YL, Gao SS, *et al.* Sensitivity and specificity of OCT angiography to detect choroidal neovascularization. *Ophthalmol Retina* 2017;1(4):294-303
- 16 Dallorto L, Lavia C, Jeannerot AL, *et al.* Retinal microvasculature in pituitary adenoma patients: is optical coherence tomography angiography useful? *Acta Ophthalmol* 2020;98(5):e585-e592
- 17 汤洋, 瞿远珍, 杨柳, 等. OCT和视野对颅咽管瘤患者视功能损伤的评价. *国际眼科杂志* 2015;15(9):1621-1624
- 18 Jia YL, Simonett JM, Wang J, *et al.* Wide-field OCT angiography investigation of the relationship between radial peripapillary capillary plexus density and nerve fiber layer thickness. *Invest Ophthalmol Vis Sci* 2017;58(12):5188-5194
- 19 Suzuki ACF, Zacharias LC, Preti RC, *et al.* Circumpapillary and macular vessel density assessment by optical coherence tomography angiography in eyes with temporal hemianopia from chiasmal compression. Correlation with retinal neural and visual field loss. *Eye (Lond)* 2020;34(4):695-703
- 20 汤洋, 瞿远珍, 杨柳, 等. 相干光断层扫描和视野检查对鞍区肿瘤患者视功能损伤的评价. *中华眼科杂志* 2012;48(11):1001-1004