

巩膜固定囊袋张力环联合超声乳化人工晶状体植入术治疗外伤性晶状体半脱位

马刚^{1*}, 刘玉强^{1*}, 赵国良¹, 付梦军²

引用: 马刚, 刘玉强, 赵国良, 等. 巩膜固定囊袋张力环联合超声乳化人工晶状体植入术治疗外伤性晶状体半脱位. 国际眼科杂志, 2024, 24(6): 975-979.

作者单位: ¹(261000) 中国山东省潍坊市, 潍坊眼科医院 国家临床重点专科 潍坊市眼科研究所 正大光明眼科集团; ²(325027) 中国浙江省温州市, 温州医科大学

*: 马刚和刘玉强对本文贡献一致。

作者简介: 马刚, 硕士, 副主任医师, 研究方向: 白内障; 刘玉强, 本科, 副主任医师, 研究方向: 白内障、角膜病。

通讯作者: 付梦军, 硕士, 副主任医师, 研究方向: 眼视光学、屈光手术. doctmengjunfu@163.com

收稿日期: 2023-11-18 修回日期: 2024-04-23

摘要

目的: 探讨巩膜固定囊袋张力环(SFCTR)植入联合晶状体超声乳化吸除加人工晶状体(IOL)植入术治疗外伤性晶状体半脱位的临床疗效。

方法: 连续选取 2018-12/2023-02 行 SFCTR 植入联合晶状体超声乳化吸除加 IOL 植入术治疗的外伤性晶状体半脱位患者 14 例 14 眼。术后随访行视力、眼压、眼前段照相、超声生物显微镜(UBM)等检查,并记录 IOL 的位置及术后并发症等情况。

结果: 纳入患者均成功植入 SFCTR 和囊袋内 IOL。术后平均随访 1.92 ± 1.36 a, 末次随访时, UDVA (0.20 ± 0.18 LogMAR) 和 CDVA (0.16 ± 0.17 LogMAR) 均较术前 UDVA (1.13 ± 0.56 LogMAR) 显著改善 ($P < 0.01$), 眼压 (17.64 ± 3.67 mmHg) 较术前 (22.00 ± 9.92 mmHg) 降低 ($P < 0.05$)。随访期间, 裂隙灯检查见 IOL 位于囊袋内, 位置居中; UBM 检查见 CTR 和 IOL 位于囊袋内, 囊袋赤道部与睫状突的距离在各个方向相等。

结论: SFCTR 植入联合晶状体超声乳化吸除加 IOL 植入术是治疗外伤性晶状体半脱位的一种微创有效的手术方法。

关键词: 超声乳化; 囊袋张力环; 晶状体脱位; 人工晶状体; 超声生物显微镜

DOI:10.3980/j.issn.1672-5123.2024.6.26

Scleral - fixated capsular tension ring combined with phacoemulsification and intraocular lens implantation in the treatment of traumatic lens subluxation

Ma Gang^{1*}, Liu Yuqiang^{1*}, Zhao Guoliang¹, Fu Mengjun²

261000, Shandong Province, China; ²Wenzhou Medical University, Wenzhou 325027, Zhejiang Province, China

* Co-first authors: Ma Gang and Liu Yuqiang

Correspondence to: Fu Mengjun. Wenzhou Medical University, Wenzhou 325027, Zhejiang Province, China. doctmengjunfu@163.com

Received: 2023-11-18 Accepted: 2024-04-23

Abstract

• **AIM:** To investigate the effect of scleral-fixated capsular tension ring (SFCTR) combined with phacoemulsification and intraocular lens (IOL) implantation in the treatment of traumatic lens subluxation.

• **METHODS:** A total of 14 patients (14 eyes) who underwent SFCTR combined with phacoemulsification and IOL implantation for traumatic lens subluxation from December 2018 to February 2023 were selected. Visual acuity, intraocular pressure, anterior segment photography, and ultrasound biomicroscopy (UBM) were examined during postoperative follow-up. The location of IOL and postoperative complications were recorded.

• **RESULTS:** SFCTRs and IOLs were successfully implanted in all patients. The mean postoperative follow-up was 1.92 ± 1.36 a. At the last follow-up, the uncorrected distance visual acuity (UDVA; 0.20 ± 0.18 LogMAR) and corrected distance visual acuity (CDVA; 0.16 ± 0.17 LogMAR) were significantly improved compared with the UDVA (1.13 ± 0.56 LogMAR) preoperatively ($P < 0.01$). The intraocular pressure (17.64 ± 3.67 mmHg) was lower than that before the operation (22.00 ± 9.92 mmHg; $P < 0.05$). During the follow-up, the slit-lamp examination showed that the IOL was in the middle of the pouch. UBM examination showed that the CTR and IOL were located in the pouch, and the distance between the equatorial part of the pouch and the ciliary process was equal in all directions.

• **CONCLUSION:** The SFCTR combined with phacoemulsification and IOL implantation is an efficient and minimally invasive method in the treatment of traumatic lens subluxation.

• **KEYWORDS:** phacoemulsification; capsular tension ring; lens subluxation; intraocular lens; ultrasound biomicroscopy

Citation: Ma G, Liu YQ, Zhao GL, et al. Scleral-fixated capsular tension ring combined with phacoemulsification and intraocular lens implantation in the treatment of traumatic lens subluxation. Guoji Yanke Zazhi(Int Eye Sci), 2024, 24(6): 975-979.

¹Weifang Eye Hospital; Weifang Ophthalmology Institute; National Clinical Key Specialty; Zhengda Guangming Eye Group, Weifang

0 引言

晶状体脱位是指由于先天性、外伤性或其他病变使悬韧带发育异常或断裂,使得晶状体位置异常,产生异位或脱位,可伴有局部前房加深、虹膜震颤和玻璃体疝^[1-2]。晶状体脱位不仅可引起严重的屈光不正,导致视力下降,还可继发青光眼、葡萄膜炎、视网膜脱离、角膜混浊等^[3-8]。根据晶状体脱位的类型和位置不同,治疗方法也不同^[9]。目前针对晶状体脱位的手术方式主要有两大类:(1)对脱位的晶状体采用大切气囊内摘除或用玻切头完整切除脱位的晶状体,再植入悬吊式人工晶状体(intraocular lens, IOL)或虹膜固定型 IOL^[10-11],这类手术方式对眼内组织损伤较大,术后并发症多;(2)保留囊袋的晶状体摘除术,术中采用多种装置固定囊袋,常见的有囊袋张力环(capsular tension ring, CTR)、可缝合囊袋张力环(modified capsular tension ring, M-CTR)、虹膜固定型 CTR 等,这类手术方式可明显减少术中及术后并发症^[5,12]。

外伤性晶状体脱位的手术是一个有挑战性的手术,容易出现一些术中及术后并发症,即使对有丰富手术经验的医生来说,这类手术也是复杂性手术。现代白内障超声乳化手术的目标是微创,减少并发症,改善术后屈光度,缩短手术及术后恢复时间,减少对玻璃体的扰动,并在囊袋内植入 IOL^[13-14]。本研究应用巩膜固定囊袋张力环(scleral-fixed capsular tension ring, SFCTR)植入联合晶状体超声乳化吸除加 IOL 植入术治疗外伤性晶状体半脱位,取得良好疗效,现将结果报告如下。

1 对象和方法

1.1 对象 连续选取 2018-12/2023-02 于潍坊眼科医院行 SFCTR 植入联合晶状体超声乳化吸除加 IOL 植入术治疗的外伤性晶状体半脱位患者 14 例 14 眼,其中男 10 例,女 4 例;平均年龄 69.86 ± 5.67 岁;术前平均裸眼视力(uncorrected distance visual acuity, UDVA)为 1.13 ± 0.56 (logarithm of the minimum angle of resolution, LogMAR),眼压为 22.00 ± 9.92 mmHg,眼轴长度为 23.23 ± 0.75 mm,晶状体脱位范围为 $159.64^\circ \pm 56.31^\circ$,其中晶状体脱位范围 $90^\circ - 120^\circ$ 者 4 眼(29%), $121^\circ - 270^\circ$ 者 10 眼(71%)。本研究遵循《赫尔辛基宣言》的原则进行,获得潍坊眼科医院伦理审查委员会批准。在详细解释手术的风险和益处后,纳入患者均签署书面知情同意书。

1.2 方法

1.2.1 手术方法 纳入患者均行 SFCTR 植入联合晶状体超声乳化吸除加 IOL 植入术。SFCTR 植入是指应用缝线将 CTR 的一端缝合到巩膜瓣下固定,从而保证晶状体囊袋的稳定性和支撑性。纳入患者术前均应用 SRK/T 公式行 IOL 度数计算,根据角膜水平白到白的直径和眼轴长度选择 CTR 尺寸。所有手术均由同一位医生完成。

1.2.1.1 晶状体半脱位不伴有玻璃体疝的手术方法 (1)术前准备和麻醉:常规消毒铺巾,0.5%盐酸丙美卡因滴眼液表面麻醉,89.4 mg 罗哌卡因+0.9%生理盐水 4 mL 混合行筛前、球后麻醉,麻醉成功后开睑器开睑,10 mL PBS 冲洗结膜囊。(2)晶状体超声乳化吸除术:用 15° 穿刺刀在 $2:00$ 位角膜缘做侧切口,2.2 mm 穿刺刀在 $10:00$ 位角膜缘做主切口,必要时根据晶状体脱位的位置和范围调整切

口位置。前房内注入少量弥散性黏弹剂保护角膜内皮细胞,再注入内聚性黏弹剂填充前房,连续正中环形撕囊(撕囊大小约为 4.5 mm)。在晶状体脱位的相应区域做 1-4 个角膜缘穿刺口,植入虹膜拉钩,拉紧前囊(穿刺口和植入拉钩的数量以囊袋充分扩张和前囊张力均匀为准)。充分水分离晶状体核,避免手术过程中对悬韧带的牵拉。根据晶状体的硬度调整超声乳化能量和负压吸力,使得进入眼内的液体量和流出眼内的液体量保持平衡,保持前房稳定,在 choper 配合下超声乳化晶状体。I/A 模式吸除晶状体皮质。在吸除皮质的过程中,将皮质分成窄条带状,助吸头跟随皮质缓慢移动并吸出,避免撕拉周边皮质造成对悬韧带的牵拉。(3)SFCTR 和囊袋内 IOL 植入: $10:00$ 位经 $12:00 - 2:00$ 位沿角膜缘剪开球结膜,在 $12:00$ 位角膜缘后 1 mm 处制作三角形巩膜瓣(底朝角膜缘),在虹膜与前囊之间注入黏弹剂以保证穿线的操作空间。悬吊线自 $12:00$ 位角膜缘后 2 mm 穿刺进入前房,由主切口拉出缝线,并固定 CTR 的一端。将固定好的 CTR 植入囊袋并调整位置,拉紧缝线,确保缝线与巩膜隧道的距离最短,打结固定于相应巩膜板层处,使脱位的晶状体囊袋复位并居中。必要时根据晶状体脱位的位置和范围调整切口位置。晶状体囊袋内植入 IOL 并调整至正位。 $10-0$ 尼龙线缝合巩膜瓣和球结膜。取下虹膜拉钩,吸除黏弹剂,卡巴胆碱注射液缩瞳,形成前房,水密切口,2.5 mg 地塞米松球旁注射,左氧氟沙星滴眼液、妥布霉素地塞米松眼膏点眼,术毕(图 1)。

1.2.1.2 晶状体半脱位伴有玻璃体疝的手术方法 术前准备和麻醉同晶状体脱位不伴有玻璃体疝的病例。在 $2:00$ 位和 $10:00$ 位角膜缘后 3.5 mm 处做巩膜穿刺口,植入 23 G 玻璃体切割套管,玻璃体腔插入灌注头和玻切头,切除少量前部玻璃体。 15° 穿刺刀在 $2:00$ 位角膜缘做侧切口,2.2 mm 穿刺刀在 $10:00$ 位角膜缘做主切口,前房内依次注入弥散性和内聚性黏弹剂,玻切头自主切口入前房,切除脱入前房内的玻璃体。其余步骤和操作同晶状体脱位不伴有玻璃体疝的病例(图 1)。

1.2.2 术后用药 术后用妥布霉素地塞米松滴眼液点眼,每天 4 次,持续 1 wk;普拉洛芬滴眼液点眼,每天 4 次,持续 2 wk。

1.2.3 随访观察 嘱患者定期随访,每次随访均进行视力[UDVA 和矫正视力(corrected distance visual acuity, CDVA)]、验光、眼压、散瞳前后眼前段照相、超声生物显微镜(ultrasound biomicroscopy, UBM)等检查。

统计学分析:使用 SPSS 25.0 进行统计学分析。计量资料采用均数±标准差表示,手术前后比较采用配对样本 *t* 检验。 $P < 0.05$ 为差异有统计学意义。

2 结果

纳入患者均成功植入 SFCTR 和囊袋内 IOL,无后囊膜破裂、术后感染、视网膜脱离发生,其中 1 例 1 眼因术中缝线穿透虹膜,造成瞳孔不圆,术中给予瞳孔缝合治疗;1 例 1 眼因术后缝线暴露,眼部刺激症状重,给予剪除暴露的缝线治疗。术后平均随访 1.92 ± 1.36 a,其中随访 > 3 a 者 5 例 5 眼(36%),随访 > 1 a 者 8 例 8 眼(57%)。随访期间,裂隙灯检查见 IOL 位于囊袋内,位置居中;UBM 检查见

CTR 和 IOL 位于囊袋内,囊袋赤道部与睫状突的距离在各个方向相等(图 2)。末次随访时,UDVA 为 0.20 ± 0.18 LogMAR,CDVA 为 0.16 ± 0.17 LogMAR,分别与术前 UDVA 比较,差异均有统计学意义($t = 5.785, 6.195$, 均 $P <$

0.001 ,图 3A)。末次随访时,眼压为 17.64 ± 3.67 mmHg,与术前比较,差异有统计学意义($t = 2.198, P = 0.047$,图 3B)。末次随访时,残余球镜为 0.25 ± 0.76 D,残余柱镜为 1.40 ± 0.97 D。

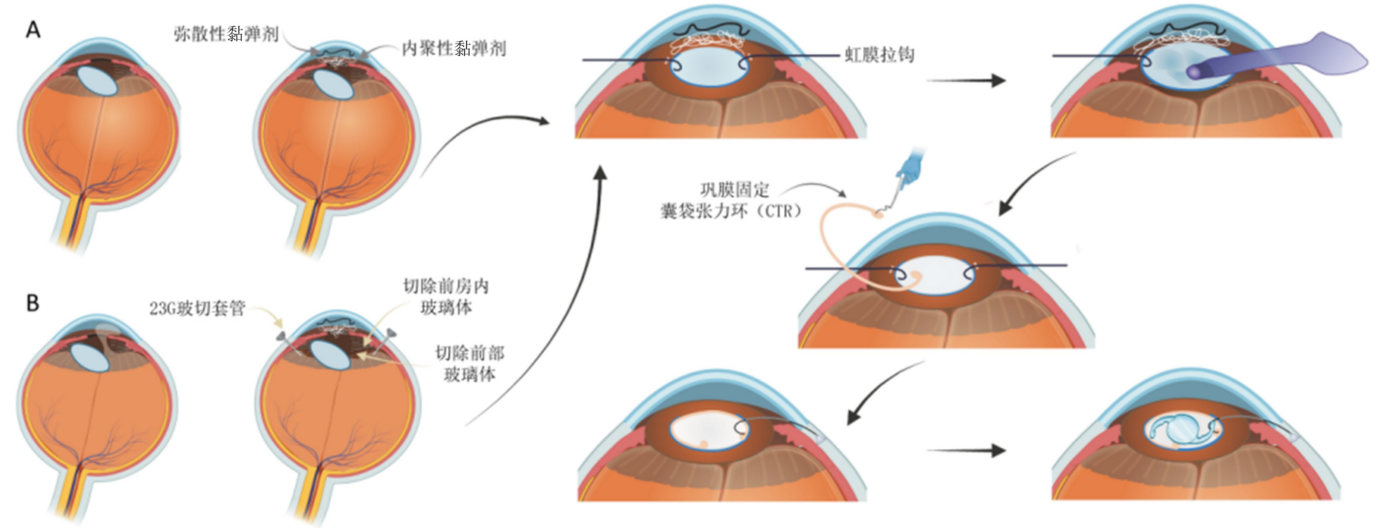


图 1 外伤性晶状体半脱位 SFCTR 植入联合晶状体超声乳化吸除加 IOL 植入术的手术过程 A:晶状体半脱位不伴有玻璃体疝的病例;B:晶状体半脱位伴有玻璃体疝的病例。

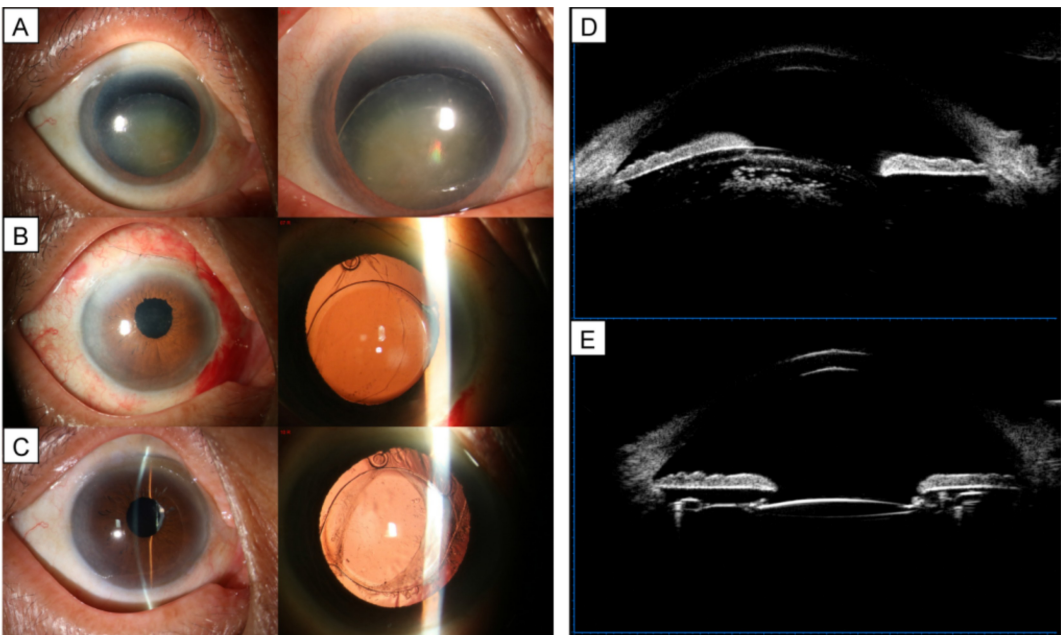


图 2 外伤性晶状体半脱位手术前后眼前段照相和 UBM 图片 A:术前眼前段照相见晶状体半脱位;B,C:术后 1 d,3 a 眼前段照相见 IOL 透明位正;D:术前 UBM 检查见晶状体赤道部与睫状体突的距离在各个方向上不相等,晶状体半脱位;E:术后 3 a UBM 检查见 IOL 位正,囊袋赤道部与睫状突的距离在各个方向相等。

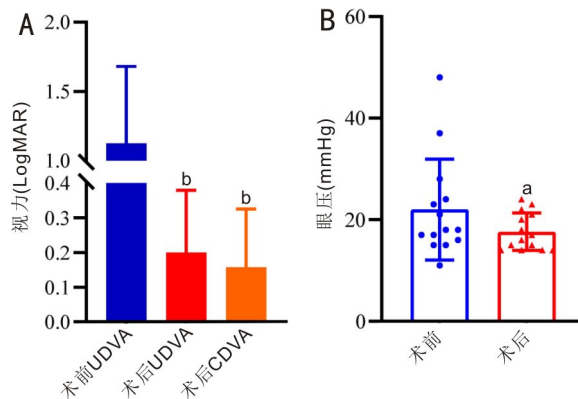


图 3 手术前后视力和眼压比较 A:手术前后视力比较,^b $P < 0.001$ vs 术前 UDVA;B:手术前后眼压比较,^a $P < 0.05$ vs 术前。

3 讨论

引起晶状体脱位的原因很多,主要有先天性的和后天性的。先天性晶状体脱位多与基因突变有关,常见的有马凡氏综合征、假性剥脱综合征、小眼球综合征、眼内瘤变等^[15-19]。后天性晶状体脱位最常见的是眼外伤^[20]。对于外伤性晶状体脱位理想的治疗方式是CTR植入联合晶状体超声乳化吸除加囊袋内IOL植入术。有学者在先天性晶状体半脱位的患者中应用巩膜固定后房型IOL获得非常稳定的术后效果^[21]。经巩膜缝合固定IOL,提高了IOL的稳定性,降低了IOL移位的风险,是一种安全且有效的治疗晶状体脱位的方法。在马凡氏综合征晶状体脱位手术中IOL巩膜内固定、巩膜缝合式IOL固定以及IOL囊袋内植入术均取得较好的临床效果,三种手术方式未见差异^[22]。在晶状体半脱位伴小瞳孔的过熟期白内障手术中应用飞秒激光辅助的超声乳化手术,晶状体囊膜连续、圆形居中,且边缘光滑,使得这种复杂的白内障手术囊袋内植入IOL变成了可能^[23]。

眼外伤引起的白内障眼内情况比较复杂,往往伴随着悬韧带断裂、玻璃体脱垂、晶状体囊膜破裂以及术后IOL脱位等风险。随着CTR和相关的囊膜内装置的研发和应用,有效地提高了手术的安全性^[24]。CTR植入联合晶状体超声乳化吸除加IOL植入因其保留了晶状体的后囊,从而减少对眼后段的扰动^[21]。CTR对晶状体的囊袋起到很好的支撑作用,对IOL的稳定性起到一定作用,有效抑制了IOL的旋转和移位^[25-27]。在一些复杂的白内障手术中,术后效果也良好^[28]。此外,CTR的支撑作用使得IOL的光学区与后囊膜之间的距离变小,从而抑制了细胞增殖和迁移,可有效抑制囊膜的纤维化和晶状体前囊膜收缩^[29-30]。

近年来,M-CTR作为一种改良的CTR,可以在一些复杂的白内障手术和晶状体异位的患者中应用。M-CTR植入可以使IOL位于囊袋内并维持IOL的稳定性,有效避免进行性加重的晶状体悬韧带异常导致的术后IOL脱位。与CTR不同的是,M-CTR有1个或2个向上突出的拉钩,使其能够被缝合到巩膜上^[24]。有学者在马凡氏综合征患者中应用M-CTR经巩膜固定和IOL囊袋内植入,术后视力明显改善,术后随访过程中未见缝线断裂或IOL脱位^[12]。但M-CTR的临床应用有很多限制,如术中撕囊的大小,术中M-CTR在囊袋内不易旋转,导致调位困难;术后M-CTR的拉钩与虹膜摩擦,易导致虹膜脱色素及虹膜色素播散等。另有学者在严重外伤性晶状体半脱位合并白内障患者中应用Cionni-M-CTR可以实现囊袋和IOL更好的居中性,且未见严重的并发症^[31]。也有研究发现,在晶状体半脱位的患者中植入节段性囊膜张力节(capsular tension segment, CTS)可显著降低前囊撕裂的风险^[32-33]。

有学者应用超声乳化白内障吸除联合CTR植入术和眼内镜下房角分离治疗外伤性晶状体半脱位继发性闭角型青光眼,取得非常好的临床效果^[34]。也有学者用缝线将IOL进行巩膜固定^[35],或是睫状体平坦部玻璃体切除术(pars plana vitrectomy, PPV)联合虹膜固定型IOL植入治疗晶状体脱位,均取得了较好的疗效和安全性^[36]。还

有研究应用PPV和晶状体切除治疗晶状体脱位^[37]。对于晶状体半脱位继发恶性青光眼的患者,预防性前部PPV以减轻后房压力,重建前房,让白内障手术可以通过一个透明的角膜切口进行并完成IOL植入术,术后患者的视力、眼压和疼痛症状均有所改善^[37]。对于外伤性晶状体脱位和无晶状体的患者,囊膜支撑性差,前房型人工晶状体(anterior chamber intraocular lens, ACIOL)植入也是一种有效的替代方法。与巩膜固定IOL相比,植入ACIOL具有成本低、学习曲线小、手术时间快、IOL倾斜或移位、玻璃体出血、缝合脱落等并发症发生率较低等优点^[38]。外伤性晶状体脱位的症状具有复杂性和多样性,手术方式的选择也有多种,在临床工作中通过全面详细的眼科检查,根据患者的情况适当选择治疗方案,通常也可以获得满意的效果。

SFCTR植入联合晶状体超声乳化吸除加IOL植入术优势:(1)这是一种微创手术,可以保持晶状体后囊膜的完整性,还可以有效避免因大切口手术及无囊袋悬吊IOL引起的青光眼、眼底病变等相关并发症,减少对眼后段的扰动,恢复快;(2)晶状体脱位90°-270°范围内也能顺利完成手术,手术操作简单,可复制性强;(3)CTR使晶状体囊袋得到很好的支撑,有助于术后IOL的居中性和囊袋的稳定性,有效减少术后并发症,提高视觉质量;(4)应用普通的CTR进行缝合,可以使CTR在晶状体囊袋内任意角度旋转,避免了以往应用M-CTR囊袋的局限性。

综上所述,本研究表明,SFCTR植入联合晶状体超声乳化吸除加IOL植入术是治疗外伤性晶状体半脱位的一种微创、有效的手术方法。然而,本研究也具有一定的局限性:(1)样本量有限,随访时间最长为4.5 a,手术长期的安全性和稳定性需要更长时间和更大样本量的随访观察;(2)本研究仅进行了手术前后的对比观察,下一步将增加不同手术方式之间的对比研究。

参考文献

- [1] Qi HT, Jin GM, Zou MJ, et al. Characteristics of anterior segment in congenital ectopia lentis: an SS-OCT study. *J Ophthalmol*, 2022, 2022:6128832.
- [2] Kaur K, Gurnani B. Ectopia lentis. Treasure Island (FL): StatPearls Publishing, 2024.
- [3] Bhalla M, Mammo Z. Ectopia lentis as a cause for acute vision loss in the emergency department. *J Emerg Med*, 2021, 60(3):e59-e60.
- [4] Wang R, Bi CC, Lei CL, et al. Multiple methods of surgical treatment combined with primary IOL implantation on traumatic lens subluxation/dislocation in patients with secondary glaucoma. *Int J Ophthalmol*, 2014, 7(2):264-272.
- [5] Wang C, Rui YH, Zhou Y, et al. Two-year follow-up of clinical efficacy of femtosecond laser, modified capsular tension ring, and iris hook-assisted surgical treatment of lens subluxation in patients with elevated intraocular pressure. *J Ophthalmol*, 2022, 2022:4810103.
- [6] Synder A, Latecka-Krajewska B, Omulecki W. Secondary glaucoma in patients with lens subluxation or luxation. *Klin Oczna*, 2000, 102(6):409-412.
- [7] Gómez-Mariscal M, González-López JJ, Alonso-Formento N, et al. Endogenous endophthalmitis associated with lens dislocation and vitreous gas bubble in a diabetic patient. *J Fr Ophthalmol*, 2021, 44(6):e335-e337.
- [8] Ke GJ, Zhou EL, Zhu K, et al. Retinal break associated with

traumatic lens dislocation or subluxation requiring vitrectomy. Graefes Arch Clin Exp Ophthalmol, 2020,258(3):693–697.

[9] Panos GD, Motta L, Ripa M, et al. Transscleral suture fixation in congenital ectopia lentis. Ann Transl Med, 2023,11(6):237.

[10] Guan JY, Ma YC, Zhu YT, et al. Lens nucleus dislocation in hypermature cataract: case report and literature review. Medicine, 2022, 101(35):e30428.

[11] Miraftebi A, Zand A, Abri Aghdam K. Unilateral and spontaneous complete anterior dislocation of the crystalline lens in a patient with homocystinuria. Cureus, 2021,13(4):e14655.

[12] Chen ZX, Zhang M, Deng M, et al. Surgical outcomes of modified capsular tension ring and intraocular lens implantation in Marfan syndrome with ectopia lentis. Eur J Ophthalmol, 2021 [Epub ahead of print].

[13] Alzuhairy SA, Bosley TM, Alotaibi AG. Retrospective review of visual outcome in operated lens subluxation. Saudi Med J, 2013, 34(10):1030–1034.

[14] Zhang YL, Zong Y, Jiang YX, et al. Clinical features and efficacy of lens surgery in patients with lens subluxation misdiagnosed as primary angle-closure glaucoma. Curr Eye Res, 2019,44(4):393–398.

[15] Milewicz DM, Braverman AC, De Backer J, et al. Marfan syndrome. Nat Rev Dis Primers, 2021,7(1):64.

[16] Chizhonkova EA, Avetisov KS, Avetisov SE, et al. Ocular manifestations of Marfan syndrome. Vestn Oftalmol, 2022, 138(4):94–100.

[17] Sadiq MA, Vanderveen D. Genetics of ectopia lentis. Semin Ophthalmol, 2013,28(5–6):313–320.

[18] Schuknecht A, Wachtl J, Fleischhauer J, et al. Intraocular pressure in eyes with intraocular lens dislocation and pseudoexfoliation syndrome. Klin Monbl Augenheilkd, 2022,239(4):424–428.

[19] Yu XW, Chen WJ, Xu W. Diagnosis and treatment of microspherophakia. J Cataract Refract Surg, 2020,46(12):1674–1679.

[20] Olm LK, Langer FW, Haygert CJ. Crystalline lens subluxation following blunt head trauma. Acta Med Port, 2020,33(10):692.

[21] Wang AJ, Fan Q, Jiang YX, et al. Primary scleral-fixed posterior chamber intraocular lenses in patients with congenital lens subluxation. BMC Ophthalmol, 2021,21(1):411.

[22] Erdogan G, Kandemir Besek N, Onal Gunay B, et al. Outcomes of three surgical approaches for managing ectopia lentis in Marfan syndrome. Eur J Ophthalmol, 2022,32(1):242–248.

[23] Zhou L, Wu SC, Guo HF. Femtosecond laser combined with double-flange polypropylene suture capsular tension ring suspension for the treatment of subluxation of lens in Marfan syndrome. Comput Math Methods Med, 2022,2022:9348311.

[24] Weber CH, Cionni RJ. All about capsular tension rings. Curr Opin Ophthalmol, 2015,26(1):10–15.

[25] Xie TS, Liu X, Zhu J, et al. Effect of capsular tension ring on

optical and multifunctional lens position outcomes: a systematic review and a meta-analysis. Int Ophthalmol, 2021,41(12):3971–3984.

[26] Bardoloi N, Sarkar S, Burgute PS, et al. Capsular tension ring assisted phacoemulsification of morgagnian cataract. Indian J Ophthalmol, 2021,69(7):1781–1785.

[27] Yang SF, Jiang H, Nie KL, et al. Effect of capsular tension ring implantation on capsular stability after phacoemulsification in patients with weak zonules: a randomized controlled trial. CTR implantation in cataract patients with weak zonules. BMC Ophthalmol, 2021,21(1):19.

[28] Rai G, Sahai AS, Kumar PR. Outcome of capsular tension ring (CTR) implant in complicated cataracts. J Clin Diagn Res, 2015, 9(12):NC05–NC07.

[29] Zhao Y, Li JX, Yang K, et al. Combined special capsular tension ring and toric IOL implantation for management of astigmatism and high axial myopia with cataracts. Semin Ophthalmol, 2018,33(3):389–394.

[30] Vanags J, Erts R, Laganovska G. Anterior capsule opening contraction and late intraocular lens dislocation after cataract surgery in patients with weak or partially absent zonular support. Medicina (Kaunas), 2021,57(1):35.

[31] Jiang H, Zhang W, Chu YH. Technique of using Cionni-modified capsular tension ring in the management of severely traumatic lens subluxation. Int J Ophthalmol, 2023,16(7):1078–1083.

[32] Singh MK, Ambati BK, Crandall AS. New capsular tension segment with 2-point fixation for zonular weakness. J Cataract Refract Surg, 2017,43(5):590–592.

[33] Solmaz N, Oba T, Onder F. Combined capsular tension ring and segment implantation in phacoemulsification surgery for the management of microspherophakia with secondary angle-closure glaucoma. Beyoglu Eye J, 2023,8(2):123–127.

[34] Dai Q, Fu L, Liu XY, et al. Effective treatment for secondary angle-closure glaucoma caused by traumatic lens subluxation: phacoemulsification with capsular-tension-ring implantation combined with ophthalmic endoscope-controlled goniosynechialysis. Int J Ophthalmol, 2021,14(10):1548–1552.

[35] Wei WL, Lin HS, Zheng XL, et al. Refractive outcomes of scleral-sutured posterior chamber intraocular lenses in post-traumatic eyes. Int Ophthalmol, 2023,43(2):423–429.

[36] Labeille E, Burillon C, Cornut PL. Pars Plana vitrectomy combined with iris-claw intraocular lens implantation for lens nucleus and intraocular lens dislocation. J Cataract Refract Surg, 2014, 40(9):1488–1497.

[37] Hapca MC, Muntean GA, Nemeş-Drağan IA, et al. Visual outcomes of traumatic lens dislocations and subluxations managed by pars plana vitrectomy and lensectomy. J Clin Med, 2023,12(22):6981.

[38] Mahapatra SK, Mannem N. Anterior chamber intraocular lens – An effective alternative in traumatic and surgical aphakia in the era of scleral-fixed intraocular lens. Indian J Ophthalmol, 2021,69(6):1404–1408.