

# 一种改良微创人工晶状体固定术的临床观察

赵瑞苓, 王兵, 唐蕾蕾, 高峰

引用: 赵瑞苓, 王兵, 唐蕾蕾, 等. 一种改良微创人工晶状体固定术的临床观察. 国际眼科杂志, 2024, 24(6): 980-984.

基金项目: 山东省医药卫生科技发展计划项目 (No. 202107021077)

作者单位: (277599) 中国山东省滕州市中心人民医院眼科

作者简介: 赵瑞苓, 硕士, 主治医师, 研究方向: 晶状体疾病及青光眼。

通讯作者: 高峰, 硕士, 副主任医师, 副主任, 研究方向: 眼底病. gaofengfm@163.com

收稿日期: 2023-11-16 修回日期: 2024-04-24

## 摘要

目的: 观察隐形锚钩式巩膜层间人工晶状体固定术的临床效果。

方法: 前瞻性非对照性病例研究。选取 2019-01/2020-12 我院收治的无晶状体、人工晶状体脱位或晶状体脱位患者 19 例 19 眼, 所有患者均接受锚钩式人工晶状体巩膜层间固定植入手术。观察手术前后最佳矫正视力 (BCVA)、裸眼视力 (UCVA)、角膜内皮细胞密度、术后人工晶状体位置有无倾斜和并发症。

结果: 术前和术后 1 mo, UCVA (LogMAR) 为  $1.06 \pm 0.63$  和  $0.40 \pm 0.26$  ( $P < 0.01$ ), BCVA (LogMAR) 为  $0.27 \pm 0.51$  和  $0.06 \pm 0.15$  ( $P = 0.09$ ), 角膜内皮细胞密度为  $2406 \pm 625$  和  $2004 \pm 759$  cells/mm<sup>2</sup> ( $P = 0.13$ )。术后 1d 房水闪辉 2 级或以上 3 眼, 角膜后弹力层皱褶 2 眼, 一过性眼压升高 2 眼。随访 24 mo 均未发生人工晶状体脱位。

结论: 锚钩式人工晶状体巩膜层间固定技术, 组织间线头顺行进入-逆向固定, 类似锚钩原理, 达到了良好的人工晶状体稳定性和视觉效果。

关键词: 巩膜层间; 人工晶状体固定; 锚钩; 缝线; 脱位

DOI: 10.3980/j.issn.1672-5123.2024.6.27

## Clinical observation of a modified minimally invasive intraocular lens fixation surgery

Zhao Ruiling, Wang Bing, Tang Leilei, Gao Feng

Foundation item: Shandong Province Medical and Health Technology Development Plan Project (No. 202107021077)

Department of Ophthalmology, Tengzhou Central People's Hospital, Tengzhou 277599, Shandong Province, China

Correspondence to: Gao Feng, Department of Ophthalmology, Tengzhou Central People's Hospital, Tengzhou 277599, Shandong Province, China. gaofengfm@163.com

Received: 2023-11-16 Accepted: 2024-04-24

## Abstract

• AIM: To observe the clinical effect of invisible anchor hook intraocular lens (IOL) fixation surgery.

• METHODS: Prospective and uncontrolled case study. A total of 19 patients (19 eyes) with aphakia, IOL dislocation, or lens dislocation from January 2019 to December 2020 were selected for this study, all of whom underwent anchor hook IOL scleral fixation implantation surgery. The main postoperative observation indicators are best corrected visual acuity (BCVA), uncorrected visual acuity (UCVA), corneal endothelial cell density, tilt of IOL position, and complications.

• RESULTS: The UCVA (LogMAR) before and at 1 mo after surgery was  $1.06 \pm 0.63$  and  $0.40 \pm 0.26$ , respectively ( $P < 0.01$ ), BCVA (LogMAR) before and at 1 mo after surgery was  $0.27 \pm 0.51$  and  $0.06 \pm 0.15$ , respectively ( $P = 0.09$ ), and the average corneal endothelial cell density was  $2406 \pm 625$  and  $2004 \pm 759$  cells/mm<sup>2</sup> ( $P = 0.13$ ). The complications that occurred at 1 d postoperatively were 2 and higher grade aqueous flare (3 eyes), wrinkling of the corneal posterior elastic layer (2 eyes), and transient elevated intraocular pressure (2 eyes). No IOL dislocation occurred during 24 mo follow-up.

• CONCLUSION: The anchor hook type IOL scleral interlayer fixation technique, which involves anterograde insertion and retrograde fixation of the interstitial thread, is similar to the principle of anchor hook and achieves good IOL stability and visual effects.

• KEYWORDS: scleral interlayer; intraocular lens fixation; anchor hook; suture; dislocation

Citation: Zhao RL, Wang B, Tang LL, et al. Clinical observation of a modified minimally invasive intraocular lens fixation surgery. Guoji Yanke Zazhi (Int Eye Sci), 2024, 24(6): 980-984.

## 0 引言

白内障成功摘除后在囊袋中植入人工晶状体可以稳定正常生理解剖位置。但是对于囊膜支持不足或没有囊膜支持的患眼, 如晶状体脱位、各种原因导致的无晶状体及人工晶状体脱位, 这些情况都需要用特殊的方式固定人工晶状体<sup>[1]</sup>。这类患者预后视力相对较差, 而且术后还会出现很多并发症。Gabor 等<sup>[2]</sup> 和 Agarwal 等<sup>[3]</sup> 报道了一种无缝线巩膜内人工晶状体固定技术, 虽然这种技术可以避免一些缝线相关的并发症, 如术后异物感、线结暴露等, 但无缝线技术存在术后低眼压的潜在风险。另外, 不使用缝线而将人工晶状体襻嵌顿于巩膜层间的方法是否可以获得良好的人工晶状体稳定性, 这个疑问始终未能得到明确

的答案。近年来,临床实践发现经巩膜人工晶状体缝合固定术是在缺乏足够囊膜支撑的情况下固定后房型人工晶状体的一种成熟、有效的技术<sup>[4]</sup>,但许多固定技术需要复杂的手术操作步骤,并且增加了手术创伤风险。传统的人工晶状体悬吊手术,需要做巩膜瓣,术中将线结埋于巩膜瓣下,手术步骤繁多复杂,创伤大。我们开发了一种新的手术方法——锚钩样巩膜层间固定术,该技术无需做巩膜瓣,巩膜层间线结顺行进入——逆向固定,类似锚钩原理,进一步加强人工晶状体的稳定性。我们采用该技术取得了良好的临床效果,现报告如下。

## 1 对象和方法

### 1.1 对象

前瞻性非对照性病例研究。选取 2019-01/2020-12 我院收治的无晶状体、人工晶状体脱位或晶状体脱位患者 19 例 19 眼。纳入标准:(1)无晶状体;(2)人工晶状体脱位;(3)晶状体脱位。排除标准:(1)合并其他严重眼部疾病,如睫状体脱离、睫状体分离、视网膜脱离、玻璃体积血、黄斑病变等其他视网膜疾病;(2)角膜内皮细胞计数 $<1\ 000\ \text{cells}/\text{mm}^2$ ;(3)术前眼压 $\geq 21\ \text{mmHg}$ ;(4)术前角膜严重瘢痕引起散光 $>-2.00\ \text{DC}$ ;(5)术后随访少于 6 mo。本研究经滕州市中心人民医院伦理委员会审批通过。所有患者均对治疗方案知情同意并签署知情同意书。

### 1.2 方法

所有手术均由同一位眼科副主任医师进行。鼻侧及颞侧角巩膜缘分别行结膜切口约 2-3 mm 暴露巩膜,选用两根 8-0 聚丙烯缝线,30G BD 针头将两线分别于 3:00 和 9:00 位对称位置距角膜缘后 1.5-2 mm 穿刺引入睫状沟,并从上方角膜缘做 2.2 mm 透明角膜切口,将缝合线自切口拉出分置切口两侧并确认双线无交叉牵拉,将折叠型三片式人工晶状体植入飞机样晶状体折叠卡头,露出人工晶状体前襱适当长度,缝线结扎固定前襱距离末端约

2.5 mm,将人工晶状体植入前房,留置人工晶状体后襱露出角膜切口外,后襱对应位置缝线结扎固定,牵拉两侧缝线并植入人工晶状体调节至位正,距缝针出口约 3-5 mm 预置“锚钩”样线结(8-0 同线预留 1 根,主线平结切口外 3-5 mm 打紧,结内预留缝线打一平结并剪短约 1 mm 呈横锚钩样,主线穿刺穿进入巩膜层间,锚钩自然弯曲呈倒刺锚钩样牢牢固定于巩膜层间),缝线自角膜缘后 1.5-2 mm 穿刺处进针,巩膜层间穿行大于锚钩距离而后穿出,拉紧后剪除剩余缝线,巩膜表面无线结暴露(锚钩制作示意图见图 1;手术操作步骤见图 2)。观察手术前后最佳矫正视力(BCVA)、裸眼视力(UCVA)、角膜内皮细胞密度、术后人工晶状体位置有无倾斜和并发症。房水闪辉分为 5 级:0 级:无房水闪辉;1 级:细微的房水闪辉;2 级:中等房水闪辉,可以辨认虹膜和晶状体细节;3 级:显著的房水闪辉,虹膜和晶状体细节难以辨认;4 级:严重的房水闪辉,房水呈凝固状态,伴有大量纤维性渗出物。

统计学分析:采用统计学软件 SPSS 19.0 进行统计分析,计量资料均呈正态分布,以  $\bar{x} \pm s$  表示,手术前后比较采用配对样本 *t* 检验, $P < 0.05$  为差异有统计学意义。

## 2 结果

### 2.1 纳入患者基本信息

本研究共纳入患者 19 例 19 眼,其中男 15 眼,女 4 眼,平均年龄为  $71.2 \pm 14.4$  岁,平均眼轴  $24.65 \pm 1.91\ \text{mm}$ ,术前 BCVA(LogMAR)  $0.27 \pm 0.51$ 。19 眼中无晶状体 4 眼(21%),人工晶状体脱位 3 眼(16%),晶状体脱位 12 眼(63%)。所有患者均按时复查,无失访病例。

### 2.2 手术前后视力和角膜内皮细胞密度比较

手术前后 UCVA 比较差异有统计学意义( $P < 0.01$ ),手术前后 BCVA 和角膜内皮细胞密度比较差异均无统计学意义( $P > 0.05$ ),见表 1。

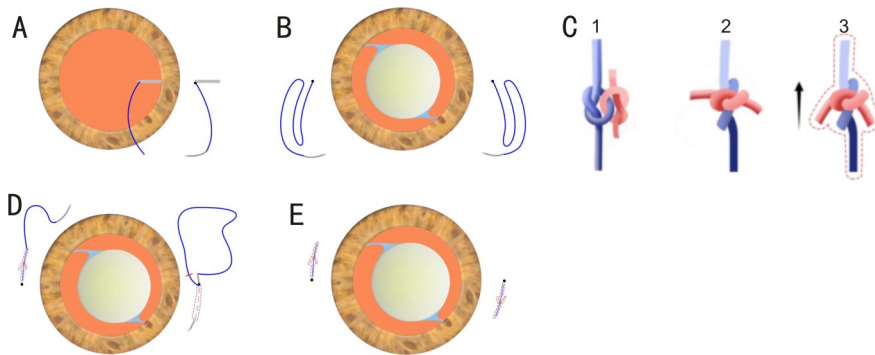


图 1 锚钩制作示意图 A:8-0 聚丙烯缝线尾端穿入 30G BD 针头在距角膜缘后 2 mm 处导入眼内并自角膜主切口引出。B:人工晶状体两襱缝线固定后推入眼内状态。C:放大锚钩样制作过程,主缝线以蓝线示意,预留缝线以红线示意,图中黑色箭头表示进针方向;C<sub>1</sub>:主缝线打一平结,预留线在结内穿过打一平结;C<sub>2</sub>:两平结打紧外观呈十字形结扣状,预留线距结约 1.5 mm 剪断;C<sub>3</sub>:预制线结拉入巩膜内穿行顺进自然反折,呈锚钩倒刺状。D:将锚钩拉入巩膜层间,右侧为进针过程,左侧为已将锚钩拉入状态。E:剪除外露可见缝线后,最终效果。

表 1 手术前后视力和角膜内皮细胞密度比较

时间	眼数	UCVA(LogMAR)	BCVA(LogMAR)	角膜内皮细胞密度( $\text{cells}/\text{mm}^2$ )	$\bar{x} \pm s$
术前	19	$1.06 \pm 0.63$	$0.27 \pm 0.51$	$2406 \pm 625$	
术后 1 mo	19	$0.40 \pm 0.26$	$0.06 \pm 0.15$	$2004 \pm 759$	
<i>t</i>		3.626	1.475	0.983	
<i>P</i>		$< 0.01$	0.09	0.13	

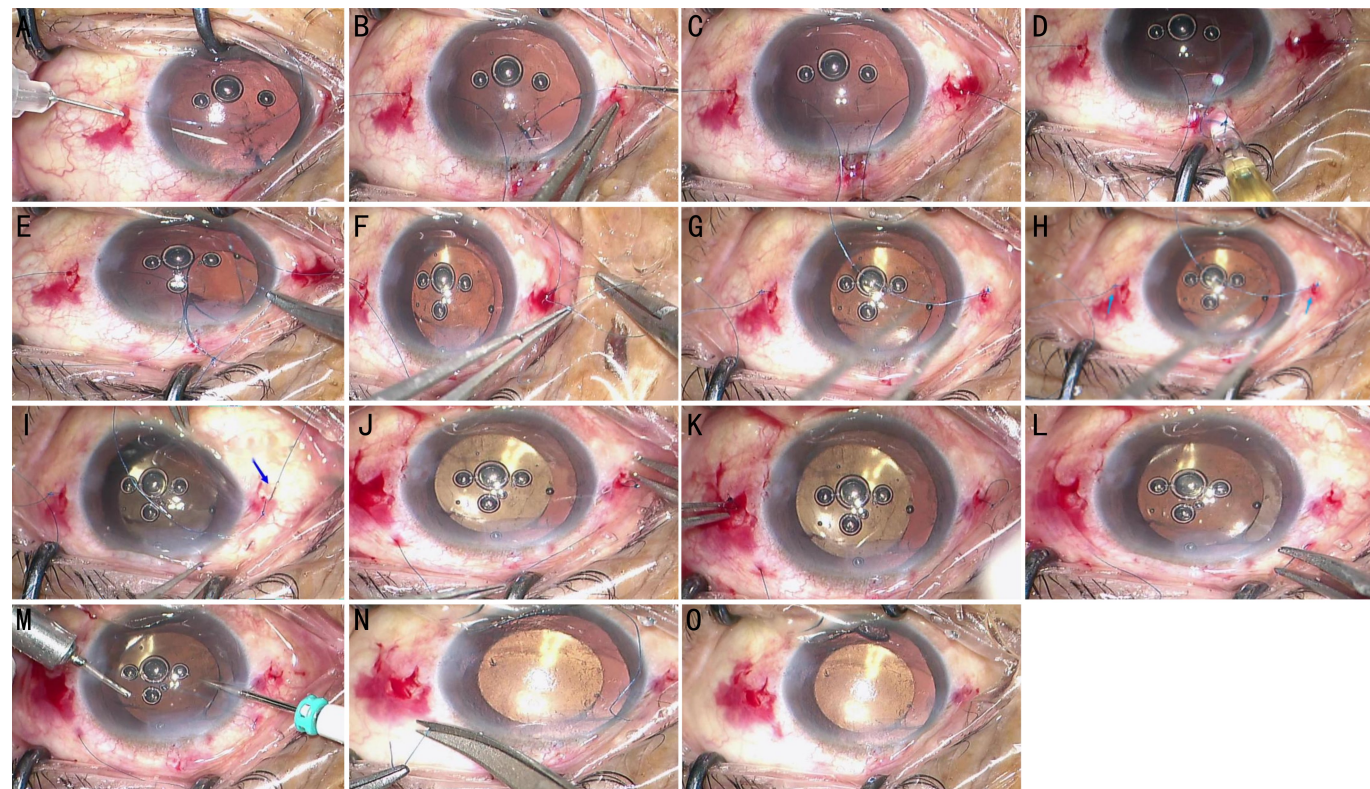


图2 手术操作步骤 A:线1穿刺;B:线2穿刺;C:双线穿入前房;D:襻1推入前房;E:襻2结扎后推入前房;F:锚钩1制作;G:双锚钩制作完成;H:箭头示双锚钩定位;I:锚钩1巩膜穿行,箭头示锚钩1;J:将锚钩1拉入巩膜层间;K:锚钩2拉入层间;L:锚钩1和锚钩2均拉入层间;M:25G玻璃体切除术切除前房及切口处玻璃体;N:人工晶状体调正后剪除多余线;O:最终效果。

**2.3 并发症** 所有患者术中均无并发症发生。术后1 d 房水闪辉2级及以上3眼,5 d内均消退;角膜后弹力层皱褶2眼,3 d内消退;2眼出现一过性眼压升高。随访24 mo,所有患者人工晶状体位置均居中,无需手术调整,无偏心、夹持、脱位等现象。所有患者均未发生缝线侵蚀、缝线松动、眼压高、低眼压、巩膜增生瘢痕、慢性炎症、视网膜裂孔或脱离等并发症。图3显示术后6 mo 超声生物显微镜检查影像。

### 3 讨论

人工晶状体最合适的位置是植入囊袋的内部<sup>[5]</sup>,但由于外伤、先天性晶状体疾病或手术等因素导致无足够囊袋支撑人工晶状体,在这些情况下,人工晶状体必须固定在眼球的其他部位,例如虹膜或巩膜<sup>[6]</sup>。随着人工晶状体材质的改进和制作工艺的提升,前房型人工晶状体或虹膜固定型人工晶状体因其并发症较多而逐渐被摒弃。巩膜固定得到了临床眼科医生的广泛认可<sup>[7]</sup>。当放置正确时,经巩膜缝合的人工晶状体不与虹膜接触,从而避免了与前房人工晶状体技术相关的色素分散、角膜内皮细胞营养不良和青光眼的风险<sup>[8]</sup>。将后房人工晶状体缝合到巩膜的技术最初由 Malbran 等在1986年描述<sup>[9]</sup>。随着不同可折叠人工晶状体和缝合线的发展,各种巩膜固定技术不断涌现和发展,也可采用无缝线巩膜内固定技术<sup>[10]</sup>。传统的人工晶状体悬吊手术方式,首先预置巩膜瓣,然后缝线悬吊人工晶状体。一般选择鼻侧和颞侧预置一对三角形或矩形巩膜瓣<sup>[11]</sup>,人工晶状体植入后,缝线打结于巩膜床,然后再覆盖巩膜瓣。制作巩膜瓣的目的主要是防止术后线结暴露<sup>[12]</sup>。在制作巩膜瓣之前,需要剪开球结膜,手术创

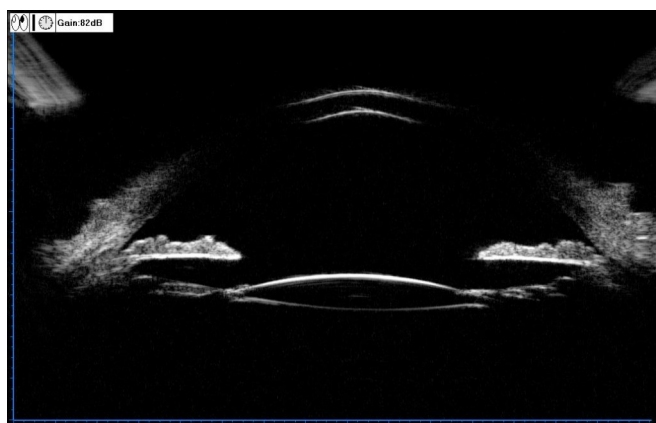


图3 术后6 mo 超声显微镜检查显示人工晶状体位置居中,无偏斜。

伤很大,术后患者异物感、流泪等刺激症状较明显。近年来,各种人工晶状体眼内固定技术发展,虽然有报道称巩膜内固定方法具有良好的人工晶状体安全性和稳定性<sup>[13-14]</sup>,但在简化复杂技术和降低所需的高水平技能方面还有改进的空间。在不断发展的后房式人工晶状体经巩膜缝合技术中,共同的目标是减少切口大小,减少倾斜和偏心,延长聚丙烯缝线的寿命<sup>[15-16]</sup>,减少并发症,简化手术操作,以减少对眼睛的创伤。本文中描述的新开发的锚钩样人工晶状体巩膜层间固定方法实现了所有这些目标。

**3.1 锚钩固定的优势** (1) 该技术无需制作巩膜瓣以覆盖线结,线结埋入巩膜层间,术后无巩膜或结膜缝线线结或线头暴露,患者疼痛、异物感等不适症状明显减轻,不受

外伤、结膜瘢痕等因素影响,适用患者人群广。为保证缝线间穿行深度适合,可做一对1-2 mm 结膜切口(确保埋线不跨结膜即可),操作熟练也可不做。仅需30G 针头做穿刺口,手术简便、省时,术源性创伤小,术后早期反应轻微,有利于对维持眼内环境稳定,术后恢复快。而且30G 针头(0.31 mm) 外径纤细,闭合良好,术后穿刺口渗漏、低眼压风险大大降低。(2) 本研究所植入人工晶状体均为可折叠人工晶状体,透明角膜主切口大小仅2.2 mm,与常规超声乳化白内障手术切口一致,借助于推注器植入前房,较传统的人工晶状体悬吊术切口明显减小,因此有利于维持前房稳定性,尤其对于玻璃体切除术后水眼状态下的人工晶状体悬吊术,减少了眼内压的波动,极大地降低了爆发性脉络膜出血等严重并发症的发生几率。手术主切口仅2.2 mm,同时也减小了术源性散光。(3) 该技术另外一个改良之处是将更多的眼内步骤转换至眼外操作。前房空间狭小,可施展的操作技术更加有限,稍有不慎便会损伤虹膜、角膜内皮等眼内结构,为精细定位增添更多限制,此方法则减少了前房内操作步骤,对前房扰动小,尤其对于术前角膜内皮功能差的患者优势更加凸显出来。本研究观察到手术前后角膜内皮细胞密度无显著变化,这又进一步证明了该手术操作对前房内组织扰动较小,因而手术的安全性高。(4) 国内外均有报道巩膜内多次迂回缝线固定方法,但这类方法无具体固定锚点,巩膜内缝线走行较长,且均为滑线,仅依靠缝线与巩膜组织之间的摩擦力固定,远期有松动滑脱的风险<sup>[17]</sup>。本研究所采用的人工晶状体固定技术,巩膜层间穿行长度仅需越过锚钩样线结即可,穿行短,创伤小,更符合现代医学微创、精细、恢复快的理念。该技术实用性强,所需手术耗材少,简单易得、价廉,经济效益高,基层医院也能广泛开展。

**3.2 锚钩技术操作注意事项** (1) 传统人工晶状体悬吊术均使用10-0 聚丙烯缝线。但受显微镊夹持的损伤及缝线降解等影响,10-0 聚丙烯缝线易断、抗张力差,远期人工晶状体再脱位率高<sup>[18]</sup>。8-0 PROLENE 聚丙烯不可吸收缝合线具有更高的抗拉强度和更粗的线身,可有效抵抗因缝线切割作用导致巩膜组织开裂丧失支撑引起的脱位<sup>[19]</sup>。随着术后巩膜的进一步愈合,这种固定变得更加坚固可靠<sup>[20]</sup>。本研究术后随访2 a,无1例人工晶状体再次脱位发生。(2) 锚钩的长度至关重要。8-0 PROLENE 聚丙烯不可吸收缝合线有一定韧性和硬度,在狭小巩膜缝线穿刺层间可形成类锚钩样倒刺,随着巩膜层间组织收缩及瘢痕形成,固定作用会愈加稳定。如锚钩过长,会减弱锚钩样作用,不能形成倒刺,减弱组织间摩擦力。(3) 缝线在巩膜层间穿行的距离应大于锚钩长度而后穿出,以保证锚钩完全埋在层间。缝线抽紧后观察人工晶状体位置若居中,打结过程中不宜再用力抽紧,人工晶状体总直径一般为12-13 mm,已接近眼球白到白距离,故打结过程中两边误差不会太大。或者,调整人工晶状体位置结扎悬吊缝线时使用眼内镊推开虹膜,观察人工晶状体襻有无形变,避免过度收紧缝线而导致襻扭曲<sup>[21]</sup>。(4) 对巩膜隧道的深度也有要求。一般建议缝线穿行的巩膜厚度不小于1/2 巩膜全层,通过锚钩在巩膜层间反向走行产生的抓附力来固定人工晶状体。术后一段时间缝线与巩膜组织

会产生黏连,可以进一步增加固定力,使得人工晶状体更加牢固、稳定。(5) 双襻人工晶状体的固定点以9:30 和3:30 或11:30 和5:30 为好,可避开9:00 和3:00 处的睫状后长血管<sup>[22]</sup>。(6) 对于玻璃体切除术后人工晶状体脱位于玻璃体腔者,因其水眼,黏弹性低,术中易漏水<sup>[23]</sup>。术中即使细小切口易致低眼压,造成眼球塌陷<sup>[24]</sup>。由于术中眼压较低,加上既往手术史、外伤或高度近视史,有术中爆发性脉络膜上腔出血或渗漏,或术后迟发性脉络膜上腔出血、脉络膜脱离或黄斑囊样水肿可能<sup>[25]</sup>。故术中应先做好睫状体扁平部或前房灌注,以维持术中眼压<sup>[26]</sup>。术前充分评估患者眼部情况,细节考虑周全,术中往往事半功倍。

本研究所纳入病例,术中及术后均未发生如角膜内皮失代偿、眼内炎、视网膜脱离、脉络膜脱离及爆发性脉络膜上腔出血等严重并发症。其中3眼房水闪辉2级及以上,全部为晶状体脱位病例,分析其原因可能是术中联合超声乳化吸出术,操作时间长,因此炎症反应重<sup>[27]</sup>,局部球旁注射3 mg 地塞米松后5 d 内均基本消失。角膜后弹力层褶皱2眼,常规妥布霉素地塞米松滴眼液使用3 d 后均消退;2眼出现一过性眼压升高,分析其可能的原因有术后炎症、黏弹性剂保留和小梁网暂时性功能障碍<sup>[28]</sup>。对此,可采用降眼压及抗炎治疗,必要时行前房穿刺口放液,眼压多能恢复正常。

本研究有一定的局限性,病例数较少,只有19眼。虽然纳入了随访时间超过2 a 的病例,但还需要更长时间的随访来评估人工晶状体的长期稳定性。有必要继续随访患者,并增加病例数。然而,经过2 a 密切随访,研究结果表明锚钩样巩膜层间人工晶状体固定技术,效果良好,安全有效。

#### 参考文献

- [1] Choi HJ, Kwon OW, Byeon SH, et al. Clinical outcomes of combined pars plana vitrectomy and scleral fixation of the intraocular lens with a suspension bridge method in eyes with aphakia or insufficient capsular support. *Acta Ophthalmol*, 2021, 99(7): e1006-e1012.
- [2] Gabor SGB, Pavlidis MM. Sutureless intrascleral posterior chamber intraocular lens fixation. *J Cataract Refract Surg*, 2007, 33(11): 1851-1854.
- [3] Agarwal A, Kumar DA, Jacob S, et al. Fibrin glue - assisted sutureless posterior chamber intraocular lens implantation in eyes with deficient posterior capsules. *J Cataract Refract Surg*, 2008, 34(9): 1433-1438.
- [4] Bastawrous A, Parkes C, Prasad S. Choices in correction of aphakia during vitrectomy. *Ophthalmologica*, 2011, 226(Suppl 1): 46-52.
- [5] Chen YJ. Secondary in-the-bag implantation of intraocular lenses in aphakic eyes after vitreoretinal surgeries. *Ophthalmologica*, 2012, 227(2): 80-84.
- [6] Evereklioglu C, Er H, Bekir NA, et al. Comparison of secondary implantation of flexible open-loop anterior chamber and scleral-fixed posterior chamber intraocular lenses. *J Cataract Refract Surg*, 2003, 29(2): 301-308.
- [7] Vote BJ, Tranos P, Bunce C, et al. Long-term outcome of combined pars plana vitrectomy and scleral fixated sutured posterior chamber intraocular lens implantation. *Am J Ophthalmol*, 2006, 141(2): 308-312.
- [8] Yamane S, Inoue M, Arakawa A, et al. Sutureless 27-gauge

needle-guided intrascleral intraocular lens implantation with lamellar scleral dissection. *Ophthalmology*, 2014,121(1):61-66.

[9] Pineda-Fernández A, Chen Y, Rodriguez L. Transfixion of foldable intraocular lens with polytetrafluoroethylene suture for scleral fixation. *J Refract Surg*, 2021,37(3):180-185.

[10] Por YM, Lavin MJ. Techniques of intraocular lens suspension in the absence of capsular/zonular support. *Surv Ophthalmol*, 2005,50(5):429-462.

[11] Yamane S, Sato S, Maruyama-Inoue M, et al. Flanged intrascleral intraocular lens fixation with double-needle technique. *Ophthalmology*, 2017,124(8):1136-1142.

[12] Mönestam E. Frequency of intraocular lens dislocation and pseudophacodonesis, 20 years after cataract surgery - A prospective study. *Am J Ophthalmol*, 2019,198:215-222.

[13] Kelkar AS, Fogla R, Kelkar J, et al. Sutureless 27-gauge needle-assisted transconjunctival intrascleral intraocular lens fixation: initial experience. *Indian J Ophthalmol*, 2017,65(12):1450-1453.

[14] Chantarasorn Y, Techalertsuwan S, Siripanthong P, et al. Reinforced scleral fixation of foldable intraocular lens by double sutures: comparison with intrascleral intraocular lens fixation. *Jpn J Ophthalmol*, 2018,62(3):365-372.

[15] 邵敬芝, 杜珊珊, 张凤妍. 8-0 缝线迂回缝合法人工晶状体悬吊术的效果. *中华眼外伤职业眼病杂志*, 2021,43(8):635-640.

[16] Vote BJ, Tranos P, Bunce C, et al. Long-term outcome of combined pars plana vitrectomy and scleral fixated sutured posterior chamber intraocular lens implantation. *Am J Ophthalmol*, 2006,141(2):308-312.

[17] Luk ASW, Young AL, Cheng LL. Long-term outcome of scleral-fixated intraocular lens implantation. *Br J Ophthalmol*, 2013,97(10):1308-1311.

[18] Dzhaber D, Mustafa OM, Tian J, et al. Outcomes and complications of iris-fixated intraocular lenses in cases with inadequate

capsular support and complex ophthalmic history. *Eye*, 2020,34(10):1875-1882.

[19] Takayama K, Akimoto M, Taguchi H, et al. Transconjunctival sutureless intrascleral intraocular lens fixation using intrascleral tunnels guided with catheter and 30-gauge needles. *Br J Ophthalmol*, 2015,99(11):1457-1459.

[20] Kawaji T, Sato T, Tanihara H. Sutureless intrascleral intraocular lens fixation with lamellar dissection of scleral tunnel. *Clin Ophthalmol*, 2016,10:227-231.

[21] 孙新成, 卢国华, 贾砚文, 等. 后房型人工晶状体脱位眼内四点悬吊固定的临床疗效. *中华实验眼科杂志*, 2021,39(4):332-336.

[22] Sasahara M, Kiryu J, Yoshimura N. Endoscope-assisted transscleral suture fixation to reduce the incidence of intraocular lens dislocation. *J Cataract Refract Surg*, 2005,31(9):1777-1780.

[23] El Gendy HA, Khalil HE, Haroun HE, et al. Endoscopic-assisted scleral fixated IOL in the management of secondary aphakia in children. *J Ophthalmol*, 2016,2016:8501842.

[24] Matsui Y, Matsubara H, Hanemoto T, et al. Exposure of haptic of posterior chamber intraocular lens after sutureless intrascleral fixation. *BMC Ophthalmol*, 2015,15:104.

[25] Nagpal M, Jain P. Dropped lens fragment, dislocated intraocular lens. *Dev Ophthalmol*, 2014,54:234-242.

[26] Das S, Nicholson M, Deshpande K, et al. Scleral fixation of a foldable intraocular lens with polytetrafluoroethylene sutures through a Hoffman pocket. *J Cataract Refract Surg*, 2016,42(7):955-960.

[27] Terveen DC, Fram NR, Ayres B, et al. Small-incision 4-point scleral suture fixation of a foldable hydrophilic acrylic intraocular lens in the absence of capsule support. *J Cataract Refract Surg*, 2016,42(2):211-216.

[28] Wallmann AC, Monson BK, Adelberg DA. Transscleral fixation of a foldable posterior chamber intraocular lens. *J Cataract Refract Surg*, 2015,41(9):1804-1809.